

DERMATOLOGÍA

Preneoplasias cutáneas y de mucosa oral

*Nelson E. Driban - Florencia Galdeano - Maria Luisa Poljak
y colaboradores*



Con el aval de



UNCUYO
UNIVERSIDAD
NACIONAL DE CUYO



Facultad de
Ciencias Médicas

Driban, Nelson Edgardo
Preneoplasias cutáneas y de mucosa oral / Nelson Edgardo Driban ; Florencia Galdeano ; María Luisa Poljak ; contribuciones de Marina Meneses ... [et al.]. - 1a ed ilustrada. - Mendoza : Universidad Nacional de Cuyo. Secretaría de Ciencia, Técnica y Posgrado, 2018.
Libro digital, PDF

Archivo Digital: descarga y online
ISBN 978-987-575-189-7

1. Dermatología. 2. Enfermedades Cutáneas Virales . 3. Enfermedades Cutáneas Parasitarias . I. Meneses, Marina, colab. II. Título.
CDD 616.5

Ediciones Biblioteca Digital / UNCUYO Serie Medicina 1

Publicado en la Biblioteca Digital de la UNCUYO bajo licencias Creative Commons

URL permanente: <http://bdigital.uncu.edu.ar/11125>

Biblioteca Digital / UNCUYO

<http://bdigital.uncu.edu.ar>

 creative commons



Autores

Nelson Edgardo Driban

Médico Dermatólogo

Doctor en Medicina

Ex Jefe de Servicio de Dermatología del Hospital Español de Mendoza.

Profesor Emérito de Dermatología de la Universidad Nacional de Cuyo-Mendoza.

Florencia Galdeano

Médica Dermatóloga

Médica de planta del Servicio de Dermatología Pediátrica del Hospital Humberto Notti - Mendoza.

Miembro Titular de la SAD (Sociedad Argentina de Dermatología) - Argentina.

Docente de la Cátedra de Dermatología, Facultad de Ciencias Médicas - Universidad de Mendoza.

María Luisa Poljak

Profesora de Ciencias de la Información - Práctica privada.

Directora de la Biblioteca del Instituto Alexander Fleming - Buenos Aires.

Miembro Titular del Área de Tecnología de Información y Comunicación, Asociación Argentina de Oncología Clínica.

Miembro Titular, Sociedad Red de Información Oncológica - Argentina.

Colaboradores

Marina Meneses

Médica Dermatóloga.

Ex - Residente Servicio de Dermatología del Hospital Central - Mendoza.

Médica de planta del Servicio de Dermatología del Hospital Español - Mendoza.

Médica agregada al Servicio de Dermatología Pediátrica del Hospital Humberto Notti - Mendoza.

Médica visitante consultorio de tumores del Servicio de Dermatología del Hospital Central - Mendoza.

Jefe de Trabajos Prácticos de la Cátedra de Dermatología de la Facultad de Medicina de la Universidad de Mendoza - Mendoza.

En los capítulos: Lentigo maligno - *Nevus* azul - *Nevus* de Ito - *Nevus* de Ota - *Nevus* melanocítico congénito gigante - *Nevus* spilus.

Emilce Rivarola

Médica Dermatóloga.

Doctora en Medicina.

Magíster en Gestión y Docencia Universitaria.

Jefe de Trabajos Prácticos de la Universidad Nacional de Cuyo en el Área de Dermatología y en el Módulo de Patología y Clínica Estomatológica - Mendoza

Médica de planta del Servicio de Dermatología del Hospital Luis Lagomaggiore - Mendoza.

En los capítulos: Enfermedad de Queyrat - Fibrosis submucosa - Leucoplasia - Liquen plano oral - *Queilitis* solar.

Florencia Scherli

Médica Dermatóloga.

Ex - Residente del Servicio de Dermatología del Hospital Central- Mendoza.

En los capítulos: Cuerno cutáneo - Enfermedad de Queyrat - Leucoplasia - Liquen escleroatrófico - Liquen plano - Papulosis bowenoide.

Mariana J. Martínez

Médica Dermatóloga.

Fellowship en patología vulvo-vaginal del Hospital Italiano - Buenos Aires.

Miembro asociada al Servicio de Dermatología del Hospital Español - Mendoza.

Miembro asociada al Servicio de Dermatología Pediátrica del Hospital Humberto Notti - Mendoza.

Miembro de la ISSVD (Sociedad Internacional para el estudio de las enfermedades vulvo-vaginales).

Miembro de la SoLaPav (Sociedad Latinoamericana de Patología vulvar).

Miembro de la SAD (Sociedad Argentina de Dermatología).

Miembro de la CILAD (Colegio Ibero-latinoamericano de Dermatología).

Miembro de la SAP (Sociedad Argentina de Pediatría).

En los capítulos: Dermatitis de genitales externos femeninos: Liquen esclero-atrótico - Liquen plano vulvar - Neoplasia intraepitelial vulvar.

Obra que ilustra la tapa:



“EM en el taller”
(Mirada que ve lo que no se puede ver)

Autora: **Eliana Molinelli**

Índice de contenidos

Prólogo.....	8
Introducción.....	9
Sección 1: Preneoplasias obligadas.....	14
Capítulo 1: Enfermedad de Bowen.....	15
Capítulo 2: Epitelioma (fenómeno) de Borst-Jadassohn.....	26
Capítulo 3: Léntigo maligno.....	29
Capítulo 4: Queilitis solar.....	36
Capítulo 5: Queratosis solar.....	41
Capítulo 6 : Xeroderma pigmentoso.....	63
Sección 2: Preneoplasias facultativas.....	68
Capítulo 7: Cicatrices y úlceras.....	69
Capítulo 8: Queratosis por hidrocarburos.....	81
Capítulo 9 : Epidermodisplasia verruciforme.....	85
Capítulo 10: Erythema ab igne.....	89
Capítulo 11: Epidermolisis ampollar.....	93
Capítulo 12: Fístulas crónicas, seno pilonidal.....	106
Capítulo 13: Hidradenitis supurativa.....	110
Capítulo 14: Hipoqueratosis palmar o plantar circumscripta.....	130
Capítulo 15: Lepra.....	135
Capítulo 16: Liquen plano.....	140
Capítulo 17: Lupus eritematoso discoide.....	143
Capítulo 18: Lupus vulgar.....	150
Capítulo 19: Morfea generalizada.....	155
Capítulo 20: Necrobiosis lipoidica.....	158
Capítulo 21: Nevus atípico.....	167
Capítulo 22: Nevus Azul.....	176
Capítulo 23: Nevus de Ito.....	181
Capítulo 24: Nevus de Ota.....	184
Capítulo 25: Nevus epidérmico.....	188
Capítulo 26: Nevus melanocítico congénito gigante.....	199
Capítulo 27: Nevus sebáceo.....	207
Capítulo 28: Nevus spilus.....	217
Capítulo 29: Poroqueratosis.....	220

Capítulo 30: Queratosis arsenical.	228
Capítulo 31: Queratosis por PUVA (incluye lesiones por PUVA).	239
Capítulo 32: Queratosis reaccionales.	242
Capítulo 33: Queratosis seborreica.	257
Capítulo 34: Queratodermias palmo-plantares.	261
Capítulo 35: Radiodermatitis y Queratosis por radiación.	269
Capítulo 36: Tatuajes.	282
Capítulo 37: Medicamentos como probables precursores neoplásicos.	288
Sección 3: Preneoplasias obligadas de mucosa oral.	292
Capítulo 38: Fibrosis submucosa.	293
Capítulo 39: Liquen bucal y reacciones liquenoides.	297
Capítulo 40: Leucoplasia.	309
Capítulo 41: Misceláneas orales.	317
Capítulo 42: Erythroplasia oral.	326
Sección 4: Preneoplasias obligadas de genitales externos masculinos.	329
Capítulo 43: Condilomas acuminados.	330
Capítulo 44: Erythroplasia de Queyrat.	336
Capítulo 45: Liquen escleroso y atrófico en pene.	339
Capítulo 46: Papulosis bowenoide.	346
Sección 5: Preneoplasias obligadas de genitales externos femeninos.	352
Capítulo 47: Liquen esclero-atrófico vulvar.	353
Capítulo 48: Liquen plano vulvar.	358
Capítulo 49: Neoplasia intraepitelial vulvar.	362
Índice Alfabético.	370
Otras obras de los autores.	373

Dedicatoria

A nuestros pacientes, fuente de desvelos, aspiraciones y realizaciones.

Prólogo

La medicina es una ciencia siempre cambiante. Este libro está dedicado a las lesiones precursoras de malignidades cutáneas y de mucosa bucal. La idea central, que aparece una y otra vez en todos los capítulos, puede expresarse como sigue: las lesiones precursoras son parte de la vida misma, en condiciones patológicas. Una conclusión obligada de esta idea es que no es posible comprender estas afecciones estudiando un aspecto aislado de ellas, como tampoco se puede apreciar lo que es la vida, si sólo se la observa desde un punto de vista restringido. Desgraciadamente la pedagogía y las necesidades didácticas imponen la disección del conocimiento, tanto en la dermatología, estomatología, como en cualquier rama de la medicina.

Al enfrentarse al estudio de entidades nosológicas específicas, el dermatólogo y estomatólogo deben tener idea clara de los principios generales que las gobiernan. Del mismo modo, con las variaciones casi infinitas que su individualidad de ser vivo le impone, el paciente no resulta sino ejemplo de un concepto más amplio, que es la patología que lo aqueja.

El libro consta de cinco secciones: (1) Preneoplasias obligadas. (2) Preneoplasias facultativas. (3) Preneoplasias obligadas de mucosa oral. (4) Preneoplasias obligadas de genitales externos masculinos. (5) Preneoplasias de genitales externos femeninos.

Los temas se desarrollan siguiendo estos criterios: antecedentes históricos, sinonimias, clínica y evolución natural, factores predisponentes, frecuencia, distribución por edades, clasificación, variedades clínicas, etiología y patogenia, progresión tumoral, laboratorio, histopatología, diagnósticos diferenciales y tratamientos.

Cada tema va seguido de referencias bibliográficas cuya magnitud y actualidad revelan los intereses personales de los autores, pero en las que se ha hecho un esfuerzo por incluir aquellas referencias más importantes y también las más recientes, dándole así gran actualidad.

Se ha hecho el esfuerzo de destacar siempre la manera como los datos se integran dentro del todo indivisible que representa el ser humano, en ese sentido, el libro pretende ser síntesis, análisis, general y particular.

Lograr un lenguaje claro y conciso, para actualizar en el marco de la excelencia científica, el tema de las lesiones precursoras, en las que todavía persisten grandes interrogantes, fue el desafío que se propusieron los doctores Driban, Galdeano y Poljak. No nos cabe duda que estas páginas así lo demuestran y que el lector encontrará una gran información, resultado de la experiencia personal y de la nutrida bibliografía consultada. La selección de los temas tampoco es casual, ya que todos ellos están relacionados y permitirán a quienes lo consulten encontrar una respuesta. Es la satisfacción que ha sido la meta del entrenamiento y dedicación profesional seria.

Dr. Roberto Schroh

Docente Autorizado de Patología. Universidad de Buenos Aires.
Ex Jefe de Sección Dermatopatología. Hospital Ramos Mejía. Universidad de Buenos Aires.

Introducción

*Dadme la serenidad para aceptar lo que no puede cambiarse,
el coraje para cambiar lo que debe ser cambiado,
y la sabiduría para distinguir una cosa de la otra.*

Reinhold Niebuhr

El análisis semántico de situaciones diversas de la medicina en general, y de la dermatología en la que ahora nos compete, ofrece siempre alternativas derivadas, algunas, del origen de términos (latín o griego, por lo general), en otros de la adaptación a costumbres inveteradas (por ejemplo llamar carcinoma al basocelular, por falta de otra mejor nomenclatura), o conceptos perimidos por el avance de la ciencia (entre otros, mantener el nombre de melanoma juvenil para esa especial variedad histológica de los *nevus*).

Este introito será útil para embarcarnos en el estudio de las preneoplasias (PN). Así es como denominaremos también algunas dermatosis que no se encuadran estrictamente dentro de este tópico, aunque se lo sigue haciendo por uso y costumbre (y porque la comunidad médica internacional lo interpreta correctamente) o por un respeto a nuestros predecesores en el tema. Por ello y ya que pretendemos agrandar el espectro de posibilidades lesionales de desarrollar una neoplasia, las englobaremos a todas bajo el rubro de Precursores, haciendo una medida separación entre estos cuadros. Si algunas de ellas son un accidente más en la evolución o un eslabón real en la progresión patológica, el tiempo y la casuística permitirá darles el lugar que les corresponden. Adelantaremos, asimismo, las controversias que han y aún originan aquel concepto, y que discutiremos más adelante.

A su vez muchas patologías pueden actuar como PN y también como para-neoplasia. Ejemplificamos este punto con las poroqueratosis ya que, como veremos en el capítulo correspondiente, algunas veces sirven de “puente” entre la dermatosis específica y la evolución a un carcinoma y en otras se asocian a entidades distintas, neoplasias de órganos internos, denotando de esta manera su rol de preceder, acompañar o seguir al establecimiento de un tumor maligno, sin guardar relación de contigüidad ni metastásica con el mismo.

Pero más allá de estas disquisiciones y dándoles el real valor de su reconocimiento, está el hecho que nos ayudan a prevenir el curso de una patología dada, en directo beneficio de los pacientes. El camino que se ha recorrido para estas concepciones es interesante históricamente y contribuye, claro está, a aprehender mejor los logros obtenidos.

En el Tercer Congreso Internacional de Dermatología, realizado en Londres en 1896, William Auguste Dubreuilh propuso como “pre-cancerosis” a los cambios tisulares cuya evolución natural lleva al desarrollo de un tumor maligno. En 1932 Bruno Bloch, usó el término “pre-cancerosis” para aquellas dermatosis que libradas a su propia evolución, podrían en un gran número, en porcentajes no definidos, tornarse en un cáncer (cit. por 1), concepto que sería, parcialmente clínico y estadístico y en parte morfológico e histológico. Con estas referencias surge un concepto unificado para los eventos de la semiología macro y microscópicas de una dermatosis de esta naturaleza.

En su libro sobre enfermedades de la piel, Jean Darier en 1912, las consideraba como PN cuando el carcinoma se originaba sobre las mismas tan frecuentemente como para excluir una mera coincidencia (cit. por 2).

Las lesiones pre-cancerosas son, así, (casi siempre) clínicamente visibles y con alteraciones histológicas variables, y comprenden un espectro que abarca desde simples modificaciones inflamatorias, con hiperplasia, hasta aquellas con el cuadro del carcinoma in situ. Una estricta separación entre esas PN y esa forma de carcinoma es muy sutil, por lo que muchos autores consideran que el pre-cáncer no es más que una forma inicial del cáncer, es decir, de un carcinoma espinocelular. Aunque esto se transforme, por ahora, en una discusión bizantina, es importante a nuestro entender, jalonar un poco más las opiniones sobre este tema.

De este modo ya en 1916 Walter J. Heimann (2) se interroga sobre si una PN implica “¿un estado inevitable de un cáncer o uno en el que ésta posibilidad está latente y no necesita por fuerza ganar expresión?”. Esto está parcialmente respondido en la actualidad con la división clínica que se hace de estas entidades, pero luego agrega..... “si los criterios indican un cáncer temprano, porque una PN no es un cáncer?”. Para terminar con un “giro literario”, al establecer: ... “en qué punto una PN pierde su prefijo? Es un problema de medicina o de etimología?”

En una interesante publicación del año 2000, Michael R. Heaphy y A. Bernard Ackerman (3), de la que más adelante haremos una referencia detallada, establecen, como conclusiones que, “en principio general no existen pre-cánceres: una neoplasia es un cáncer o no lo es”. Esta publicación, tildada como provocativa por B. Allen Flaxman (4) al año siguiente y adjudicándole esa misma intención a sus propios autores, le sugiere una actitud de consideraciones más prácticas (hablando específicamente de las queratosis solares). Consigna, con una justa razón, que ello se valora mejor desde la óptica de la clínica dermatológica, ya que el impacto emocional en los pacientes es menor que la explicación científica de esa dermatosis, si se lo hace bajo el rótulo de pre-cáncer. Menciona también algo que, aunque parece una puerilidad, puede resaltar el *core* de todas esas discusiones, pasadas y aún presentes, sobre las PN: “...como podemos nosotros definir al cáncer?”. También en el año 2000, Bryan A. Lober *et al* (5) concluyen en su publicación que las queratosis solares no se transforman, progresan o convierten en un carcinoma escamoso, sino que ellas son de facto, carcinomas cutáneos escamosos. Sumándose a estas discusiones. A. Petit (6) en el editorial de una revista francesa y luego de interesantes acotaciones, postula que este cambio, por lo menos de lenguaje o terminología, trae aparejada una ansiedad inútil, conductas terapéuticas agresivas, márgenes quirúrgicos muy grandes. Finaliza (no menos importante) diciendo que a la hora de los juristas y de los tecnócratas de los procedimientos normalizadores, se terminará con dispositivos de anuncio de diagnóstico cáncer-aplicables a las queratosis. La OMS distingue, de una manera más filosófica: 1) lesión precancerosa: mayor progresión a un cáncer que el tejido equivalente de apariencia normal y, 2) estado precanceroso o condición precancerosa aquella situación generalizada del organismo que se asocia con un riesgo significativamente mayor de presentar cáncer.

Debemos consignar que este tema es aún motivo de distintos planteos, por lo que, en situaciones especiales incluiremos esas disyuntivas presentes en la bibliografía.

Adelantándonos a esas consideraciones, evoquemos acá algunas sinonimias utilizadas para esos casos “especiales” como por ejemplo el de displasia epidérmica pre-maligna, carcinoma in situ, KIN (*keratinocytic intraepithelial neoplasia*).

En la constitución de una PN existen distintos ítems a considerar, a saber:

- 1) Aquellos propios del huésped: tipo de pigmentación de la piel, grosor de la misma, alteraciones genéticas y/o inmunológicas,
- 2) Factores ambientales: los relacionados a la exposición solar por motivos varios (laborales, recreacionales), influencia de distintos agentes carcinogénicos.
- 3) Influencia de medicaciones específicas y
- 4) Enfermedades patológicas crónicas cutáneas.

La clasificación de las PN tiene un consenso mundial generalmente aceptado, a pesar de que la inclusión de algunas de ellas es patrimonio de discusiones y rechazos por distintos autores.

Como tales se reconocen:

- 1) PN obligadas o en sentido estricto: aquellas dermatopatías que invariablemente y a través del tiempo originarán un cáncer.
- 2) PN facultativas o en sentido amplio: que corresponden a dermatosis que tienen posibilidades de evolucionar hacia un cáncer.

Este último grupo, que llamaríamos también precursores probables, son aquellas enfermedades de piel que, en algún momento de su evolución pueden sufrir la instalación de una neoplasia, sin guardar relación con estirpes celulares, determinismos genéticos, inmunológicos u otros (no conocidos, por lo menos) y que en su mayoría se pueden considerar como lesiones en colisión. Dada la importancia de ellas es que nos aventuramos a incluirlas en esta obra, aceptando las discusiones que pueden generar.

Se denomina lesión en colisión cuando dos patologías, una de ellas tumoral, asientan a una distancia microscópica de 1 mm o menos de otra, mientras que son tumores en colisión cuando este parámetro se establece con dos lesiones distintas pero ambas con atributos tumorales.

Con las limitaciones que implica el rápido avance en el conocimiento de las patologías, podemos citar a las siguientes:

Preneoplasias obligadas

- Enfermedad de Bowen
- Epitelioma de Borst-Jadassohn
- *Erythroplasia* de Queyrat
- Lentigo maligno
- *Leucoplasia*
- *Queilitis* solar
- Queratosis solar

Preneoplasias facultativas

- Cicatrices y ulceraciones

- Condilomas acuminados
- Dermatitis por hidrocarburos
- Epidermodisplasia verruciforme
- *Erythema ab igne*
- Epidermólisis ampollar
- Fístulas y *sinus* pilonidales
- HACRE
- Hidradenitis *suppurativa*
- Hipoqueratosis palmar circunscripta
- Lepra
- Lesiones de pene
- Lesiones orales
- Lesiones vulvares
- Liquen plano
- *Lupus* eritematoso discoide
- Medicamentos como probables precursores
- *Necrobiosis lipoídica*
- *Nevus* atípico
- *Nevus* azul
- *Nevus* de Ito
- *Nevus* de Ota
- *Nevus* epidérmico
- *Nevus* pigmentado congénito gigante
- *Nevus* sebáceo de Jadassohn
- *Nevus spilus*
- Poroqueratosis
- Queratosis arsenical
- Queratosis por PUVA
- Queratosis reaccionales
- Queratodermias palmo-plantares
- Radiodermitis y queratosis por radiación
- Tatuajes
- *Xeroderma* pigmentoso

De las mismas creemos útil adelantar el contenido de una de ellas, las Queratosis reaccionales, ya que pueden, inicialmente, impresionar como algo fuera de contexto: lobomicosis, donovanosis, leishmaniasis, granuloma inguinal, linfogranuloma venéreo, hyalohyphomycosis, cromoblasto-

micosis, enfermedad de Lyme (acrodermatitis crónica atrofiante), morfea. Se las podría también consignar en el marco de las inflamaciones crónicas.

Debemos dejar sentado que son cuadros distintos de los denominados *pseudo*-cáncer. Dentro de éste último grupo indexamos al queratoacantoma, al melanoma juvenil de Spitz, al nevo azul bizarro, entre otros, entidades que pueden llamar a confusión no solo desde la clínica sino aún desde el punto de vista histológico. Estas disquisiciones no corresponden al objetivo de este libro.

Por último, dado que nos enfrentamos a cifras muy importantes en el desarrollo de un cáncer de piel, es indudable la importancia de intentar el reconocimiento de algunas PN cutáneas, para poder (en algo) disminuir la evolución de ellas: según la OMS y en una publicación del año 2010, ocurren entre 2 a 3 millones de cánceres no-melanoma y 132.000 de melanomas globalmente, por año. Uno de cada 3 cánceres diagnosticados es de piel y 1 de cada 5 (norte)-americanos desarrollará un cáncer de piel durante su vida (7).

Creemos que nuestra presente intención, por lo tanto, es válida.

Bibliografía

1. Montgomery H. Precanceroses. En: H. Montgomery: Dermatopathology Harper & Row, Publishers, New York, Evanston, and London 1967 Vol 2, chapt. 32, pp. 967-1006.
2. Heimann WJ. Precancerous Dermatoses. J Cancer Res 1916;1:343-55.
3. Heaphy MR, Ackerman AB. The nature of solar keratosis: A critical review in historical perspective. J Am Acad Dermatol 2000;4(N-1 Part 1):138-50.
4. Flaxman BA. Actinic keratoses-malignant or not? J Am Acad Dermatol 2001;45(3):466-7.
5. Lober BA, Longwood F, Lober CW. Actinic Keratosis is Squamous Cell Carcinoma. South Med J 2000;9(7) .
6. Petit A: Les kératoses actiniques sont des kératoses actiniques. Ann Dermatol Venereol 2008;135(2):93-6.
7. World Health Organization: Ultraviolet radiation and the INTERSUN Programme: How common is skin cancer? <http://www.who.int/uv/faq/skincancer/en/index1.html>.

Sección 1

Preneoplasias obligadas

*Dondequiera que el arte de la medicina es amado,
también hay un amor a la humanidad.*

Hipócrates

Enfermedad de Bowen

Antecedentes históricos: fue descrita como pre-cáncer en 1912 por John Templeton Bowen y propuesta como Enfermedad de Bowen (EB) por Jean Darier, en 1920 (cit. por 1). Este mismo autor le agregó también, al anterior, el nombre de disqueratosis lenticular en disco*.

Sinonimia: carcinoma espinocelular (CEC) *in situ*.

Clínica y evolución natural: es otro de los problemas en que las distintas observaciones derivaron en un complejo relacionado con la jerga dermatológica. El eponímico sirve para denominarla en forma diferencial de los restantes CEC *in situ*. Es una dermatosis que predomina en sitios expuestos al sol y en adultos grandes, sin distinción de género, localizada especialmente en cara, cuello y piernas; en este último caso en un 60-85% de los pacientes y en este hábitat más frecuente en el sexo femenino, 70-85% del total de los casos, aunque puede instalarse en sitios tan variables como los pliegues cutáneos (sub-mamario, inguinal, interglúteo, perineo-genital), lecho ungueal, palmas, plantas, labios, vulva (cit. por 2, 3). En las manos no es muy infrecuente: de 94 casos observados entre 1965 a 1983, 30 fueron de localización no habitual y de esos 16 la presentaron en las manos (3). El compromiso de palmas y plantas es una posibilidad rara (4,5). En un paciente se presentó también con un carcinoma de Merkel y en quien existían antecedentes de ingestión de aguas con As desde hacía 30 años (6). La presencia del carcinoma de Merkel debe ser muy tenida en cuenta ya que representa la neoplasia más agresiva de la piel con más de un tercio de pacientes con desenlace fatal, por lo menos el doble de letalidad que un melanoma y además porque su incidencia ha aumentado el triple en los últimos 30 años (cit. por 7). Estos últimos autores publicaron el caso de un paciente de 71 años de edad, con este carcinoma neuroendocrino de localización intraepidérmica, junto con una EB pagetoide (7).

Clínicamente ofrecen una placa máculo-eritematosa, de bordes irregulares pero netos, a veces levemente palpable, con crecimiento centrífugo y de muy lenta evolución. La superficie puede ser suavemente escamosa o hiperqueratósica, a veces blanco-amarillenta (figs. 1-1, 1-2) De variables tamaños, entre 1 a 3 cm. por lo general. Son llamativas las de mayores dimensiones. Así existe una comunicación de un paciente con esta dermatosis de 30 años de evolución, con una placa de 19 x 15 cm, ubicada en cara anterior del hemitórax derecho (8), otra de 15 x 20 cm., de 65 años de duración (9) y de 21 x 14 cm. (cit. por 1).

Cursan en modo asintomático. Usualmente es de presentación solitaria, aunque en un 10 a 20 % pueden observarse múltiples (cit. por 1). La edad pico de su debut son los 70 años. Es algo más frecuente en hombres, donde el cuero cabelludo y las orejas están frecuentemente involucrados. En el sexo femenino predomina en mejillas y extremidades inferiores, (cit. por 1,2). Curiosamente, el lado izquierdo del cuerpo está más afectado que el derecho, posiblemente por la mayor exposición al manejar vehículos (cit. por 11). La frecuencia en los sexos afectados varía, según distintas publicaciones. Su presentación en niños es rara.

Cuando asienta en el glande se lo conoce como *eritroplasia* de Queyrat. En su hábitat vulvar se lo denomina actualmente neoplasia intraepitelial vulvar (o por su sigla en inglés VIN).

* Queremos dejar constancia que, en algunas pocas ocasiones, a lo largo de todo este libro, no hemos podido conseguir los nombres de los apellidos citados.

Se señaló en la bibliografía de años anteriores, la asociación, en un porcentaje considerado, con tumores malignos extra-cutáneos, adjudicándoseles a ambos una etiología determinada por el arsénico. Esto ha sido desechado totalmente por investigaciones posteriores, incluso aquellos casos en los que se detectaron cantidades variables de arsénico en las lesiones de la piel.

Se describen distintas variantes clínicas, a saber:

Verrucosa
Nodular
Erosionada
Pigmentada
Eczematosa

La variedad pigmentaria no es frecuente, menos del 2%, y su localización preferencial suele ser zonas de pliegues, peri-anal y sub-ungueal, espacios interdigitales, y en cuello y piernas (cit. por 12). En una comunicación de la literatura se la contabilizó en el 1.67% del reporte de 420 lesiones, en estos casos todas fuera del área genito-anal (13). Los individuos de raza negra están predispuestos a esta variedad pigmentada, incluso en aquellas zonas protegidas del sol (cit. por 14).

En población blanca viviendo en Hawái se reportó predominancia importante de este asentamiento lesional en el tronco (cit. por 1), y habitualmente en estos casos se la considera de origen arsenical (15). También puede observarse en mucosas, como la conjuntiva y la oral. El lugar menos frecuente de presentación es la espalda (cit. por 8). Las lesiones de localización infrecuente son por lo habitual únicas y se acompañan de prurito (15).

La afectación del tejido periungueal puede alterar el color de las uñas, en forma de una melanoniquia longitudinal, entre otras. En un trabajo de Idriss *et al* (16) se reportó la presencia de los HPV tipo 11, 16 y 58 en cinco casos, del grupo histológico llamado “con ortoqueratosis” (*vide infra*). La ubicación subungueal ha sido igualmente señalada, presentándose también como una melanoniquia longitudinal, en una paciente de 34 años portadora, además de una epidermodisplasia verruciforme, y una historia médica complicada que incluía un carcinoma de vulva, una neoplasia intraepitelial cervical, neumonitis intersticial, gammapatía monoclonal, anemia y neutropenia crónica (14).

Otro caso de EB se presentó asociada con la epidermodisplasia verruciforme y a un CEC (17). En un reporte similar se presentaron igualmente focos de la EB en lesiones queratosis similares de la epidermodisplasia verruciforme (18). En distintas oportunidades se presentó en una queratosis seborreica pigmentada, por ejemplo en el paciente de Marschall *et al* (19). La EB y el CEC son las mayores complicaciones que suceden en aquella rara genodermatosis, ocurriendo en un 30 al 70% de los pacientes (cit. por 14).

Tiene un comportamiento lento y no agresivo mientras permanece estrictamente en la epidermis. La mayoría de los estudios establecen que entre un 3 a un 5% de las mismas progresan hacia la dermis, catalogándose entonces como un CEC, y el que, en un tercio de los pacientes, origina metástasis regionales y/o a distancia (1,20).

La presencia de áreas irregulares dentro de la lesión y con apariencia de piel normal, fue considerada como signos parciales de regresión espontánea (21).

Otra particularidad, es su hallazgo instalado sobre algunas variantes de la poroqueratosis como la de Mibelli, la diseminada superficial, la poroqueratosis ostial y *nevus* de conducto eccrino (22-25).

Estos pacientes tienen 4.3 veces mayor riesgo en desarrollar *a posteriori* otra neoplasia cutánea escamosa, lo que posiblemente refleje solamente el hecho de compartir la etiología de la radiación ultravioleta. Existe, de tal manera, una tendencia franca a asociarse a otros tumores de piel, principalmente carcinomas basocelulares, con cifras del 30-50% de los pacientes, previos o consecutivos a la EB (cit. por 26). Una dermatosis de este tipo, ubicada en vulva se presentó en una paciente con el síndrome de Muir-Torre (27). Otra publicación relata la asociación en cuatro pacientes del carcinoma neuro-endócrino y la EB (28). En el Japón una asociación inusual se presentó en un paciente de 72 años de edad con un tumor ubicado en la región plantar, en el que coexistían histológicamente estas dos últimas entidades, es decir el carcinoma neuroendocrino y el Bowen, pero con una historia previa de múltiples lesiones de EB y queratosis arsenicales, con una intoxicación crónica adquirida en una fábrica manipulando ese metaloide inorgánico (6). Otra publicación señala la presencia de EB múltiple con el carcinoma de Merkel (aunque no juntos en una misma lesión) en un enfermo de 81 años de edad e igualmente con una historia previa de intoxicación crónica arsenical (29).

Su presencia fue relatada en el curso del síndrome de Haber, rara genodermatosis con una lesión rosaceiforme de cara y lesiones querato-pigmentadas de tronco (30).

En un paciente afectado con un LES, se observó la coexistencia de una papulosis bowenoide junto a la dermatosis que nos ocupa (31). En otra observación se presentó en un *nevus* de Becker (32). Otros tumores desarrollados en este carcinoma *in situ* incluyen al siringofibroadenoma (33), carcinoma aneural invasor (34), porocarcinoma eccrino más una queratosis seborreica (35), carcinoma sebáceo (27,36).

Los tumores desarrollados en trasplantados son frecuentes, y de éstos, el 23 % de los casos corresponden a la EB.

Etiología y patogenia: son numerosas las noxas propuestas para el desarrollo de esta dermatosis. Podemos contabilizar a la exposición a la luz ultravioleta prolongada (solar o por camas solares), la infección por HPV, el arsénico, radioterapia, virales, por agentes inmunosupresores. Se la señaló, aunque en forma infrecuente, como una complicación de la psoriasis tratada con psoralenos y luz ultravioleta.

Está asociada a los virus HPV, especialmente en aquellos sitios no habituales, que son, a su vez, zonas no expuestas, tales como el área genital, abdomen inferior y dedos, más frecuentes en los de las extremidades superiores. Afectando manos y pies y la unidad ungueal, el virus más frecuentemente detectado es el 16, en el 60% de los casos (cit. por 25), pero otros tipos han sido también reportados como el 2, 11, 18, 26, 31, 34, 35, 56, 58 y 73 (cit. por 37). El tipo 8 está presente en dos tercios de 80 lesiones examinadas, aunque este hallazgo no pudo ser reproducido en otro estudio (cit. por 21). El papel que cumpliría el HPV es aún incierto, excepto como ya se dijo y en forma evidente, para aquellas lesiones que asientan en región periungueal, peri genital y en mucosas, siendo en las dos últimas del 100 % (cit. por 1).

En casos de la forma ortoqueratósica se aislaron HPV 11, 16 y 58 (16). Hay riesgos aumentados cuando estas lesiones ocurren en zonas no expuestas a la luz solar o están asociadas a la exposición al arsénico inorgánico. En el reporte de Mitsuishi *et al* (37) se cita una positividad para el HPV en el 65% de las 75 muestras examinadas de pacientes inmuno-competentes y en el 3% de los trasplantados. En 12 casos examinados de EB de la unidad ungueal, en el 75% se identificaron virus HPV (38). Dados otros estudios inmunohistoquímicos adicionales, concluyen que la presencia viral por sí sola no induce la proliferación de células.

La tasa de mutación del gen p53 es del 40%. Sin embargo, como las inmuno-reactividades para este elemento en el CEC, el carcinoma basocelular y en las queratosis actínicas son similares, no se las puede invocar como marcador de riesgo aumentado para la invasión en la dermis (cit. por 39).

En algunos pacientes con epidermodisplasia verruciforme en la que se detectaron focos de EB dentro de las lesiones queratosis seborreica símil, se demostró la presencia del DNA del papiloma-virus (18).

Las dermatosis crónicas o traumatismos reiterados se encuentran también en la lista de posibilidades implicadas, como el *lupus* vulgar y el discoide crónico.

Con el estudio de citometría de flujo lento se encontró *aneuploidía* del ADN con cifras del 89%, más alta que para los CEC, ubicada entre el 25 a 80% en distintas series. En consecuencia este examen no es un buen marcador para caracterizar un carcinoma cutáneo no-melanoma (40).

Progresión tumoral: algunos estudios sugieren que hasta un 20% de los casos progresan hacia un CEC, aunque prevalece la concepción de que esa cifra es de un 3% y de estos, un tercio tiene capacidad metastatizante (1,17). Cuando la invasión ocurre, suele mostrar una diferenciación sebácea o ecrina. La *aneuploidia* ha sido propuesta como factor predictivo para ello, pero no constatado en todas las investigaciones al respecto. Los hábitats que ofrecen mayor riesgo para ser un cáncer invasor corresponden a zonas genitales (especialmente peri-anal). Se conocen pacientes que experimentaron regresiones parciales de la enfermedad cutánea.

Las cifras comentadas de invasión, un tercio de los casos, se considera elevada de acuerdo a lo que se observa en la práctica y que se atribuye a que se incluyen los casos de genitales y de mucosas, que tienen un riesgo mayor para la penetración en dermis y capacidad de metastizar (1).

Laboratorio: no se conocen alteraciones en la analítica rutinaria en esta dermatosis, excepto aquella que se presenta como una lesión más en un contexto amplio.

Dermatoscopia: el patrón que se observa más frecuentemente, es el multi-componente (cit. por 12). Se observan vasos, puntiformes y glomerulares, que se agregan en densos racimos de tamaño pequeño. A los mismos se le asocian escamas en superficie. En algunas ocasiones ofrecen un halo blanquecino peri-vascular. En la variedad pigmentada se exhiben, además, glóbulos de color marrón de pequeño tamaño y diseminados de manera regular, parcheada (en el 90 % de los casos) o con una pigmentación homogénea de un color marrón grisáceo (80 %) (12).

Podemos resumir los hallazgos dermatoscópicos de la siguiente manera (Tomado de Hernández y col (12):

Patrón multicomponente	Patrón vascular atípico (vasos glomerulares)
Ausencia de retículo pigmentado	<i>Seudo</i> retículo pigmentado
Manchas de pigmento de distribución irregular	Pigmentación gris-marrón homogénea
Puntos y glóbulos de distribución parcheada	Áreas de hipopigmentación

En un trabajo del año 2016 se añaden dos observaciones adicionales tales como el signo del puente doble y los “racimos” de áreas marrones sin estructura (41).

Histopatología: se reconocen varios sub-tipos, los que, no raramente, se encuentran en una misma lesión. Podemos mencionar las formas psoriasiforme, atrófica, irregular, verrucosa, pagetoide, pigmentada y cuya mera enunciación explícita la semiología microscópica.

Como hecho distintivo tenemos que mencionar que la EB representa un carcinoma, que afecta todo el espesor de la epidermis y, en ocasiones, también puede afectar a los folículos pilosos. De esta manera los queratinocitos se presentan desordenados en su arquitectura, con pérdida de la polaridad, exhibiendo el “signo del delineador” es decir que existe una extensa diseminación de queratinocitos atípicos en toda la epidermis suprabasal pero respetando la capa basal. Existen mitosis atípicas en todos los estratos de la epidermis, con células con múltiples núcleos y disqueratosis (Fig. 1.3). Normalmente se presenta una paraqueratosis, con capa granulosa disminuida o ausente. Estos cambios se pueden encontrar más profundamente en la unidad pilo-sebácea y en la vaina externa del pelo. En algunas oportunidades puede existir degeneración vacuolar de la capa basal. Ocasionalmente muestran el llamado fenómeno (“epitelioma”) de Borst-Jadassohn. Dos publicaciones hacen referencia al desarrollo de un espinocelular a partir de esta presentación, es decir el fenómeno de Borst-Jadassohn en una EB (10,42). Ocasionalmente se ha descrito focos de diferenciación triquilemal (carcinoma triquilemal) en una EB (43). En la dermis se exhiben caracteres variables e inespecíficos tales como aumento de la cantidad de vasos sanguíneos, infiltrados con linfocitos, histiocitos y células plasmáticas.

En lesiones de larga data, es posible encontrar depósitos de mucina en la dermis superior.

Más raramente la queratinización es del tipo ortoqueratósica. Por ello, algunas publicaciones se refieren a la EB ortoqueratósica para categorizar distintos aspectos histológicos, entre ellos, obviamente una capa córnea normal o acelular, una capa granulosa normal o ligeramente engrosada con pérdida de aquel signo delineador. Llamativamente la mayoría de estos pacientes son del sexo femenino (9).

Recientemente se ha reportado una variante nueva, la que presenta no sólo una disqueratosis pagetoide asociada, sino que éstas células y por primera vez en la literatura se muestran con figuras mitóticas, denominándose de tal manera disqueratosis pagetoide proliferante (44).

Asimismo se ha informado, en un caso con afectación múltiple palmar, lesiones con hipoqueratosis, como hallazgo considerado no observado previamente (45).

En los casos de invasión, el carcinoma suele tener algunas características distintivas, como, por ejemplo, conformar islotes de células basaloideas que muestran el pleomorfismo señalado para la lesión original. El elemento distintivo diferencial con el basocelular es la ausencia del patrón en empalizada y la retracción perilesional propio de éste.

Diagnósticos diferenciales: un eczema crónico y la psoriasis suelen ser los diagnósticos iniciales de estos pacientes, los que, por cronicidad y rebeldía en las terapias instituidas, deben ser oportunamente biopsiados. Microscópicamente uno de los más importantes es con la queratosis ac-tínica, incluso porque éstas últimas son consideradas (y formuladas) igualmente como CEC *in situ*. Las posiciones de las mitosis dan una idea bastante segura para separarlas ya que las atipias celulares se justiprecian en las cercanías de la basal, con el respeto por los acrosiringios. Aquellos carcinomas *in situ* de origen arsenical son en un todo microscópicamente iguales al Bowen. La papulosis bowenoide, considerado por algunos autores tan solo como una variante genital de la entidad que nos ocupa, puede resultar también indistinguible de la misma. No obstante, es un hallazgo ya “clásico” la presencia de numerosas mitosis en metafase ubicadas en forma errática

en la epidermis, e inclusiones de pequeño tamaño en el interior de las células que pueblan la capa granulosa. La forma ortoqueratósica puede plantear dificultades diferenciales, a veces, con la enfermedad de Paget (8).

La variante pagetoide puede remedar al melanoma pagetoide, al linfoma T con epidermotropismo acentuado y a la enfermedad de Paget, mamaria y extramamaria.

En algunos trabajos se cita que el acantoma de células grandes podría ser una variante rara de la entidad que nos ocupa (46). Mencionemos, al pasar, que en otros también se la considera una forma localizada de psoriasis (47).

Debido a la ocasional presencia de disqueratosis pagetoide, pueden entrar en consideración diferencial la enfermedad de Paget y otras entidades dermatológicas que, generalmente por roces o traumatismos, pueden ofrecerla. Entre éstas citemos a los acrocordones, *nevus* melanocíticos, a las ubicadas en pliegues intertriginosos o representar *per se* una entidad autónoma (48). En el prepucio también es posible observarla.

En algunas queratosis seborreicas se ha señalado la transformación bowenoide de sus componentes, Esta entidad muestra un modelo inmunohistoquímico similar al de la EB y a la papulosis bowenoide. Algunos de estos especímenes histológicos exhibieron una asociación con infección con *HPV* (49). Las del tipo clonal muestran una arquitectura muy similar a la EB pagetoide. En estos casos es útil el empleo de la citoqueratina 10, la que es negativa para las queratosis seborreicas clonales (50). Una paciente de 86 años de edad presentó una lesión de 10 años de evolución y localizada en región frontal, que histológicamente mostró ser compatible con un poroma ecrino y elementos marginales de aspecto bowenoide (51). Los autores hacen referencia a publicaciones anteriores similares y proponen por ello la designación de porocarcinoma ecrino *in situ*. Estudios posteriores distinguen esta lesión netamente de la EB, por exámenes inmunohistoquímicos. En una investigación sobre ese cuadro, Obi *et al* (52) consideran que el empleo del EMA (Antígeno de Membrana Epitelial), marcador importante para los tumores benignos derivados del conducto ecrino, no puede ser usado como elemento diferencial con la EB.

Debido a la eventual hipoqueratosis se plantean asimismo diagnósticos diferenciales con la hipoqueratosis palmar circunscrita.

El hidroacantoma simple es otra entidad que debe entrar en las consideraciones a tener en cuenta.

Tratamientos: como es norma en estas lesiones, la cirugía debe ser la terapia de elección. Existen, sin embargo, otras alternativas que se deben evaluar frente a un paciente dado.

Entre ellas, el 5-fluorouracilo tópico al 5% ofrece resultados calificados. También se han empleado el imiquimod, interferón, isotretinoína, electrodesecación, terapia fotodinámica, láser, microcirugía de Mohs, crioterapia, curetaje, entre otros, con porcentajes de recidiva, reportados en la literatura y después de 5 años entre el 2.5% al 19% (1,2,11,26,53).

La mayor tasa de recidiva fue posterior a los tratamientos con crioterapia y la menor secundaria a la cirugía (1).

Con el 5-FU, en aplicación diaria entre 30 a 60 días, según la mayoría de los estudios enfocados al respecto, refieren control de la lesión, eficacia que se puede incrementar con vendajes oclusivos y con la iontoforesis, para mejorar la penetración folicular (20). Se consideraron como muy buenos resultados, los tratamientos, en un paciente con CE y EB, con 6.000.000 U de interferón, dos veces por semana más imiquimod (17). Igualmente se observó resolución clínica después de cuatro a

nueve semanas de aplicación local de mebutato de ingenol, en tres pacientes (54). Recientemente se comunicó el resultado exitoso con maxacalcitol, químicamente el 22-oxa-calcitriol, análogo no calcémico de la vitamina D3, en unguento y bajo oclusión durante 8 semanas, en una lesión que asentaba en el dedo índice (55).

Una modalidad nueva es la inmuno-criocirugía, es decir la aplicación de una criocirugía durante el tratamiento tópico con imiquimod (54).

En la guía británica del año 2014 para el tratamiento de esta patología, de evolución lenta, se incluye la recomendación de la abstención terapéutica en casos de personas mayores y con lesiones ubicadas en piernas, donde la cicatrización puede ser problemática (26).

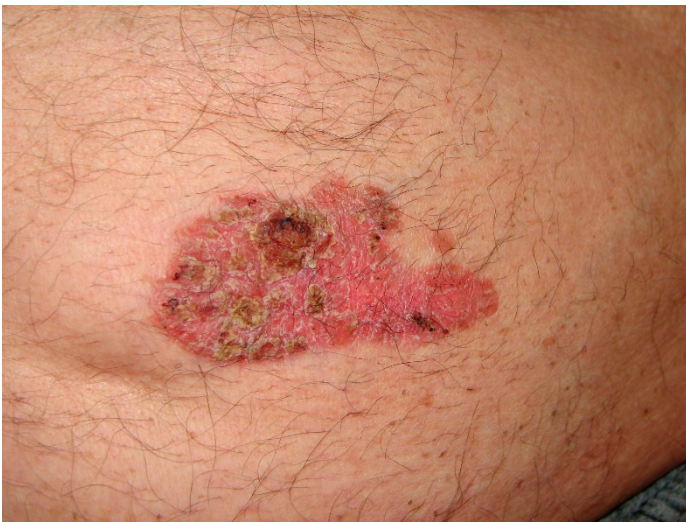

Figura 1.1: Típico aspecto clínico lesional.

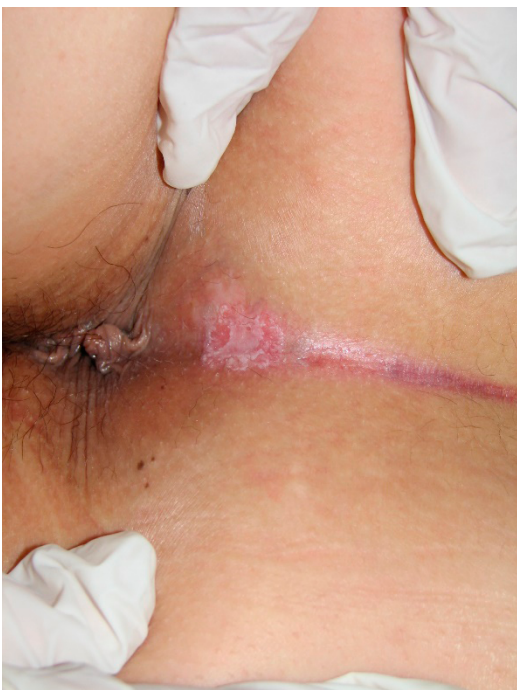

Figura 1.2: enfermedad de Bowen perianal.

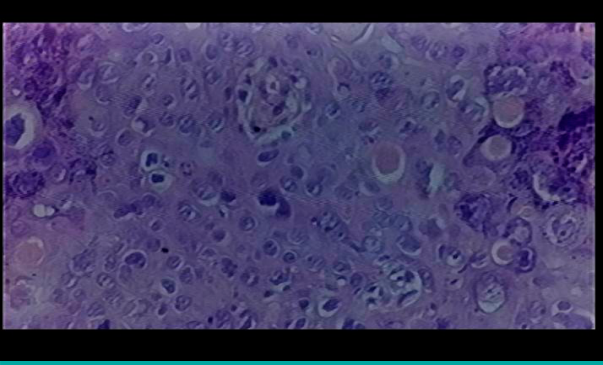


Figura 1.3: Queratinocitos alterados, mitosis frecuentes

Bibliografía

1. Bath-Hextall FJ, Matin RN, Wilkinson D, Leonardi-Bee J. Interventions for cutaneous Bowen's disease (Review). *Cochrane Database of Systematic Reviews* 2013 Issue 6 Art.No.:CD007281. DOI:10.1002/4651858.CD007281.pub2
2. Cox NH. Body distribution of Bowen's disease *Br J Dermatol* 1994;130(6):714-6.
3. Molina Leguizamón EB, Valle LE. Enfermedad de Bowen-Comentarios sobre algunas localizaciones infrecuentes. *Rev Argent Dermatol* 1985;66(1):66-71.
4. Fenske NA, Waisman M, Espinoza CG. Bowen's disease of the palm. *Cutis* 1983;31(6):673-7.
5. Kitamura S, Iwata H, Imafuku K, Hata H, Natsuga K, Aoyagi S, Shimizu H. Bowen's disease on the palms presents refractory skin erosion without erythematous plaque. *J Dermatol* 2015;42(2):225-6.
6. Tsuruta D, Hamada T, Mochida K, Nakagawa K, Kobayashi H, Ishii I. Merkel cell carcinoma, Bowen's disease and chronic occupational arsenic poisoning. *Br J Dermatol* 1998;139(2):291-4.
7. Miraflor AP, LeBoit PE, Hirschman SA. Intraepidermal Merkel cell carcinoma with pagetoid Bowen's disease. *J Cutan Pathol* 2016;43(11):921-6.
8. Salluca A, Sáenz E, Sialer MC. Enfermedad de Bowen gigante de larga evolución: presentación de un caso y revisión de la literatura. *Dermatol Peruana* 2011;21(1):21-6.
9. Esquivias Gómez JI, González López A, Velasco Vaquero E, Pozo Román T, Sanz Santacruz C. Enfermedad de Bowen gigante, con invasión dérmica tras 65 años de evolución. *Actas Dermosifiliogr* 2002;93(4):250-3.
10. Baykal C, Buyukbabani N, Babuna G, Polat Ekinci A, Kurul S. Giant Bowen's disease histologically showing Borst-Jadassohn phenomenon and complicated with squamous cell carcinoma development. *J Eur Acad Dermatol Venereol* 2015 doi 1111/jdv 13335.
11. Hansen JP, Drake AL, Walling HW. Bowen's Disease: A Four-Year retrospective Review of Epidemiology and Treatment at a University Center. *Dermatol Surg* 2008;34(7):878-83.
12. Hernández-Gil J, Fernández-Pugnaise MA, Serrano-Falcón C, Serrano-Ortega S. Clínica y dermoscopia de la enfermedad de Bowen pigmentada. *Actas Dermosifiliogr* 2008;99(5):419-20.
13. Ragi G, Turner MS, Klein LE, Stoll H. Pigmented Bowen's Disease and Review of 420 Bowen's Disease Lesions. *J Dermatol Surg Oncol* 1988;14(7):765-9.

14. Stetsenko GY, McFarlane RJ, Chien AJ, Fleckman P, Swanson P, George E, Argenyi ZB. Subungual Bowen Disease in a Patient with Epidermodysplasia Verruciformis Presenting Clinically as Longitudinal Melanonychia. *Am J Dermatopathol* 2008;30(6):582-5.
15. Schroh R, Oxilia M. Enfermedad de Bowen de manos. *Rev Argent Dermatol* 2001; 82;(4):230-4.
16. Idriss MH, Misri R, Böer-Auer A. Orthokeratotic Bowen disease: a histopathologic, immunohistochemical and molecular study. *J Cutan Pathol* 2016;43(1):24-31.
17. Baskan EB, Tunali S, Adim SA, Turan A, Toker S. A case of epidermodysplasia verruciformis with squamous cell carcinoma and Bowen's disease: a therapeutic challenge *J Dermatolog Treat* 2006;17(3):179-83.
18. Jacyk WK, Daryer L, de Villiers EM. Seborrheic keratoses of black patients with epidermodysplasia verruciformis contain human papillomavirus DNA. *Am J Dermatopathol* 1993;15(1):1-6.
19. Marschall SF, Ronan SG, Massa MC. Pigmented Bowen's disease arising from pigmented seborrheic keratoses. *J Am Acad Dermatol* 1990;23(3 Part 1):440-4.
20. Cox NH, Eedy DJ, Morton CA, Guidelines for management of Bowen's disease. *Br J Dermatol* 1999;141(4):633-41.
21. Murata Y, Kumano K, Sashikata T, Partial Spontaneous Regression of Bowen's Disease. *Arch Dermatol* 1996;132(4):429-32.
22. Korviriyakamol T, Kattipathananpong P, Chunbaseewee C, Wessagowit V, Kootiratrakam T. Co-existence of porokeratosis variants concurrent with Bowen's disease: two rare cases report. *J Med Assoc Thai* 2014;97(3):356-9.
23. Otsuka F, Huang J, Sawara K, Asahina A, Ishibashi Y. Disseminated porokeratosis accompanying multicentric Bowen's disease. *J Am Acad Dermatol* 1990;23(2 Part 2):355-9.
24. Besenhard HM, Korting HC, Stolz W, Braun-Falco O: Disseminierte oberflächliche aktinische porokeratosis mit Morbus Bowen. *Hautarzt* 1988;39(5):289-90.
25. Coras B, Vogt T, Roesch A, Landthaler M, Hohenleutner U. Bowen's disease in porokeratotic eccrine ostial and dermal duct *nevus*. *Dermatol Surg* 2007;33(4): 496-9.
26. Morton CA, Birnie AJ, Eedy DJ. British Association of Dermatologists' guidelines for the management of squamous cell carcinoma in situ (Bowen's disease) 2014. *Br J Dermatol* 2015;170(2):245-60.
27. Jacobs DM, Sandles LG, Leboit PE: Sebaceous Carcinoma Arising From Bowen's Disease of the Vulva. *Arch Dermatol* 1986;122(10):1191-3.
28. Avesti C, Grossin M, Toublanc M, Benrejeb N, Bourgeois-Droin C, Delacretaz J, Belaich S, Bocquet L. L'association de neuro-endocrinien cancer de la peau et la maladie de Bowen. *Revue de la littérature à propos de 4 cas Ann Pathol* 1990;10(2):86-98. PMID: 2189426.
29. Ohnishi Y, Murakami S, Ohtsuka H, Miyauchi S, Shinmori H, Hashimoto K. Merkel cell carcinoma and multiple Bowen's disease: incidental association or possible relationship to inorganic arsenic exposure? *J Dermatol* 1997;24(5):310-6.
30. Legoupil D, Lemasson G, Davaine AC, Misery L. Maladie de Bowen et carcinome épidermoïde au cours d'un syndrome de Haber: deux cas. *Ann Dermatol Venerol* 2007;134(1):59-61.
31. Takayama A, Ishiguro N, Kawashima M. Coexistence of Bowenoid papulosis and Bowen's disease in a patient with systemic lupus erythematosus. *J Dermatol* 2012;39(7):646-9.
32. Honda M, Suzuki T, Kudoh K, Tagami H. Bowen's disease developing within a Becker's melanosis

- (Becker's naevus). *Br J Dermatol* 1997;137(4):659-61.
33. Ishida M, Okabe H. Case of Bowen's disease accompanying syringofibroadenoma. *Rinsho Byori* 2011;59(5):470-4.
 34. Kamiya H, Kitajima Y, Ban M. Bowen's disease with invasive adnexal carcinoma: the pluripotential nature of Bowen's disease cells. *J Dermatol* 2006;33(12):858-64.
 35. Hoshia D, Akiyama M, Hata H, Aoyagi S, Sato-Matsumura KC, Shimizu H. Eccrine porocarcinoma and Bowen's disease arising in a seborrheic keratosis. *Clin Exp Dermatol* 2007;32(1):54-6.
 36. Ishida M, Iwai M, Yoshida K, Kagotani A, Okabe H. Sebaceous carcinoma associated with Bowen's disease: a case report with emphasis on the pathogenesis of sebaceous carcinoma. *Int J Clin Exp Pathol* 2013;6(12):3028-32.
 37. Mitsuishi T, Kawana S, Kato T, Kawashima M. Human Papillomavirus Infection in Actinic Keratosis and Bowen's disease: Comparative Study With Expression of Cell-Cycle Regulatory Proteins p21/Wat1/Cip1, p53, PCNA, Ki-67, and Bcl-2 in Positive and Negative Lesions. *Human Pathology* 2003;34(9):886-92.
 38. Perruchoud DL, Varonier C, Haneke E, Hunger RE, Beltramelli H, Borradori L, Ehnis-Pérez A. Bowen disease of the nail unit: a retrospective study of 12 cases and their association with human papillomaviruses. *JEADV* 2016;30(9):1503-06.
 39. Biesterfeld S, Pennings K, Grussendorf-Cohen E-I, Böcking A. Aneuploidy in actinic keratosis and Bowen's disease-increased risk for invasive squamous cell carcinoma? *Br J Dermatol* 1995;133(4):557-60.
 40. Kawara S, Takata M, Takehara K. High frequency of DNA aneuploidy detected by DNA flow cytometry in Bowen's disease. *J Dermatol Science* 1999;21(1):23-6.
 41. Yang YL, Lin J, Fang S, Han S, Song Z. What's new in dermoscopy of Bowen's disease: two new dermoscopic signs and its differential diagnosis. *Intern J Dermatol* 22.August 2017 DOI: 10.1111/ijd.13
 42. Boyd AS, King LE (Jr). Poorly differentiated squamous cell carcinoma arising from an intraepidermal epithelioma. *Pathol Res Prac* 2013;209(4):260-3.
 43. Misago N, Toda S, Nakao T. Focus of tricholemmal differentiation within Bowen's disease/carcinoma. *J Dermatol* 2016; 43(4):439-42.
 44. Kanitakis J, Karayannopoulou G. Proliferating Pagetoid Dyskeratosis: A new Variant of Pagetoid Dyskeratosis Associated With Bowen Disease. *Am J Pathol* 2014;36(5):97-9.
 45. Nakai K, Yoneda K, Morihue J, Morihue T, Kubota Y. Hypokeratosis of multiple Bowen's disease of the palms. *Dermatologica Sinica* (2016), <http://dx.doi.org/10.1016/dsi.2016.08.001>
 46. Sánchez Yus E, de Diego V, Urrutia S. Large cell acanthoma A cytologic variant of Bowen's disease. *Am J Dermatopathol* 1988;10(3):197-208.
 47. Terraza Sagristá F, Sarrias CS, Mestre Bauzá F. Acanthoma de células claras como forma localizada de psoriasis. *Med Cutan Iber Lat Am* 2005;33(2):91-2.
 48. Driban NE: Disqueratosis pagetoide de la palma. *Rev Argent Dermatol* 2005;66(4):226-30.
 49. Wu YH, Hsiao PE, Chen CK. Seborrheic keratosis with bowenoid transformation: the immunohistochemical features and its association with human papillomavirus infection. *Am J Dermatopathol* 2015;37(6):462-9.
 50. Böer-Auer A, Jones M, Lyasnichaya OV. Cytokeratin 10-negative nested pattern enables sure distinc-

- tion of clonal seborrheic keratosis from pagetoid Bowen's disease. *J Cutan Pathol* 2012;39(2):225-33.
51. Watanabe T, Murakami T, Okochi H, Kikuchi K, Furue M. Eccrine poroma associated with Bowen's disease. *Int J Dermatol* 1998;37(5):397-400.
 52. Obi M, Satoh T, Yokozeki H, Nishioka K. Eccrine Porocarcinoma with Bowenoid Changes: Epithelial membrane Antigen is not a Useful Marker for Malignant Tumours Arising from Eccrine Gland Structures. *Acta Derm Venereol* 2004;84(2):142-4.
 53. Hyun DJ, Seo SR, Kim DH, Yoon MS, Lee HJ. Periungual Bowen's Disease in a 12-Year-Old Boy Treated with Photodynamic. *Therapy Pediatr Dermatol* 2016 doi:10.1111/ped.12753.
 54. Salleras Redonnet M, Quintana Codina M. Ingenol mebutate gel for the treatment of Bowen's disease: a case report of three patients. *Dermatol Ther* 2016;29(4):236-9.
 55. Karashima T, Hashikawa K, Ono F, Eguchi H, Hamada T, Ishii N, Dainichi T, Yasumoto S, Tsuruta D, Hashimoto T. Successful Treatment of Bowen's Disease with Topical Maxacalcitol. *Acta Derm Venereol* 2012;92(6):660-1.
 56. Gaitanis G, Bassukas ID. Immunocryosurgery- an effective combinational modality for Bowen's disease. *Dermatol Ther* 2016;29(5):334-7.

Epitelioma (fenómeno) de Borst-Jadassohn

Antecedentes históricos: Maximilian Borst informó por primera vez esta entidad en el año 1904, a raíz de una lesión en el labio inferior. Joseph Jadassohn, en el año 1926, lo hizo en ocasión de estudiar un paciente con una neoplasia verrucosa. Hamilton Montgomery la denominó en 1929 epitelioma intraepitelial de Borst-Jadassohn (1).

Sinonimia: epitelioma intraepidérmico. También se lo encuentra en la literatura como epiteliomatosis superficial de Montgomery, acantoma intraepidermal (cit. por 1).

Clínica y evolución natural: se trata de un aspecto microscópico, sin un patrón clínico propio y que se observa en distintas patologías dermatológicas. Considerado inicialmente como un tipo de tumor, actualmente la mayoría se inclina por considerarlo como un fenómeno de configuración, que puede instalarse en una queratosis seborreica irritada, en una enfermedad de Bowen, carcinoma espinocelular (CEC), carcinoma de Merkel, metástasis epidermotrópicas poroma ecrino (benigno y maligno), hidroacantoma simple (variedad del poroma intraepidérmico), enfermedad de Paget, *nevus* de la unión, *nevus* epidérmico, epitelioma piloso intradérmico. Es decir que se lo acepta como la expresión morfológica de un fenómeno biológico que acompaña a tumores benignos y malignos (2). El hidroacantoma simple maligno y el porocarcinoma, sin embargo y según la opinión de Steffert y Ackerman (3) no entrarían en esta categoría.

Clínicamente se lo ha señalado como una placa plana a verrucosa, con escamas grisáceas en superficie y de localización en extremidades inferiores. La incidencia de metástasis con invasión de estos casos, con un rango entre el 6 al 20%, son clasificados como CEC de por lo menos un potencial maligno intermedio (cit. por 4).

Etiología y patogenia: las causas de su existencia no se conocen. Se ha sugerido que la sobreexpresión de receptores del factor de crecimiento epidérmico (*EGF-R*), Ki-67, p63 y p53 desempeñarían algún rol en su producción, aunque los tumores que los exhiben muestran algunas diferencias inmunohistoquímicas, sugiriendo, de tal modo, que representan entidades separadas. Todas tienen sin embargo un común denominador como lo es el aumento del *EGF* (2).

Progresión tumoral: sobre esta posibilidad existen escasas comunicaciones en la literatura. En un paciente de 73 años de edad Boyd *et al* (5) reportaron la evolución de una lesión ubicada en la cadera, la que en una primera biopsia mostró un tumor epidérmico con un agregado de células basaloides en un patrón clonal, con mitosis, atipias, y algunas células claras, y la que cinco años posteriores recidivó, exhibiendo entonces una epidermis con cambios similares a los anteriores, más una invasión dérmica de elementos epitelioides atípicos. Un paciente similar, de 84 años presentó una lesión en la cadera izquierda que se inició 17 años antes de su consulta, presentando, con episodios de recidiva, una histología del fenómeno que nos ocupa y en contigüidad con un tumor fusocelular indiferenciado (6). En otro paciente inusual se encontró una enfermedad de Bowen calificada como gigante (con un tamaño de 15 x 15 cm. en abdomen), junto con el epitelioma de Borst-Jadassohn y el desarrollo de un CEC (7). Para algunos autores existiría un subgrupo de verdadero epitelioma intraepidérmico, aunque es válido citar que se trata de trabajos de más de 30 años de su publicación (cit. por 4).

Laboratorio: depende, obviamente, de aquellas probables ocasionadas por su particular substrato patológico. En las anteriormente mencionadas no existen marcadores en sangre especiales en su desarrollo.

Histopatología: según lo refiere Weedon (8), esta entidad representa tal vez la más controvertida de la dermatopatología. Microscópicamente se caracteriza por presentar nidos bien definidos de células con arquitectura distinta de la epidermis donde se alojan, con queratinocitos pequeños, regulares y basaloides o grandes, típicos o atípicos y/o con mitosis, sugiriendo la presencia de un tumor benigno o maligno. Por ello es que se la considera tan solo un fenómeno histológico y no una dermatosis autónoma.

En estos islotes se encuentran aumentados los melanocitos y disminuidas las células de Langerhans (2).

Diagnósticos diferenciales: Steffen y Ackerman (3) sugieren que se debe hablar de neoplasias epiteliales, caracterizados por nidos de diferentes tipos de células, con núcleos típicos o atípicos. Mencionan de esta manera las condiciones que pueden presentarlos dentro de la epidermis:

Queratinocitos	típicos	queratosis seborreica
	atípicos	queratosis seborreica irritada queratosis solar
Melanocitos	típicos	<i>nevus</i> melanocítico de unión
	atípicos	melanoma <i>in situ</i>
Células anexiales	típicos	hidroacantoma simple
	atípicos	enfermedad de Paget (mamaria y extra-mamaria)
Linfocitos	típicos	simuladores espongióticos de micro-abscesos de Pautrier
	atípicos	microabscesos de Pautrier
Histiocitos	atípicos	histiocitosis X
Células de neoplasias primarias de otros sitios	atípicos	carcinoma epidermotropo
		melanoma epidermotropo

Tenemos que mencionar acá a los cuerpos escamosos, o “*eddie-bodies*”, estructuras arremolinadas, sin modificaciones nucleares y que representan, igualmente, un hallazgo histológico en epitelios maduros, entre otros en el disqueratoma verrugoso, queratosis seborreica irritada, quistes tricolémicos proliferantes, *hydradenoma* apocrino. Carecen de significación patológica.

Las perlas o globos córneos, atributo *cuasi* específico de los carcinomas espinocelulares, corresponden a modificaciones laminares o concéntricas, donde las células escamosas sufren una queratinización habitualmente abrupta e incompleta. Pueden existir también en el carcinoma neuroendocrino, en el carcinoma sebáceo basaloides.

Tratamientos: el de la lesión donde se lo detectó.

Bibliografía

1. Kao GF: Precancerous Lesions and Carcinoma in Situ. En: ER Farmer, AF. Hood: Pathology of the Skin, Appleton & Lange, Norwalk-California 1990 chapt. 43 pp. 550-67.
2. Lora V, Chouvet B, Kanitakis J. The “Intraepidermal Epithelioma” Revisited: Immunohistochemical Study of the Borst-Jadassohn Phenomenon. Am J Dermatopathol 2011; 33(5):492-7.

3. Steffen C, Ackerman B. Intraepidermal epitheliomas of Borst-Jadassohn. *Am J Dermatopathol* 1985; 7(1):5-24.
4. Cassarino DS, DeRienzo DP, Barr RJ. Cutaneous squamous cell carcinoma; a comprehensive clinico-pathologic classification. *J Cutan Pathol* 2006;33(3):191-206.
5. Boyd AS, King LE (Jr.). Poorly differentiated squamous cell carcinoma arising from an intraepidermal epithelioma. *Pathology-Research and Practice* 2013;209 (4):260-3.
6. Helm KF, Helm TN, Helm F. Borst-Jadassohn phenomenon associated with an undifferentiated spindle cell neoplasm. *Int J Dermatol* 1994;33(8):563-5.
7. Baykal C, Buyukbahani N, Babuna G, Polat Ekinci A, Kurul S. Giant Bowen's disease histologically showing Borst-Jadassohn phenomenon and complicated with squamous cell carcinoma development. *J Eur Acad Dermatol Venereol* 2015 doi: 1111/jdv 13335.
8. Weedon D. Tumores de los anejos cutáneos en *Piel Patología*, Edit. Marbán SL, España 2002 vol 2, cap 33 pag. 714-58.

Léntigo maligno

Antecedentes históricos: Descrito por primera vez por Sir Jonathan Hutchinson en 1892. Caracterizada como una lesión precancerosa por William Auguste Dubreuilh en 1912 (cit. por 1).

Sinonimia: melanosis de Dubreuilh, lentigo de Dubreuilh, lentigo melanosis, peca melanótica de Hutchinson, peca senil, melanocitoma no nevoide precanceroso, melanosia precancerosa circunscrita.

Clínica y evolución natural: el lentigo maligno (LM) es considerado un melanoma (M) *in situ*, y representa 4 a 15% de todos los M (2). Se presenta con mayor frecuencia en personas de edad media y avanzada, con una máxima incidencia entre la 7ª y 8ª década, aunque en los últimos años ha aumentado la misma en personas de 40 a 65 años. Afecta áreas de exposición solar crónica, como cabeza y cuello, sobre todo nariz, mejillas y orejas.

Generalmente comienza como una mácula o parche de color marrón claro, pero puede presentar una pigmentación variable, que va desde amelanótica a negra, los bordes suelen estar mal definidos y la forma y el tamaño son variables (fig.3.1). Se caracteriza por un crecimiento lento, con una fase de crecimiento radial prolongada antes de la fase de crecimiento vertical. Puede desarrollarse de novo, o sobre una lesión preexistente (lentigo solar). La piel subyacente muestra frecuentemente signos de daño solar crónico como elastosis solar, queratosis solar, etc. Si un LM desarrolla pigmentación oscura, bordes abruptos, o áreas elevadas, estos cambios deben hacer pensar progresión a lentigo maligno melanoma (LMM) (3), por lo que la biopsia es el método óptimo para confirmar el diagnóstico de estas entidades.

Otro elemento que contribuye en el diagnóstico, principalmente en la determinación de los márgenes de estas lesiones, es la lámpara de Wood, la cual amplifica la diferencia de pigmentación entre el LM/LMM y la piel normal adyacente.

Dermatoscopia: las primeras características dermatoscópicas del LM fueron descritas por Schiffner *et al* (4), quienes determinaron dos criterios específicos para LM: pigmentación asimétrica de aperturas foliculares y estructuras romboidales oscuras marrones o negras. El análisis multivariado dio una sensibilidad de 89% y una especificidad de 96% mediante la combinación de 4 características: pigmentación asimétrica de aperturas foliculares, estructuras romboidales oscuras, puntos gris pizarra y glóbulos gris pizarra. Además establecieron una correlación con la histología y propusieron un modelo de progresión del LM. Al inicio puede observarse la pigmentación asimétrica de las aperturas foliculares, correspondiente al descenso desigual de células de LM en los folículos pilosos. Luego aparecen rayas cortas producidas por células tumorales en epidermis o dermis superior, las que se unen formando las estructuras romboidales. Los puntos y glóbulos azul o gris pizarra se deben a agregados de melanófagos en dermis superior, y al colocarse alrededor de las aperturas foliculares dan el patrón anular-granular. Finalmente las estructuras pigmentadas se unen colapsando totalmente las aperturas, lo que indica progresión a LMM. En esta última instancia también pueden verse áreas simil cicatrices blanquecinas o áreas rojo-lechosas (fig. 3.2)

Pralong *et al* (5) en 2012 agregaron 4 criterios más: incremento en la red vascular, estructuras romboidales rojas, círculo dentro de otro círculo, y oscurecimiento al examen dermatoscópico.

Todos los criterios dermatoscópicos, como vemos, tienen algo en común que es el color gris, el que

se corresponde con la existencia de melanina a nivel de dermis superior o en los folículos pilosos. Su presencia indica la necesidad de realizar una biopsia, y como destacan algunos autores constituye la característica aislada más sensible para el diagnóstico temprano del LM (6).

En los casos de LM a/hipomelanóticos, puede observarse: áreas homogéneas o *seudo*-red rojo a rosada, vasos puntiformes y/o lineales atípicos, áreas desestructuradas blanquecinas y crisálidas, y eventualmente restos de pigmento.

Etiología y patogenia: entre los factores de riesgo para la aparición del LM y LMM se citan los siguientes: historia de quemaduras solares principalmente antes de los 20 años de edad, historia de cáncer de piel no melanoma, edad avanzada, fototipos claros, tendencia a formar lentigos solares, presencia de *hypomelanosis guttata*. Sin embargo, el desarrollo de LM no estaría asociado con la dosis acumulada de radiación ultravioleta (UVR), y a diferencia de otros tipos de M, tampoco tendría relación con el recuento de *nevus* (7).

La historia de quemaduras solares antes de la edad de 20 años se considera el factor predictor de LM más importante. Este factor, sumado a la presencia de gran cantidad de mutaciones que se producen en la piel con daño solar crónico, determina un “campo de cancerización” (ver definición en el capítulo de Queratosis solar).que es la base del desarrollo del LM. Se cree que los M que se desarrollan en zonas fotoexpuestas, como es el caso del LM y LMM, muestran un perfil molecular diferente al resto de los M, con una menor incidencia de mutaciones de BRAF, y una mayor incidencia de mutaciones en p53 (7).

Progresión tumoral: el LM y el LMM constituyen lesiones pigmentadas que se ubican en el contexto de un espectro continuo de lesiones. El LM es considerado como ya hemos visto un M *in situ*, y sin tratamiento, puede progresar a M invasivo en 5-20% de los casos, más frecuentemente al subtipo desmoplásico (3). Weinstock *et al* (8) determinaron que un paciente con un nuevo diagnóstico de LM a los 45 años, podría tener 3.3% de riesgo de desarrollar M a los 75 años, y el riesgo se reduciría a 1.2% si dicho diagnóstico se hiciera a los 65 años.

El tiempo de progresión de LM a LMM no ha sido bien estudiado, pero se estima de 10 a 50 años, aunque existen casos de rápida progresión en pocos meses o pocos años (3).

La probabilidad de que un LM evolucione a M invasivo aumenta si el LM muestra variaciones de color, aumento del tamaño, bordes más irregulares y/o áreas sobreelevadas.

El LMM representa el 4-15% de los M, y se denomina así, ya que muestra características de LM asociadas a un componente invasor.

Laboratorio: el LM no presenta alteraciones en el laboratorio general que sean ocasionadas por el mismo.

Histopatología: los hallazgos microscópicos del LM son los siguientes: hiperplasia de melanocitos atípicos en la unión dermo-epidérmica (UDE), confluencia de melanocitos atípicos (células multinucleadas con procesos dendríticos) y de núcleo angulado reemplazando la capa basal, nidos de melanocitos atípicos con ocasional proliferación pagetoide (principalmente en LMM), extensión en profundidad de melanocitos a estructuras anexiales, pigmentación no uniforme y aumento de la densidad de melanocitos (Figs. 3.3 y 3.4). Adicionalmente puede observarse foto-daño, evidenciado por puentes/atenuación de las crestas epidérmicas, atrofia epidérmica, elastosis solar e infiltrado inflamatorio dérmico (9-11).

Tanto el LM como el LMM se caracterizan por la presencia de áreas alternantes en las biopsias, lo

que puede llevar a falsos negativos, y es por ello que se necesitan biopsias de gran tamaño.

Por otro lado, es difícil el diagnóstico diferencial histológico del LM con la hiperplasia melanocítica inducida por el sol, naturalmente presente en piel foto-dañada. La Inmunohistoquímica (IHQ) puede ser de utilidad en este punto. El HMB-45 (anticuerpo que reacciona contra el antígeno Pmel 17), como MART-1 o Melan-A son marcadores de tumores melanocíticos, y recientemente se ha incorporado el marcador sAC (*soluble adenylyl cyclase*), involucrado en la regulación de la función melanocítica, y que sería de gran utilidad en la determinación de los márgenes en LM/LMM (12).

Microscopía de reflectancia confocal (MRC) del LM (13): la MRC se utiliza para diferenciar LM de otras lesiones pigmentarias benignas del rostro, y para ayudar a definir los márgenes periféricos de las lesiones.

- Hallazgos epidérmicos:

- Desorganización epidérmica en el 56% (también presente en el 18% de lesiones benignas de rostro)
- Células atípicas localizadas en los folículos de epidermis o UDE en un 59%.

- Hallazgos dérmicos:

- Grandes células nucleadas dentro de las papilas dérmicas en 50% (sólo 2% de lesiones benignas),
- Células gordas brillantes, principalmente en la dermis papilar, descritas como melanófagos (puntos grises en la dermatoscopia). Se ha creado un "score" para el diagnóstico de LM por MRC. A los criterios mayores les corresponde dos puntos a cada uno si están presentes, y a los criterios menores 1 punto a los positivos si lo están y -1 al criterio negativo si no está presente,
- Infiltración pagetoide en 75% de LM (28% de lesiones benignas). Es importante que para ser consideradas significativas, las células pagetoides deben ser: redondas, mayores de 20 micras, y numerosas

- Hallazgos en la UDE:

- "non-edged papillae" en 68%
- Células atípicas en la unión (células refráctiles dos veces más grandes que los queratinocitos circundantes y/o con formas irregulares). En LM avanzados, pueden organizarse en nidos pequeños y crear engrosamiento juntural (estructuras romboidales a la dermatoscopia).

- Dos criterios mayores:

- "non-edged papillae" (+2)
- Células redondas pagetoides de más de 20 micras (+2)

- Cuatro criterios menores

3 positivos:

- Más de 3 células atípicas en la UDE en 0.5 mm² (+1)
- Localización folicular de las células pagetoides y/o células atípicas de la unión (+1)
- Células nucleadas dentro de las papilas (+1)

1 negativo:

- “*broadened honeycomb*” (-1)

Un LM “score” mayor o igual a dos debe hacer sospechar LM, y tiene una sensibilidad de 85% y una especificidad de 76%.

Diagnósticos diferenciales: los principales diagnósticos diferenciales del LM son: queratosis actínica pigmentada, lentigo solar/queratosis seborreica plana, queratosis seborreica pigmentada, queratosis *liquenoide*. En estos casos donde la clínica puede ser similar, la dermatoscopia constituye un elemento diagnóstico de gran ayuda.

La dermatoscopia de la queratosis actínica pigmentada suele mostrar puntos gris pizarra (patrón anular-granular), como también lo hace el LM, pero la pigmentación asimétrica de las aperturas foliculares suele estar ausente. Otros hallazgos de las QA pigmentadas pueden ser tapones foliculares de queratina amarillos o blancos.

El lentigo solar presenta característicamente *seudo*-quistes, áreas opacas amarillas, estructuras en huella digital, signo de la jalea y borde apolillado. En las queratosis seborreicas más gruesas podemos encontrar *seudo*-aperturas foliculares y *seudo*-quistes de milium.

Las queratosis *liquenoides* o queratosis *símil-liquen* plano son lentigos solares o queratosis seborreicas sometidas a regresión. El diagnóstico diferencial de éstas con el LM sólo puede hacerse si existen remanentes de la lesión preexistente.

Hallazgos dermatoscópicos de los principales diagnósticos diferenciales del LM (Adaptada de Weigert *et al* (14))

Diagnóstico	Hallazgo dermatoscópico
LM/LMM	<ul style="list-style-type: none">. Pigmentación asimétrica marrón oscura a negra de los orificios foliculares. Estructuras romboidales marrones oscuras a negras, o patrón anular-granular. Puntos/glóbulos gris pizarra
Queratosis seborreica/lentigo senil	<ul style="list-style-type: none">. Aperturas <i>seudo</i> foliculares. <i>Seudo</i> quistes córneos. Patrón cerebriforme. Aspecto digitiforme. Pigmentación simétrica marrón clara de los orificios foliculares. Signo de la jalea. Borde apolillado. Áreas homogéneas marrón claro

CBC pigmentado	<ul style="list-style-type: none"> . Estructuras en forma de hoja de arce . Nidos ovoides gris negruzco . Pigmento gris amarronado o negruzco . Vasos arboriformes . <i>Seudo</i> quistes córneos
----------------	--

Tratamientos: existen dos opciones de tratamiento para el LM, el quirúrgico y los métodos no quirúrgicos.

El tratamiento quirúrgico es de elección para el LM. El porcentaje de recurrencia se encuentra alrededor del 6.8% dentro de los 5 años (11). Existen diferentes modalidades quirúrgicas: la escisión local amplia, la escisión por etapas, y la cirugía micrográfica de Mohs. La escisión local amplia, muestra tasas de recidiva de 6 a 9% en 3 a 3.5 años, y se ha visto que márgenes quirúrgicos de 5 a 10 mm pueden ser insuficientes a diferencia de lo que ocurre con otros tipos de M in situ. La cirugía de Mohs presenta una recurrencia del 0 al 2% dentro de 29-38 meses, y la escisión por etapas, considerada como la mejor opción, 0 a 5% en 23-57 meses (11).

Dentro de los tratamientos no quirúrgicos encontramos (15):

- Imiquimod al 5% en crema: actualmente utilizado “*off-label*” para el tratamiento del LM. Los estudios sugieren beneficio con su uso, pero se trata de estudios limitados, y con seguimientos menores a 5 años.
- Radioterapia: Al igual que el imiquimod, la radioterapia constituiría una opción prometedora para pacientes no candidatos a cirugía, pero la información es limitada.
- Otros: terapia láser (*Nd:YAG*, *CO2*), curetaje y electrodesecación, terapia fotodinámica, etc.

El seguimiento de un paciente que tuvo un LM debe realizarse cada 3 a 6 meses durante los dos primeros años, y luego anualmente (15).

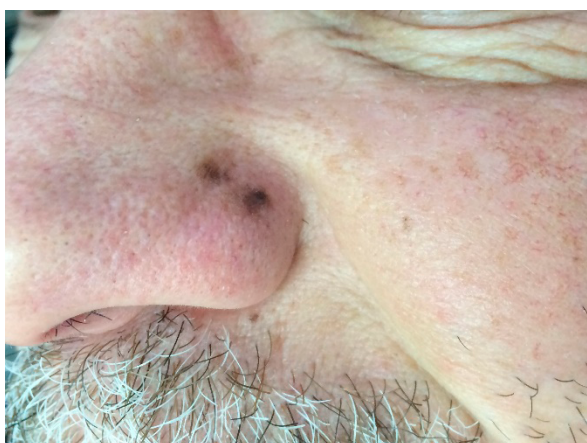

Figura 3.1: Lentigo maligno en ala de nariz.

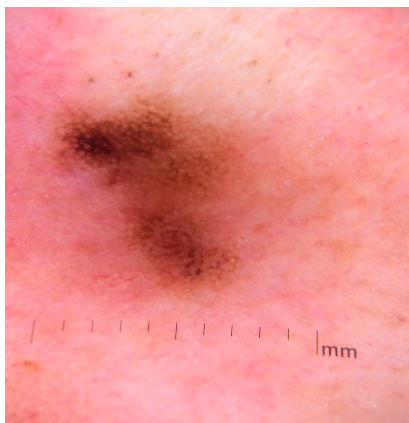
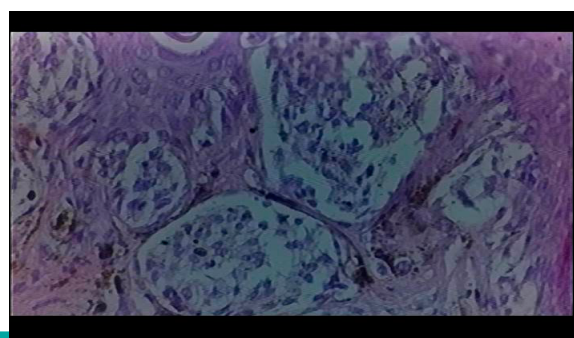
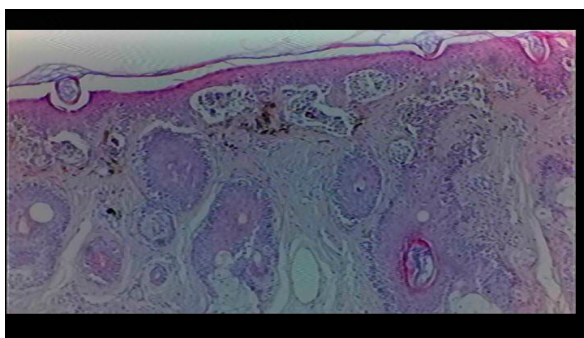


Figura 3.2: Imagen dermatoscópica



Figuras 3.3 y 3.4: Nidos de elementos atípicos, con melanina abundante y atipias celulares

Bibliografía

1. Van Ruth, S, Toonstra, J. Eponyms of Sir Jonathan Hutchinson. *Int J Dermatol* 2008; 47(7):754-8.
2. Bowen AR, Thacker BN, Goldgar DE, Bowen GM. Immunohistochemical staining with Melan-A of uninvolved sun-damaged skin shows features characteristic of lentigo maligna. *Dermatol Surg Off Pub Am Soc Dermatol Surg* 2011;37(5):657-63.
3. McKenna JK, Florell SR, Goldman GD, Bowen GM. Lentigo maligna/lentigo maligna melanoma: current state of diagnosis and treatment. *Dermatol Surg Off Pub Am Soc Dermatol Surg* 2006;32(4):493-504.
4. Schiffner R, Schiffner-Rohe J, Vogt T, Landthaler M, Wlotzke U, Cagnetta AB, Stolz W. Improvement of early recognition of lentigo maligna using dermatoscopy. *J Am Acad Dermatol* 2000;42(1Pt1):25-32.
5. Pralong P, Bathelier E, Dalle S, Poulalhon N, Debarbieux S, Thomas L. Dermoscopy of lentigo maligna melanoma: Report of 125 cases. *Br J Dermatol* 2012;167(2):280-7.
6. Todorovic-Zivkovic D, Zalaudek I, Lallas A, Stratigos AJ, Piana S, Argenziano G. The importance of gray color as a dermoscopic clue in facial pigmented lesion evaluation: A case report. *Dermatol Pract Concept* 2013;3(4):37-9.
7. Gaudy-Marqueste C, Madjlessi N, Guillot B, Avril MF, Grob JJ. Risk Factors in Elderly People for Lentigo Maligna Compared With Other Melanomas. *Arch Dermatol* 2009;145(4):418-23.

8. Weinstock MA, Sober AJ. The risk of progression of lentigo maligna to lentigo maligna melanoma. *Br J Dermatol* 1987;116(3):303-10.
9. Bowen AR, Thacker BN, Goldgar DE, Bowen GM. Immunohistochemical staining with Melan-A of uninvolved sun-damaged skin shows features characteristic of lentigo maligna. *Dermatol Surg Off Pub Am Soc Dermatol Surg* 2011;37(5):657-63.
10. Gorman M, Khan MA, Johnson PC, Hart A, Mathew B. A model for lentigo maligna recurrence using melanocyte count as a predictive marker based upon logistic regression analysis of a blinded retrospective review. *J Plast Reconstr Aesthet Surg JPRAS* 2014;67(10):1322-32.
11. McGuire LK, Disa JJ, Lee EH, Busam KJ, Nehal KS. Melanoma of the lentigo maligna subtype: diagnostic challenges and current treatment paradigms. *Plast Reconstr Surg* 2012;129(2):288e-99e.
12. Magro CM, Yang SE, Zippin JH, Zembowicz A. Expression of soluble adenylyl cyclase in lentigo maligna: use of immunohistochemistry with anti-soluble adenylyl cyclase antibody (R21) in diagnosis of lentigo maligna and assessment of margins. *Arch Pathol Lab Med* 2012;136(12):1558-64.
13. Guitera P "Lentigo maligna" en: R. Hofmann-Wellenhof, G. Pellacani, J. Malvehy, H. Peter Soyer (Edits.): *Reflectance Confocal Microscopy for Skin Diseases* Springer-Heidelberg Dordrecht London New York, 2012 Part IV cap 1 pp. 213-27.
14. Weigert U, Stoltz W, Cabo H. Melanoma lentigo maligno, en: H.Cabo (Edit.): *Dermatoscopía segunda edición* Ediciones Journal. Buenos Aires, 2012. cap. 10 pp. 227-36.
15. Juhász MLW, Marmur ES. Reviewing Challenges in the Diagnosis and Treatment of Lentigo Maligna and Lentigo-Maligna Melanoma. *Rare Cancers Ther* (2015) 3:133-45.

Queilitis solar

Antecedentes históricos: G.Manganotti, en 1934 describió la *queilitis* abrasiva precancerosa, que es una de las formas clínicas de la *queilitis* solar (QS) (1).

Sinonimia: queratosis actínica del labio, *queilosis* actínica o solar, labio del marinero, labio del granjero.

Clínica y evolución natural: la QS es una entidad potencialmente maligna frecuente, causada especialmente por la exposición crónica a la radiación ultravioleta solar, de la semimucosa labial.

El labio inferior se afecta preferentemente por su mayor exposición a la luz solar (2). La patología afecta predominantemente a pacientes con piel clara y tendencia a quemaduras solares. Los trabajos y actividades al aire libre se relacionan. En los pacientes receptores de trasplante de órganos el riesgo de desarrollar carcinoma sobre esta afección está incrementado (3). Esta afección es poco frecuente en jóvenes y se observa con mayor frecuencia en varones en progresión a partir de la edad media de la vida. El daño solar sobre las fibras elásticas de la semimucosa labial, provoca una eversión del labio inferior, con borramiento de la unión semimucosa-mucosa o línea de Klein (fig. 4.1).

Diferentes cambios clínicos pueden observarse en la semimucosa labial. Estos van desde manchas blancas a queratosis palpables. Además se presentan zonas de atrofia y sectores con pigmentación melánicas. Estos suelen coincidir con el área de apoyo del cigarrillo. En base a las lesiones presentes se considera que existen formas queratósicas, formas erosivas y formas mixtas de QS. Se reportó en una serie 29% de formas blancas máculo-queratósicas, 48% de formas erosivas, y 23% de formas mixtas (4). Gruesas escamas se pueden observar en la superficie. Las ulceraciones deben ser controladas especialmente en el seguimiento clínico (fig. 4.2).

Etiología y fisiopatogenia: los componentes tisulares de la semimucosa labial, se encuentran expuestos crónicamente a la luz solar y de esto resultan muchas alteraciones en el epitelio y en tejido del corion que son similares a lo que se describe en la piel fotodañada. Estos cambios incluyen la hiperplasia y sobreexpresión de p53 y ciclooxygenasa (COX)-2 en el epitelio y elastosis e infiltración inflamatoria en el *corion*. Dentro de los componentes de la luz solar, la radiación ultravioleta B (UVB) (290-320) afecta predominantemente el epitelio, pero penetra hasta la dermis reticular (5). Se ha demostrado que la mucosa oral tiene mayor capacidad de absorción de la radiación UVB que de la radiación ultravioleta A (6). La exposición reiterada a UVB induce senescencia prematura y resulta en la expresión de genes reguladores del ciclo celular como p53 y genes proinflamatorios como COX-2. Esto último incrementa la producción de prostaglandina E2 que está relacionada con el daño solar y la fotocarcinogénesis, por estimular la generación de especies reactivas de oxígeno, daño oxidativo del ADN, proliferación de queratinocitos y angiogénesis (7).

Progresión tumoral: el riesgo de transformación en carcinoma espinocelular (CEC) es mayor que en las queratosis actínicas, y el riesgo de que estos carcinomas den metástasis también es mayor comparativamente. Se registró 16.9% de presencia de CEC en QS (3). Se ha reportado que hasta un 11% de los carcinomas del borde semi-mucoso del labio dan metástasis (8)

Histopatología: el epitelio estratificado se presenta habitualmente atrófico con hiperqueratosis o paraqueratosis. Pueden presentarse sectores de acantosis regular. Se encuentra displasia epitelial

desde leve, a grave. El *corion* está ocupado por un infiltrado inflamatorio crónico especialmente en la zona papilar, próximo a la displasia epitelial (Fig. 4.3).

Está compuesto predominantemente por linfocitos y además células plasmáticas y eosinófilos. El colágeno muestra generalmente degeneración basófila (3), secundaria al daño actínico y se dañan las fibras elásticas presentándose las características denominadas elastosis solar. Los capilares hemáticos muestran incremento del volumen de las células endoteliales (9). Se observa atipia de los queratinocitos más frecuentemente en las formas ulceradas (Fig. 4.4).

Ante la tendencia a metastizar se recomienda realizar cortes seriados en las biopsias porque la invasión a la dermis puede ser focal (10). Un infiltrado inflamatorio intenso se ha encontrado relacionado con invasión tumoral adyacente (11). Se ha descrito una variante histopatológica con hiperqueratosis epidermolítica. En ésta los queratinocitos mostraron ultra estructuralmente tonofilamentos formados irregularmente con edema marcado y queratinización prematura (12). Se reportó un incremento en la densidad de mastocitos observados en QS y en CEC de labio comparado con mucosa oral normal, sugiriendo un rol de las células plasmáticas en el desarrollo de estas lesiones (13). Parecería haber una reducción en la cantidad de fibras colágenas en casos de atipia epitelial moderada a severa. No se encontró correlación entre el grado de degradación de las fibras elásticas y el grado de displasia (14).

Diagnósticos diferenciales: se enumeran en orden de frecuencia clínica relativa.

- . *Queilitis facticia* costrosa: es frecuente el trauma auto infringido especialmente en labio inferior.
- . *Liquen* oral: se puede manifestar en labio como formas maculares o queratósicas o erosivas y en general se acompañan de lesiones lineales diagnósticas o compromiso mucocutáneo que compromete otras localizaciones. La histología es diferente.
- . *Lupus*: presenta el denominado signo de invasión cutánea ya que las lesiones se observan en la semimucosa y especialmente en la zona de unión con la piel, comprometiendo los folículos pillo-sebáceos, especialmente en el *lupus* crónico.
- . *Queilitis* glandular: compromete a las glándulas salivales menores de labio inferior en diferentes grados de profundidad.

Tratamientos: es mandatorio realizar una biopsia previa al tratamiento médico de las zonas infiltradas, sospechosas. Múltiples tratamientos han demostrado su efectividad incluyendo:

- . 5- fluorouracilo: se aplica tópicamente y actúa bloqueando la síntesis del ADN. Se indica de 2 a 4 semanas y en alrededor del 50% de los pacientes desaparece la lesión. Produce, como efectos colaterales, ardor, inflamación, ulceración y costras (15).
- . Imiquimod: se aplica localmente en crema y estimula la actividad de los monocitos y de los linfocitos que invaden la epidermis causando la muerte de las células atípicas. Provoca irritación local y destrucción de la lesión (16).
- . Bermellectomía: Se puede realizar este procedimiento quirúrgico con escalpelo o con láser de dióxido de carbono. La primera técnica permite realizar el estudio histopatológico de toda la mucosa extraída. Se reportó el seguimiento de 54 pacientes tratados con esta modalidad y 90% de los pacientes curaron completamente. Cinco pacientes fueron re-operados y de estos uno evolucionó a carcinoma (17). El tratamiento con láser de dióxido de carbono puede asociarse con una cicatrización menor y una mejoría cosmética mayor que con la escisión con bisturí (18).

. Quimioexfoliación: se ha reportado la aplicación de ácido tricloroacético al 50%. Esto provoca una exfoliación del epitelio y la reparación del mismo es en general a través de un tejido nuevo, libre de lesión. Es adecuado para formas iniciales o leves. El labio presenta durante un tiempo mayor sensibilidad al sol (19).

. Electrocirugía y criocirugía: ambas técnicas se recomiendan para tratamientos focales de la QA. La primera destruye la lesión mediante la aplicación de una corriente eléctrica de alta frecuencia. Puede originar destrucción de los tejidos adyacentes y cicatriz. La segunda se basa en la aplicación de nitrógeno líquido y es adaptable para lesiones pequeñas (14).

. Terapia fotodinámica: se ha reportado la aplicación de un parche de ácido 5 aminolevulínico seguido por la aplicación de luz roja a dosis de 37 J/cm² con curación del 66,6% de los pacientes en un seguimiento de un año (20).

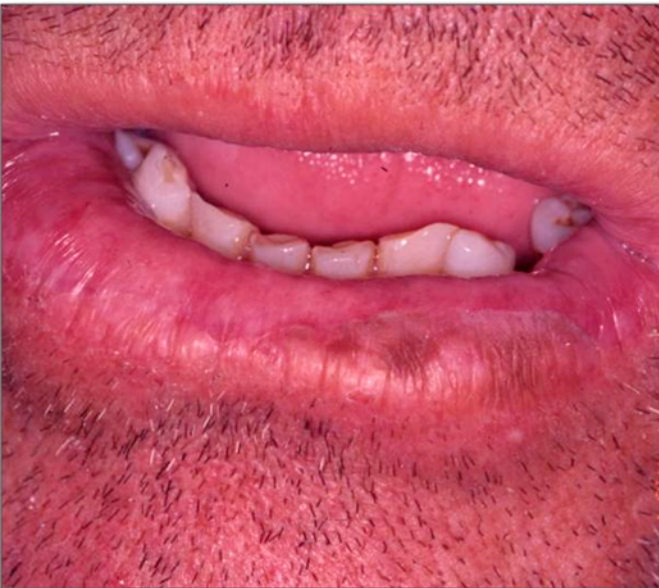

Figura 4.1: Queilitis solar: Borramiento de la unión entre la mucosa y la semimucosa. Queratosis y pigmentación melánica.

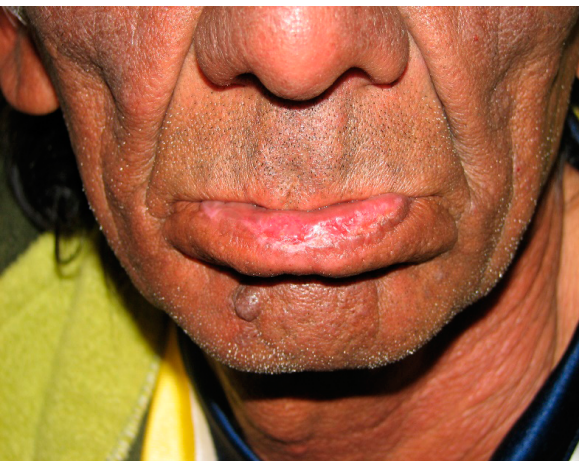

Figura 4.2: Queilitis solar: Forma mixta con queratosis central y erosiones laterales cubiertas con costras.

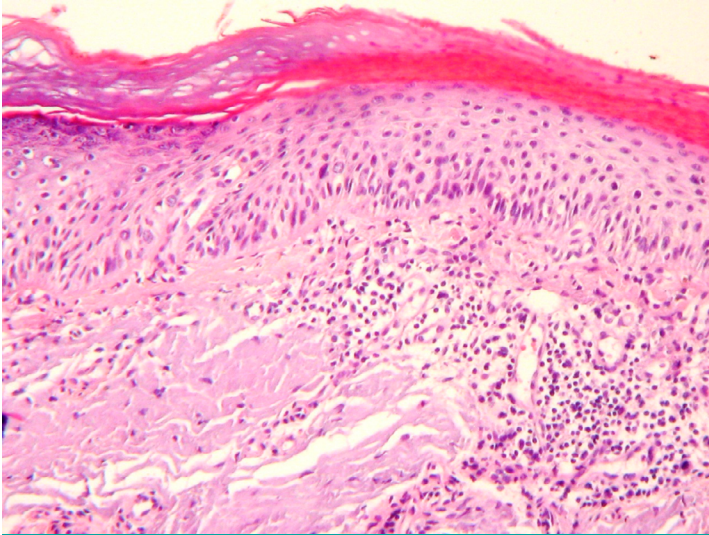


Figura 4.3: Histopatología de Queilitis solar. Hiperqueratosis y paraqueratosis. Acanthosis regular con displasia leve. En corion infiltrado crónico y degeneración basófila del colágeno por daño solar.

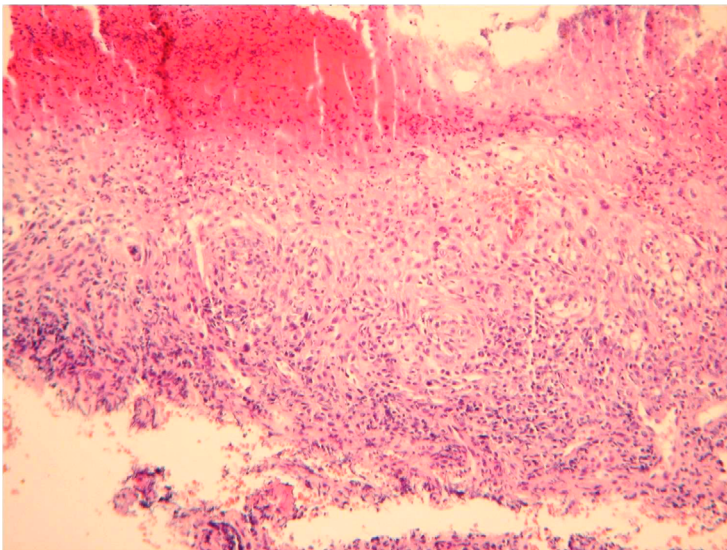


Figura 4.4: Forma ulcerativa con presencia de atipias nucleares epiteliales y denso infiltrado linfomononuclear en corion.

Bibliografía

1. Manganotti, G. Cheilitis abrasiva praecancerosa. Arch Ital Dermatol 1934;10:25.
2. Braun Falco O, Plewig G, Wolff HH, Winkelmann RK. Enfermedades de los labios y de la Cavidad Oral. En: Dermatología. Springer- Verlag Ibérica SA 1995 Barcelona-Singapur cap 33.pp 814-37.
3. Neville B, Douglas D, Allen C, Bouquot J. Oral and Maxillofacial pathology. Second edition. Saunders Company. Philadelphia. 2002 pp. 353.
4. Markopoulos A, Albanidou-Farmaki E, Kayavis I. Actinic cheilitis: clinical and pathologic characteristics in 65 cases. Oral Dis 2004;10(4):212-6.

5. Boza Y, Yefi R, Rudolph MI, Smith PC, Oberyszyn TM, Tober KL, Rojas IG. Single Exposure of Human Oral Mucosa Fibroblasts to Ultraviolet B Radiation Reduces Proliferation and Induces COX-2 Expression and Activation. *Rev Clin Periodoncia Implantol Rehabil Oral* 2010;3(3);123-7.
6. Yokoo S, Yamagami S, Mimura T, Amano S, Saijo H, Mori Y, Takato T. UV absorption in human oral mucosal epithelial sheets for ocular surface reconstruction. *Ophthalmic Research* 2006;38(6):350-4.
7. Rundhaug JE, Fischer SM. Cyclo-oxygenase-2 plays a critical role in UV-induced skin carcinogenesis. *Photochem Photobiol* 2008;84(2):322-9.
8. Moller R, Reymann F, Hou- Jensen K. Metastases in dermatological patients with squamous cell carcinoma. *Arch Dermatol* 1979;115(6):703.
9. Vieira RA; Minicucci EM; Marques ME; Marques S. Actinic cheilitis and squamous cell carcinoma of the lip: clinical, histopathological and immunogenetic aspects. *An Bras Dermatol* 2012;87(1):105-14.
10. Cataldo E, Doku HC. Solar cheilitis. *J Dermatol Surg Oncol* 1981;7(12):989-95.
11. Neto Pimentel DR1, Michalany N, Alchorne M, Abreu M, Borra RC, Weckx L. Actinic cheilitis: histopathology and p53. *J Cutan Pathol* 2006;33(6):539-44.
12. Kolde G, Vakilzadeh F. An ultrastructural study of epidermolytic leukoplakia. *Arch Dermatol Res* 1983;275(2):86-91.
13. Gomes AP, Johann JE, Lovato GG, Ferreira AM. Comparative analysis of the mast cell density in normal oral mucosa, actinic cheilitis and lip squamous cell carcinoma. *Braz Dent J* 2008;19(3):186-9.
14. Sgarbi FC, Bertini F, Tera TM, Cavalcante AR. Morphology of collagen fibers and elastic system fibers in actinic cheilitis. *Indian J Dent Res* 2010;21(4):518-22.
15. Epstein E. Treatment of lip keratoses (actinic cheilitis) with topical fluorouracil. *Arch Dermatol* 1977;113(7):906-8.
16. McDonald C, Laverick S, Fleming CJ, White SJ. Treatment of actinic cheilitis with imiquimod 5% and a retractor on the lower lip: clinical and histological outcomes in 5 patients. *Br J Oral Maxillofac Surg.* 2010;48(6):473-6.
17. Satorres Nieto M, Gargallo Albiol J, Gay Escoda C. Surgical management of actinic cheilitis. *Med Oral* 2001;6(3):205-17.
18. Dufresne RG Jr, Curlin MU. Actinic cheilitis. A treatment review. *Dermatol Surg* 1997;23(1):15-21.
19. Robinson JK. Actinic cheilitis. A prospective study comparing four treatment methods. *Arch Otolaryngol Head Neck Surg* 1989;115(7):848-52.
20. Radakovic S Tanew A. 5-aminolaevulinic acid patch-photodynamic therapy in the treatment of actinic cheilitis. *Photodermatol Photoimmunol Photomed* 2017;33(6):306-310.

Queratosis solar

Antecedentes históricos: según Otto Braun-Falco *et al* (1) fue descrita originalmente por Isidor Neumann en 1869. Su diferenciación con las queratosis seborreicas, confundidas hasta el año 1896, la hizo el maestro francés William Auguste Dubreuilh (cit. por 2), y propuso llamarla *keratosis senilis* (cit. por 3). En la revisión de otros autores (4), la primera comunicación la efectúa Walter Freudenthal en 1926, haciéndolo bajo el rótulo de *keratoma senilis*. Más adelante, en 1958, Hermann Pinkus propició la denominación de queratosis actínica (4, cit. por 5).

Del cuerno cutáneo existen descripciones que datan del año 1588, provenientes de Londres en el caso de Mrs. M. Gryffith (6).

Sinonimia: queratosis actínica, *keratoma senilis*, KIN (*keratinocytic intraepithelial neoplasia*), *keratinocytic intraepidermal malignant neoplasia*, carcinoma espinocelular (CEC) inicial, CEC *in situ*, neoplasia solar intraepitelial actínica, displasia epidérmica pre-maligna, queratosis actínica proliferativa, CEC superficial.

También se ha propuesto la designación de síndrome neoplásico actínico.

Clínica y evolución natural: la definición macroscópica de esta dermatosis caracteriza a lesiones muy comunes que asientan en superficies foto-expuestas, por lo general, comúnmente en cara y cuero cabelludo (en zonas con alopecia), a edades variables. Por ello la denominación de queratosis solar (QS) sería más adecuada, ya que actínico es relativo o perteneciente a rayos o luz en general (Fig 5.1).

Estas lesiones se las puede observar también en el tórax, en sus partes altas y, a veces, en miembros superiores e inferiores. Únicas, o por lo común múltiples, en el 78% de los pacientes con QS son numerosas (7,8) y reflejando así la noción de campos de cancerización (*vide infra*), más palpables que visibles, de un tamaño promedio de 0,5 a 1,0 cm. de eje mayor, de color rojo-rosadas inicialmente y, más tarde, marrón claro, con finas escamas hiperqueratósicas adheridas en superficie. Tanto en la superficie como en la piel adyacente se pueden observar finas telangiectasias. Otras se exhiben pigmentadas, con un margen expansivo. Asintomáticas, suelen coexistir con otros signos de fotoenvejecimiento como el color pajizo de la piel, la presencia de surcos (arrugas) y a veces con otros tumores de la edad como las queratosis seborreicas. Predomina en el sexo masculino, posiblemente por mayor exposición solar por causas laborales, deportivas, diferencia que se acentúa cuanto menor es la edad de los pacientes (9). No obstante, existen observaciones que, debido a la medicación mensual y por décadas de analgésicos no esteroideos, y por la sintomatología menstrual, se inhibirían las enzimas ciclooxigenasas y, por ende, los mecanismos de carcinogénesis (10). Iguales consideraciones teóricas formulan Zalaudek *et al* (11), Las QS inducidas por las camas solares producen lesiones que suelen desaparecer luego de suspendida aquella exposición (12). El raspado metódico puede, especialmente en etapas iniciales de estas queratosis, dar lugar al signo de Auspitz, es decir al “rocío sangrante”.

Las hemos visto adoptar un tono amarillento en pacientes con carotenodermia.

Pueden asentar en mucosas, por ejemplo en labios, especialmente en el inferior (*queilitis* actínica) y en la conjuntiva, clasificadas como una forma de pinguéculas o *pterygium*.

Factores predisponentes: muy frecuentes en personas de piel blanca y ojos claros (tipo I y II), con pecas. En sujetos de piel oscura no se observa prácticamente ésta queratosis (4). La exposición solar crónica y por distintas razones (laborales, deportivas, algunas terapéuticas como el PUVA, otras de estética o de “moda”, mal entendidas), es un factor *cuasi sine qua non*, con las excepciones que la propia biología ofrece.

Dentro de estas últimas recordemos las genodermatosis que forman parte de ese grupo de fotosensibilidad como el xeroderma pigmentoso, el albinismo, el síndrome de Rothmund-Thomson, el de Bloom, el de Cockayne, En un paciente de 21 años y en el marco del síndrome de Kindler, se han observado, asimismo, estas queratosis (13). Un tercio de los pacientes entre los 20 a 30 años de edad, afectados por la epidermodisplasia verruciforme, suelen presentarlas como así también la enfermedad de Bowen en su variante múltiple (14). La mayor incidencia de QS en enfermedades dermatológicas genéticas se presenta en el *xeroderma pigmentoso*.

En los pacientes trasplantados existe una carga para neoplasias de piel, QS, entre otras, sustancialmente mensurable, por lo que se recomienda un continuo de control de los mismos (15). Un estudio reciente establece una neta asociación entre el total de las QS observadas en estos pacientes y durante 12 meses, con un aumento significativo de nuevos CEC (16).

En la piel con daño solar se estima una latencia entre 10-20 años para la instalación de un CEC (cit. por 4). Mención especial para la presentación de las QS en trasplantados, ya que el riesgo es 250 veces mayor que en los inmunocompetentes (17).

Mencionemos acá que, bajo el rótulo de cancerización del campo, concepto enunciado al estudiar el carcinoma oral en 1953 por Slaughter *et al* (cit. por 18), se expresa la presencia de clones de células genéticamente alteradas situadas en piel de aspecto normal, en contigüidad con las neoplásicas, justificando las recurrencias locales de los tumores de piel. Como veremos esta noción se aplica en el tratamiento lesional.

Frecuencia: es una dermatosis universalmente extendida, cuya frecuencia depende, claro está, de algunos factores antes mencionados (tipo de piel, latitud, altitud, exposición al sol, etc.). En los Estados Unidos es la tercera causa más frecuente en ámbitos dermatológicos y el 60% de los sujetos predispuestos y mayores de 60 años tienen al menos una lesión (cit. por 19). Mencionaremos algunas publicaciones al respecto. En Australia, país con mayor cantidad de pacientes con cáncer de piel, el 40 – 50 % de los individuos mayores de 40 años la presentan (20). En un estudio de 560 pacientes mayores, en Gales del Sur (21), la prevalencia basal fue del 23%, y 83 casos nuevos se registraron en 49 pacientes en una segunda examinación realizada 1-2 años posteriores.

En un reporte de los Estados Unidos del 2002 se encontró que la QS fue diagnosticada en más de 47 millones de visitas o consultas durante un período de 10 años (1990-99), y que el 14% de los pacientes que acudieron a un dermatólogo la presentaban, cifras que no revelan exactamente la prevalencia ya que éstas surgieron solamente de los pacientes que buscaron consejo médico (22).

En Australia la prevalencia de las QS en sujetos mayores de 40 años es del 45%, con un promedio de 8 lesiones cada uno de ellos (23). En otra observación proveniente del mismo país y efectuada en 1040 sujetos mayores voluntarios de 40 años de edad, el 59% presentaba QS en la visita inicial, y el 60% de ellos después de un año desarrollaron nuevas lesiones (24). En comparación, 81(19%) de los 424 pacientes sin lesiones de QS al iniciar este estudio, las presentaron en un segundo examen después de 12 meses. En Dinamarca se estudiaron 312 pacientes, de tres Servicios de Dermatología hospitalarios y siete de la práctica privada, durante un mes. Se observó un 38 % de pacientes

con lesiones múltiples, y la valoración del daño actínico severo (17,3% vs. 9,6%) y la medicación con inmunosupresores (29% vs. 2%), fue mayor en el grupo de pacientes proveniente de hospitales (25).

Distribución por edades: las cifras varían un poco de acuerdo a los mismos parámetros citados anteriormente. De este modo, en un observación realizada en USA, el 11% de individuos mayores de 20 años y el 25% de aquellos más de 30 años las presentaban (26). En la población británica esa cifra es del 15% en mayores de 40 años. En niños con albinismo en Tanzania se diagnosticaron estas lesiones a partir de los 8 años de edad (cit. por 27).

Se propuso una clasificación para graduarlas en tres tipos (28):

- grado 1: aquellas lesiones ligeramente palpables
- grado 2: moderadamente gruesas, fácilmente palpables y visibles
- grado 3: muy gruesas e hiperqueratósicas.

A su vez se han observado las siguientes variedades clínicas:

1. clásica o común: corresponde a lo señalado anteriormente.

2. de aparición eruptiva: en forma de pápulas purpúricas en los brazos, inducidas por la inflamación de las QS clínicas y subclínicas, luego del tratamiento con inmunosupresores, como aconteció en el paciente de Paquet *et al* (29) y junto con un fibroxantoma atípico. En forma múltiple y por acción de agentes químicos se lo describió once años después de una terapia con PUVA (30), por tratamientos con hidroxiurea, varios biológicos, por arsénico (en la actualidad solamente en casos de intoxicaciones crónicas conformando el hidroarsenicismo crónico regional endémico (HA-CRE), con 5-fluorouracilo, capecitabina, doxorubicina, pentostatina, vincristina, dactinomicina, dacarbazina, cytarabina-6-tioguanina, docetaxel, sorafenib (cit. por 7-31,32). Asimismo señalamos a la acción localizada y crónica del alquitrán y sus derivados. En el caso del sorafenib recordemos y extrapolando, la posibilidad de ser responsable, a su vez, de queratoacantomas eruptivos, como lo fue en el caso de un paciente tratado con ese agente antineoplásico por un carcinoma renal metastásico (33).

3. cuerno cutáneo: en su evolución las QS pueden exhibir una capa córnea más gruesa y, en ocasiones, ser ésta tan marcada, que configuran el llamado cuerno cutáneo, que puede observarse en cualquier lugar del tegumento, aunque predominan en un 30% en cara y cuero cabelludo (cit. por 34). Igualmente se los ha observado en hombros, orejas, cuello, mucosa labial inferior, pene (cit. por 35). Esta protrusión de queratina ha sido también definida como la lesión queratósica cuya altura es, por lo menos, la mitad de la parte más ancha de la base. Tienen una superficie corrugada, tanto en sentido longitudinal como transversal. Pueden ser múltiples y aún tener lesiones “satélites” (35). Ocasionalmente generan dolor.

Su existencia es un atributo común en la evolución de las QS (38 al 40% de ellas), pero se exhibe también en otras entidades dermatológicas (*vide infra*).

Montgomery, en 1941 las clasificó en (cit. por 35):

- cuerno cutáneo “saltando” sobre un quiste epidérmico
- cuerno de mucosas desarrollado en membranas mucosas
- cuernos a partir de una verruga
- sobre epitelios cornificados

- cuernos filiformes sobre piel normal o hiperqueratósicas

Se han citado en la literatura formas gigantes, como el de una paciente de 90 años de edad con esta lesión ubicada en la mejilla derecha de 5 cm. de largo (34). Según los autores de la publicación anterior existen comunicaciones bibliográficas similares con cuernos de 25 cm. de largo y 35 cm. de circunferencia.

Ubicado sobre el párpado se reportó una paciente de 86 años de edad, con esta lesión de 10 cm de largo y una base de 6 cm de diámetro y 10 años de evolución. En la histología excisional se encontró un CEC (36). Se lo ha señalado asimismo sobre un *erythema ab igne* y queratosis térmica (37) y con angioqueratoma solitario (38,39). En la literatura médica podemos encontrar, además, reportes que sugieren la asociación de estos cuernos cutáneos con otras múltiples patologías. Creemos válido citar la lista que menciona el trabajo de Agarwala *et al* (38):

Benignas	
Hiperplasia epiteliales benignas	<i>Nevus</i> intradérmico
Candidiasis mucocutáneas crónicas	Queratosis folicular invertida
Mixoma cutáneo	Molusco contagioso
LE discoide	<i>Nevus</i> sebáceo
Poroma ecrino	Psoriasis ostrácea
Tumor infundibular folicular	Pilomatrixoma
Histiocitoma	Poroqueratosis
<i>Liquen</i> plano hipertrófico	Prurigo <i>nodularis</i>
Quiste tricolémico	Rinosporidiosis
Triquilemoma	Adenoma sebáceo
<i>Nevus</i> epidérmico verrugoso	Queratosis seborreica
Verrugas	
Premalignas	
Queratosis solar	Enfermedad de Bowen
Queratoacantoma (es discutible su inclusión en este grupo)	
Malignas	
Carcinoma basocelular	Enfermedad de Paget mamaria
Tumor de células granulosas	Carcinoma espinocelular
Carcinoma intraepidérmico	Carcinoma sebáceo
Sarcoma de Kaposi	Carcinoma verrucoso oral
Lentigo maligno melanoma	Carcinoma renal metastásico

4. verrucosa o papilomatosa: presentan hiperqueratosis irregular y moderadamente notoria.
5. pigmentada diseminada: mayor de 1 cm, con una superficie generalmente suave, a veces escamosa, tienden a una expansión centrífuga.
6. proliferativa: se constituye en un área rojiza, ovoidea, escamosa, con tendencia a crecer marginalmente. Con bordes poco definidos, pueden alcanzar un diámetro de 3-4 cm.
7. *liquen* plano-símil o *liquenoide*: solitarias o múltiples, son llamativas por su color eritematoso a violáceo.

La posibilidad enunciada de regresión espontánea es otro elemento a tener en cuenta, por las discusiones y discrepancias presentes en la comunidad médica. Datos estadísticos arrojan valores entre 20-30% para una simple lesión, mientras que en otro estudio se situó en un 63%. Después de la regresión se reportaron recurrencias en un 15 a 53%. Según Frost *et al* (20), la regresión de las queratosis prevalentes fue del 74%, mientras que las incidentes mostraron una cifra del 29%. En ese mismo trabajo se define a las prevalentes a las QS diagnosticadas en una persona durante su primer examen dermatológico, mientras que la restante, incidente, es una lesión que aparece por primera vez en un lugar donde no existía en exámenes previos.

Otros trabajos citan la desaparición espontánea en un año en un 25% de los casos (24). Pero Ackerman-Mones (3), sin embargo, ponen en tela de juicio duramente la validez de esta última publicación y concluyen que no existe evidencia incontrovertible de este concepto.

Etiología y patogenia: tal como se distingue por sus nombres, la causa fundamental de esta queratosis es la exposición crónica al sol, y motivada por la fracción de luz ultravioleta B, es decir, aquella situada entre los 280 a 320 nanómetros.

Esta radiación interactúa en la formación de dímeros de la timidina en los ácidos nucleicos de los queratinocitos*, elementos químicos que absorben fundamentalmente la radiación B y C. A su vez aquella formación de dímeros estimula mutaciones que inician procesos neoplásicos. Esas mutaciones se ejercen a partir de la activación de las telomerasas, favoreciendo las *apoptosis*. También son importantes las aberraciones del gen p53, que puede ser un marcador predictivo de la transformación maligna, aunque su expresión ha sido identificada también en la poroqueratosis, en la enfermedad de Bowen y en el CEC, lo que enfatizaría, en estos dos últimos casos, la postura que todos son CEC superficiales (3). Se ha demostrado que son lesiones clonales, con alto grado de pérdida de la heterocigosidad; más de la mitad de las lesiones la presentan en cuatro o más *loci* (cit. por 8) específicamente cifrado en los brazos de los cromosomas 17p, 17q, 9p, 9q y 13 q. También se han identificado cambios en el gen antiapoptótico bcl-2. A diferencia de lo que sucede en el CEC, no muestran muchas alteraciones en el p16. Junto con éste último existen otros marcadores que pueden indicar la posibilidad de malignización tales como el ligando CD95 y el TRAIL (ligando del factor de necrosis tumoral relacionado a *apoptosis*). En consecuencia el mecanismo principal en el desarrollo de las QS son la inflamación, el *stress* oxidativo, la inmunosupresión, alteración de la *apoptosis*, mutagénesis, desregulación y proliferación del crecimiento celular y remodelación tisular (cit. por 40).

Las metaloproteinasas de la dermis (gelatinasas, estromalisinas, matrilisinas), una de las principales clases de enzimas degradantes de la matriz dérmica, están asociadas a la invasión de un

* Nota: como un *addendum*, citamos a Ackerman *et al* (3), cuando dicen que el nombre correcto de esta célula es el de queratocito ya que el "popular" de queratinocito es erróneo, como lo sería decir "melaninocito".

cáncer, fundamentalmente por su capacidad de degradar componentes de la membrana basal, especialmente el colágeno tipo 4. En las QS se ha reportado la sobre-expresión del CD147, inductor de las metaloproteinasas extracelulares (41). Se demostró, con estudios de citometría que las QS son *aneuploideas*, condición correlacionada con la frecuente progresión hacia un carcinoma. En una publicación al respecto, se estableció que esa condición estaba presente en el 69% de los casos de QS, lo que subraya su carácter de CEC *in situ*, aunque no explica la baja incidencia a largo plazo (42).

El papel de los virus papiloma humano es un tema de discusión, ya que, aunque en el 11% de las QS se los detecta, también están presentes hasta en un 50% de las investigaciones efectuadas con piel normal.

La patogenia exacta no es conocida pero se ha postulado que la proteína E6 de los virus promueve la degradación proteolítica del efector pro-apoptótico Bak quien es, a su vez, un inhibidor de la *apoptosis* en las células irradiadas con luz ultravioleta influenciando así, posiblemente, en la formación tumoral (cit. por 5). Es llamativa la información obtenida de los trabajos de T. Mitsuishi *et al* (43) quienes encontraron una positividad para el HPV del 77 %, en sus 78 muestras examinadas.

Sugieren que la alta positividad obtenida podría deberse a una mayor sensibilidad de las técnicas utilizadas. No obstante, los resultados inmunohistoquímicos para el p21, p53, antígeno de proliferación nuclear, Ki-67 y Bcl-2 no mostraron diferencias entre la actividad de proliferación en lesiones HPV positivas o negativas. Las QS no presentan, al contrario de los CEC, déficits importantes en el p16 (43). Aquellas queratosis con expresión heterogénea inmunohistoquímica de p16 serían más propicias para evidenciar la progresión tumoral. Igualmente la distribución difusa de G1/S-ciclinas y de las quinasas inhibitorias dependientes de la misma es más frecuente en los CEC que en las QS (44). De igual modo, los porcentajes del p21, están asociados con los parámetros pronósticos del CEC (45). Alrededor del 50% tienen mutaciones para el TP53 y en el 16% una activación importante del HRAS. En el caso del gen supresor tumoral p53, la luz UVB causa una mutación específica en la que la citosina es cambiada a timina, perdiendo así sus efectos de regularización e inhibición de la proliferación celular.

Cumplen un rol mucho menos relevante otros tipos de radiaciones, como por ejemplo, la de tipo A, con una longitud de 320-400 nm, especialmente si se le suma la administración de psoralenos para la terapéutica con PUVA, los rayos X y radio-isótopos radioactivos, y la radiación con luz infrarroja, las que pueden, asimismo, inducir la gestación de las QS (cit. por 4). La acción nociva del tratamiento con PUVA ha sido documentada desde hace ya tiempo. En el año 2014 se reportó un paciente coreano quien después de 20 años de un tratamiento con 332 sesiones, presentó numerosas QS, CEC y carcinoma basocelular (CBC) (46). Otros agentes carcinogénicos incluyen al arsénico inorgánico, al alquitrán.

Como datos adicionales y llamativos, las dietas pobres en grasas reducen la incidencia de las QS (47) y el consumo diario de 6 o más tazas de café cafeinado reducen en un 36% la prevalencia de tumores de piel no-melanoma, en mujeres (48).

Existiría, a su vez, una mayor prevalencia de cáncer de los queratinocitos, incluyendo a las QS, en pacientes que reciben tratamientos crónicos para enfermedades inflamatorias intestinales y reumatológicas, aunque esto no ha sido bien documentado (49).

Progresión tumoral: como lo dijéramos en la Introducción de éste libro, y como un eslabón más del mismo, se trata de un tema no solo muy debatido sino aún en plena vigencia y divergencia,

especialmente sobre su capacidad de progresión hacia un tumor. Esta sucesión es generalmente hacia un CEC. No obstante, existe un trabajo de Lambert *et al* (50) en el que por análisis morfométrico de la extensión de un CBC en contacto con la epidermis normal *versus* una QS, muestran una asociación no aleatoria con la última patología. Es posible que se haya tratado, en realidad, de un tumor en colisión. Pero esta eventualidad de derivación a este carcinoma lo menciona asimismo Schwartz (27). En otra publicación de años anteriores se trata igualmente esta posibilidad. Así en el año 1994 se describen cuatro casos de una QS proliferativa, de los cuales tres desarrollaron un CEC o CBC (51). En un trabajo del año 1999, se reportaron 40 casos y durante 10 años, de QS con CBC, y en un 35.5 % con una transición gradual y continua (52).

Hoy se los considera, en general, como simuladores histológicos.

Muchos autores, si no la mayoría, aceptan que esta posibilidad de transformación, progresión o conversión de las QS no existe, dado que las mismas son en realidad espinocelulares desde sus comienzos. Algunas publicaciones son verdaderos hitos para ejemplificar lo anterior. Tal vez uno de los más representativos sea el de Heaphy y Ackerman (53) del año 2000, en la que citan, textualmente, 59 referencias de libros y artículos científicos de revistas médicas, desde 1896 al 2000. Entre ellas acotemos algunas de las opiniones señaladas en este trabajo y vertidas, en su momento, por distintos autores, como por ejemplo, la de Sulzberger *et al* sobre que "la referencia a una QS es solamente un término de naturaleza puramente estadística"; la de Sutton (Jr) quien establece que "si (las QS) se convierten en cáncer, es porque deben haber sido un cáncer y si no es un cáncer nadie puede decir cuando no fue un cáncer", es decir "que el término de pre-cáncer es una hipótesis y no una lesión"; y, por último la aserción de Freeman, sobre que "el término ha sido adoptado como conveniencia para expresar un grado de expresión dentro de un espectro". Salasche *et al* (54) lo expresan con términos similares al concluir que las QS y el CEC son parte de un *continuum*. En el año 2006 Ackerman y Mones (3) vuelven al "campo de batalla" con otra publicación con argumentos punzantes para cada ítem sobre la existencia de las queratosis, y con el aval, a su vez de otros 27 manuscritos anteriores, enfatizando aún más lo expresado anteriormente. Iguales razones las aplican para los diagnósticos de queratosis arsenical y por radiación.

De este modo, dicen que la incidencia de 0,24% de espinocelulares por año provenientes de las QS, dado por Marks *et al* (24) es una sugestión *oximorónica*.*

Tesitura a las que no todos adhieren, entre otros (55,56). Esta última autora discute estas eventualidades anteriores y sobre la benignidad o malignidad de las queratosis, concluyendo que es "más razonable clasificarlas como pre-malignas, hasta que otros estudios ofrezcan respuestas definitivas".

Dejando de lado estas hipótesis, lo cierto es que el riesgo de progresión de las QS hacia el CEC se sitúa en 10 años entre 6,1 a 10,2% y alcanza a un 40% en pacientes inmunodeficientes (cit. por 32). Esta eventualidad en trasplantados el riesgo es 250 veces mayor (17). El 78% de los pacientes con QS tienen estas lesiones en forma múltiples (8).

Cada queratosis tiene una tasa de transformación que varía ampliamente, desde un 0,075% a un 20% por año (7). Recordemos que, según Marks *et al* (24), el 60% de los CEC invasores se originaron en una QS previa. Es interesante el trabajo de Dika *et al* (57) quienes investigaron retrospectivamente 672 reportes clínicos e histológicos de pacientes con múltiples QS, en un seguimiento de 5

* Oxímoron: del griego: *oxýs*: agudo, punzante y *morós*: fofa, tonto, es una figura literaria que consiste en combinar dos expresiones de significado opuesto en una misma estructura.

a 11 años, y encontraron que el 40 % de ellos desarrollaron un CEC, CBC e, incluso melanoma, en edades comprendidas entre los 61 a 80 años de edad. Concluyen que el campo de cancerización está asociado no solo a carcinoma- no melanoma, sino que también a éstos últimos.

En una misma lesión se presentaron un carcinoma de Merkel, dos QS, un CEC y un CBC desarrollados sincrónicamente (58).

Los criterios a tener en cuenta para sospechar clínicamente este cambio biológico son el diámetro mayor de 2 cm, la induración, eritema, sangrado y ulceración. Como datos menores se citan la pigmentación, la posibilidad de ser palpables, prurito y/o dolor y una hiperqueratosis (32).

Esta conversión aumenta, claro está, con el número de QS. Así, se han hecho estudios que muestran que pacientes con más de 10 QS tienen un riesgo del 9,6% para tener un CEC a lo largo de la vida. Con modelos matemáticos, se estableció que para un individuo con 7.7 QS, la probabilidad de tener un CEC en un período de 10 años es del 10%. El tiempo necesario para la real invasión de la dermis depende de factores varios como el estado inmunitario del paciente y, por supuesto, el grado del daño actínico existente. Por ello eso varía, y en la bibliografía podemos citar valores de hasta un 20%. Callen (7) postula que el número de QS que van a penetrar en la dermis es dependiente del tiempo de evolución y que, si los deja sin tratar es posible que todas lo hagan. Para Graham (cit. por 8) el 12-13% de los pacientes sin tratamiento desarrollarán una o más lesiones que penetrarán en el estroma. En una publicación del año 2007, se establece que el 10% de las queratosis que van a desarrollar un CEC, el tiempo promedio necesario es de dos años (59). El CEC derivado de las QS tiene un potencial metastásico menor que aquellas que pueden producir los cánceres de las radiaciones crónicas, arsenicales o las queratosis llamadas cicatriciales. Por último, es posible que el CEC resultante produzca metástasis regionales en ganglios linfáticos y en órganos internos.

Esta capacidad metastatizante es evaluada en un rango del 2 al 6% (7). Lo sitios más representativos para ser fuente de metástasis son las lesiones que asientan en labios y orejas.

La regresión es otro elemento a tener en cuenta. Datos estadísticos arrojan valores entre 20-30% para una simple lesión, mientras que otro estudio lo presentó en un 63%. Como ya mencionamos, después de la misma se reportaron recurrencias entre un 15 a un 53%. Para Cassarino *et al* (60) es una de las contingencias en la historia natural de estas QS. Sin embargo, para otros autores ésta posibilidad de regresión no está fehacientemente comprobada (3).

Aplicadas las divergencias anteriores para el cuerno cutáneo se ha mencionado que el 60% es de carácter benigno, 23% pre-malignos y 16% con malignidad (cit. por 32). Otros trabajos señalan un 38,9% de existencia de una alteración pre- o maligna en estas lesiones (cit. por 35). La hemorragia y la sensibilidad en la base lesional son signos de muy probable malignidad, como así también la inflamación y la infiltración, en dicha área. Estos cuernos cutáneos con malignidad son más comunes en pacientes con una historia oncológica cutánea. En forma de síntesis, se puede establecer que la mayoría de los autores postulan que desde el punto de vista clínico, histológico y molecular, todos los atributos de la QS son los del CEC, y por ello representan la manifestación más temprana de malignidad y, a su vez, el más común de los cánceres cutáneos.

Gráficamente, y como ya lo hemos citado, se consideran parte de un *continuum*. Röwert-Huber *et al* (59) en su artículo sobre una reclasificación de estas queratosis, concluyen diciendo “que no es posible decir cuando una QS termina y cuando un CEC empieza; por estas razones la QS es un CEC *in situ* precoz (o temprano)”.

También se ha reportado la aparición de queratoacantoma en el lugar donde, por una QS, se efec-

tuó tratamiento con crioterapia (61). Se han observado dos pacientes con un carcinoma sebáceo y en el centro de la lesión y, en la periferia, proliferaciones intraepidérmicas de células escamoideas atípicas, sin vacuolización, sugiriendo sus autores que aquel tumor sebáceo extraocular puede surgir en una QS (62).

Es importante que las QS indican, a su vez, un mayor riesgo para todo tipo de cáncer de piel. Estos pacientes tienen 6 veces más probabilidades de desarrollar un cáncer no melanoma (o carcinoma de queratinocitos, como se tiende a denominarlos actualmente) y de melanomas. Ello debido a que estas queratosis son un signo de daño solar intensivo en pieles vulnerables. Otra explicación que se esgrime es que la displasia que conduce a la formación de QS puede ocurrir simultáneamente en piel clínicamente sana, para progresar con el tiempo a una neoplasia. Esto apoyaría la idea que las QS son un epifenómeno de piel crónicamente dañada por el sol (cit. por 63,64).

Laboratorio: en los exámenes rutinarios sanguíneos no se detectan alteraciones vinculadas a esta queratosis.

Histopatología: en forma “arquitectónica” se lo ha citado como un CEC de grado $\frac{1}{2}$ hasta uno de $\frac{3}{4}$. Se presenta con paraqueratosis focalizada, en un patrón columnar, que alterna con otras zonas de ortoqueratosis, que es la que cubre los *ostiums* anexiales, en forma de paraguas y determinando la formación de los embudos de Freudenthal. Esto le otorga al estrato córneo una apariencia rosada y azul (“signo de la bandera”). La epidermis suele mostrar zonas de atrofia con otras de *acantosis*. En los queratinocitos suprabasales y en la parte externa de la epidermis infundibular y en las zonas periféricas más altas de los conductos ecrinos dérmicos es donde se expresa más la lesión, ya que se presentan con aumento de la basofilia nuclear, alteraciones en la organización y pérdida de la polaridad y mitosis ocasionales (Fig. 5.2). En ocasiones, existe respeto morfológico de otros componentes de los anexos, excepto en la variedad proliferativa (ver más adelante). Pueden, en pocas ocasiones, ofrecer hendiduras o grietas suprabasales. Los cuerpos apoptóticos suelen estar siempre presentes. También pueden presentarse mitosis y células necróticas. Una atipia marcada de las capas, tipo bowenoide, acompañadas a veces de elementos multinucleados es un hallazgo de las QS de los pacientes iatrogénicamente inmunodeprimidos. En ocasiones los queratinocitos disqueratósicos se disponen, en forma discontinua en la epidermis, con pequeños nidos dispuestos en la dermis. En estos casos la distinción de los elementos celulares que componen las queratosis es indistinguible con un CEC. Se pueden exhibir pequeños brotes en la basal que protruyen en la dermis papilar. Es clásica la noción de la membrana basal indemne, cuya alteración o interrupción por células atípicas de la epidermis se integra con un peor pronóstico de la lesión.

Se ha señalado una hiperplasia de células de Merkel en estas QS (65,66). El 20% de los casos puede mostrar degeneración licuefactiva de la basal (24).

Por eventos microscópicos comunes se ha propuesto una clasificación que considera el grado de compromiso de los queratinocitos atípicos, tal como se hace con la neoplasia intraepitelial vulvar (VIN) y el carcinoma de cuello uterino (CIN):

- QS tipo I: afectación con queratinocitos atípicos en el tercio inferior de la epidermis
- QS tipo II: compromiso de las dos terceras partes de la epidermis
- QS tipo III: todo el espesor de la epidermis está alterada (67).

Posteriormente se presentó una modificación, debido a que la anterior puede ser aplicable a otras neoplasias como las queratosis seborreicas, acantoma de células grandes y de células claras, enfermedad de Bowen. Por ello se propuso (68):

- Grado I suave: CEC temprano *in situ* QS
- Grado II moderado: CEC temprano *in situ* QS
- Grado III severo: CEC *in situ* tipo QS

Los cambios microscópicos que se exhiben en la dermis son pocos pero importantes para aseverar aún mejor el diagnóstico. Estos están conformados por una degeneración basófila del colágeno de espacios superiores, con la llamada elastosis actínica o solar, acompañado de un infiltrado habitualmente leve del tipo inflamatorio crónico y difuso.

En la piel adyacente, clínicamente normal, se pueden encontrar signos iniciales de la queratosis, como igualmente en los bordes de un CEC pueden exhibirse cambios de esa patología, lo que significaría cambios transicionales.

Se describen varios subtipos histológicos:

1. típica: corresponde a lo anteriormente desarrollado,
2. atrófica: la epidermis se presenta con una disminución de su grosor,
3. pigmentada: la melanina aparece aumentada en células de la capa basal (melanocitos y queratinocitos) y también en forma fagocitada en la dermis superior,

hipertrófica: llamada también hiperplásica, donde la hiperqueratosis es marcada, generalmente acompañada de acantosis y papilomatosis, cambios inducidos por traumas del rascado crónico (69). A veces la paraqueratosis está interrumpida por columnas de tono azulado y que cubren la parte aparentemente respetada de los conductos sudoríparos intraepidérmicos. Particularidad que suele estar presente en las lesiones de este tipo en dorso de manos. En ocasiones se puede observar en la dermis, capilares dilatados y la verticalización de las fibras de colágeno, como representantes de aquellos traumas citados,

4. pagetoide: de lesiones ubicadas en piel expuesta al sol puede tener hallazgos histopatológicos e inmunohistoquímicos similares a la enfermedad de Paget extramamaria, y se lo debe tener en cuenta ante esas circunstancias (70),
5. acantolítica: presente desde un 5 a 27% en distintas series (27), puede comprometer cualquier parte de la epidermis, incluso la anexial, y ser de carácter difuso o focalizado,
6. bowenoide: se jerarquiza porque la presencia de displasia de los queratinocitos abarcan todo el espesor de la epidermis, con pérdida de los desmosomas. Se ha relatado la existencia, en algunas oportunidades, de elementos celulares ricos en glucógeno, lo que se traduce ópticamente con células claras,
7. liquenoide: con un infiltrado linfocítico de la dermis superficial dispuesto a modo de banda, es decir como una franja moderadamente densa de dichas células que se extiende longitudinal y paralelamente a la superficie de la epidermis,
8. epidermolítica: en una forma incidental (71),
9. proliferativa: presenta láminas de células anaplásicas que se extienden por las partes profundas de la epidermis y extendiéndose en los folículos pilosos (72). Simulan a veces al CBC. Su existencia es puesta en tela de juicio, ya que presenta los signos de invasión superficial de un CEC bien diferenciado.
10. lesión en colisión: se han señalado ocho casos en la literatura sobre la presencia *in situ* del carcinoma neuroendocrino de Merkel en el interior de estas queratosis (66).

También puede coexistir con un lentigo maligno (72), y con un carcinoma triquilemal (73). En la

observación de Kanitakis *et al* (74) esta patología microscópica de la epidermis cubría una lesión de hipoqueratosis palmar circunscrita en una paciente de 84 años de edad, y teniendo estas lesiones de 11 años de evolución, sin antecedentes de exposición al arsénico. Esta última tiene su individualidad por presentar un adelgazamiento abrupto de la epidermis, por reducción del espesor la capa córnea, sin paraqueratosis, y leve disminución también del grosor de la capa granulosa.

En síntesis, Lober (8), Ackerman-Mones (3) Roewert -Hubert *et al* (5), entre otros, consideran que las QS representan la manifestación más temprana de la lesión maligna.

Dermatoscopia: es un método auxiliar importante que facilita el diagnóstico. Se considera que tiene una sensibilidad del 98,7% y una especificidad del 95% (75).

Aquellos tres grados clínicos anteriormente señalados, presentan un correlato con patrones dermatoscópicos:

- grado 1: *seudo* red eritematosa, con discretas escamas blanquecinas
- grado 2: eritema de fondo interrumpido por aberturas amarillentas ortoqueratósicas y agrandadas de los folículos pilosos, originando el “signo de la frutilla” por su peculiar aspecto
- grado 3: similar al anterior con mayores áreas blanco-amarillentas no estructuradas.

La dos primeras son mayores tributarias diferenciales del CEC, ya que presentan menor expresión de neoformación vascular, característicos de la neo angiogénesis tumoral del carcinoma escamoso.

Este método adquiere mayor trascendencia para las QS pigmentadas, ya que en ocasiones es muy difícil distinguirla del lentigo maligno. En este caso, la presencia de folículos blanquecinos y evidentes, escamas y una coloración rojiza son muy sugestivas de la QS, mientras que una intensa pigmentación y figuras grisáceas romboidales lo son para el lentigo maligno.

La microscopía confocal de reflectancia no permite una completa evaluación de la lesión en casos con hiperqueratosis marcada. Su uso beneficioso, en el caso de las QS, es para diferenciarlas de la piel normal y la detección de estadios subclínicos (diagnóstico de cancerización de campo) (76,77). Recientemente se han reportado los probables beneficios de la tomografía de alta definición de coherencia óptica (78).

Diagnósticos diferenciales: los debemos realizar con variadas entidades tales como la queratosis seborreica, la enfermedad de Bowen, *lupus* discoide, acantoma acantolítico, verruga vulgar y planas, CEC y CBC, entre las más conspicuas.

En relación a los cuernos cutáneos éstos pueden estar presentes en otras patologías tales como las de aquella lista mencionada más arriba (39), agregándose, según la literatura el melanoma (79,80).

Si nos basamos en el signo de Auspitz, de gran utilidad en la semiología de las lesiones psoriáticas, tenemos que recordar que es también patrimonio de entidades diversas, como, por ejemplo, la enfermedad de Darier, la *hyperkeratosis lenticularis perstans*, el acantoma de células claras (cit. por 81).

Desde la microscopía óptica no se puede diagnosticar, sin los datos de la clínica, elementos diferenciales con el CEC, la enfermedad de Bowen, las queratosis arsenicales y por irradiación, que se consideran idénticos. La orientación de bandas de colágeno verticales, común de la variante hipertrófica, no es específica ya que también existe en entidades diversas como la *liquenificación*, estadios tempranos del melanoma, el síndrome de Uhrbach-White.

Desde la visión de la inmunohistoquímica señalemos las diferencias más importantes con el CEC: entre otras, las QS tienen una tinción negativa o débil para la oncoproteína c-erb-2; mayor expresión de la ciclina E y más frecuente pérdida de la heterogeneidad.

Debemos, en raras ocasiones, considerar al pénfigo foliáceo, el que puede ser de difícil diferenciación con la entidad que nos ocupa (82).

Por último recordemos a la dermatitis actínica crónica, con la que solo posee similitud en la denominación pero no en la clínica ni en la histología.

Tratamientos:

a) Tópicos:

1. posiblemente el de mayor uso, es el 5-fluorouracilo al 5% en ungüento. Se trata de una pirimidina fluorada que inhibe la timidilato sintetasa, interfiriendo así con la síntesis del DNA y del RNA. En todos los casos se producirán efectos locales adversos, Con una aplicación diaria, promedio de 30 a 60 días, la lesión se tornará eritematosa, con tendencia a una pequeña hemorragia y erosión. Debe advertirse esto al paciente, para favorecer la adherencia al tratamiento, como así también el de efectuar un lavado diario con agua y jabón de la lesión, para evitar la formación de una escama-costra e impedir, de este modo, la penetración del medicamento. Se lo ha empleado junto al ácido salicílico. En algunos estudios se lo utilizó al 0,5% observándose iguales resultados y mayor efecto en la disminución del número total de lesiones (83). En un trabajo comparativo con ocho opciones distintas el fluorouracilo fue considerado el agente tópico más efectivo, mientras que el menor fue el diclofenato sódico (84). Recordemos que ese agente quimioterapéutico integra la lista de las sustancias fotosensibilizantes. En otros estudios comparando la evaluación de investigadores y pacientes, el imiquimod y la terapia fotodinámica fueron catalogados con mejores resultados cosméticos que los obtenidos por la crioterapia y el 5-fluorouracilo (22,85). La inflamación de estas lesiones, visibles anteriormente o no, se puede observar luego de la administración sistémica de 5-fluorouracilo.

2. Mebutato de ingenol: de uso popular desde cientos de años ha para tumores de piel, pero de muy reciente introducción en el arsenal terapéutico en forma científica. Es un derivado del látex de la savia de una planta, *Euphorbia peplus*, conocida vulgarmente como esula redonda, lechetrezna, tornagallos, tomagallos, entre muchas otras más sinonimias vernáculas españolas; mientras que en catálogos de Argentina figura como albahaca venenosa o del campo (85) Su efectividad se atribuye a su contenido en di-ésteres de diterpenos. En un estudio se observó completa remisión clínica luego de cuatro semanas, usándola diariamente por tres días (2). En gel al 0.015% y usándolo en 450 pacientes se demostró su beneficio en la terapia inicial (duración de 8 semanas) y la de seguimiento, durante un año (86). Su mecanismo de acción se justificaría por la hinchazón de las mitocondrias y subsecuente destrucción de los queratinocitos displásicos resultantes. Se le sumaría una acción inflamatoria con respuesta de neutrófilos y producción de anticuerpos que eliminarían el resto de aquellas células displásicas. Luego de la aplicación de gel al 0.05% en 108 pacientes se lo evaluó, en dos meses, como un buen predictivo de apariencia clínica, corroborada con la histología (87). Ocasiona efectos adversos diversos como eritema, irritación, erosión, ulceración, vesiculización. Hace muy poco se reportó que en el lugar de aplicación de esta sustancia (dorso de nariz y una zona erosionada del labio inferior) se desarrolló un pénfigo vulgar clínico, histológico e inmunohistoquímicamente comprobado (88). Asimismo se observó el rápido crecimiento de un CEC poco después del tratamiento local con esta sustancia para las QS que se presentaron dos pacientes (89).

3. Diclofenato sódico: en gel al 3% es de uso dos veces diarias y durante tres meses. Su acción se basa en la inhibición de la ciclo-oxigenasa, resultando una reducción de la prostaglandina E y, por lo tanto inhibe la *angiogénesis*, tumoral, promueve la *apoptosis* e inhibe la diferenciación celular. Produce leve irritación y a veces, una dermatitis de contacto. Se postula un 47 % de resultados satisfactorios. Se consideró de utilidad cuando se lo utilizó localmente al 3 % en un gel de ácido hialurónico al 2.5 % (19,90,91).

4. Retinoides locales: no goza de mucho crédito en la actualidad ya que no se apreciaron diferencias en la quimioprevención de carcinomas no melanomas y de QA en tratamientos con grupos controles.

5. Imiquimod: en crema al 5% se recomienda usarla durante 6 semanas, mínimo. Es de esperar efectos secundarios tales como eritema, descamación, irritación. Algunos estudios recientes especulan con una buena tolerancia al 2,5% y al 3.75% y dos veces diarias durante dos semanas, para aplicar en toda la cara y en el cuero cabelludo alopecico (92). Su acción se basa en que es un modificador de la respuesta inmune que promueve una acción mediada por linfocitos TH1.

Recientemente se ha comunicado un interesante trabajo que relata que el número de mastocitos en la dermis se incrementan en las QS tratadas con éxito con el imiquimod, así como también disminuyen las células proliferativas Ki-67 positivas en la epidermis. Esto lleva a sus autores a sugerir que los mastocitos contribuyen al efecto anti-tumoral en piel humana tratada tópicamente con ese agente (93).

6. *Alfa*-tocoferol: en un estudio efectuado durante seis meses, con dos aplicaciones por día vs placebo, no se encontraron diferencias terapéuticas.

7. Crioterapia: usando nitrógeno líquido que destruye los tejidos por congelación a menos 196 grados centígrados. Fue el tratamiento de elección en 312 pacientes observados en Dinamarca, excepto cuando el foto daño era severo, siendo entonces priorizada la fotodinamia (25).

8. Fotodinamia: con metil-aminolevulinato, ya que los radicales libres que originan producen el daño y la muerte celular. Es el método de primera elección en muchos centros de atención dermatológica. En un estudio de 13 trabajos distintos, se concluyó que esta terapia tiene un chance 14% mejor de eliminar las lesiones, en comparación con la crioterapia (94). La aplicación tópica de corticoides potentes antes y después de la iluminación no altera la respuesta lesional y disminuye considerablemente el eritema y el dolor que ocasiona este método (95).

9. Masoprocol: en crema al 10%, contiene ácido nor-dihidroguayerético, obtenido de una planta, *Larrea divaricata* (popularmente conocida en nuestro medio como jarilla). Es un inhibidor de receptores que resultan en la disminución de la síntesis de mediadores de la inflamación tales como la prostaglandina y leucotrienos. En promedio al número de lesiones es superior al efecto placebo.

10. Calcipotriol: en trabajos comparativos los autores lo encontraron como de utilidad para el manejo de las QA (96).

11. Podofilino: en solución alcohólica al 25%. Su uso está muy restringido por las eventuales reacciones de toxicidad por reabsorción.

12. Tricloroacético: se utiliza como sustancia corrosiva, a concentraciones que varían entre el 11 al 35%, según la profundidad que se desee alcanzar. Actúa por necrosis coagulativa de las células por extensa desnaturalización de sus proteínas que conlleva a la muerte celular (97).

13. Betulin: o ácido betulínico es un triterpeno que muestra actividad antitumoral *in vivo* e *in vitro*. Se preparó un oleogel y por un periodo de tres meses, se lo consideró como bien tolerado y novel tratamiento (98), mientras que en otro ensayo similar se encontró que no fue mejor que los placebos (99).

14. Otros medicamentos para peeling: ácido salicílico, *alfa*-hidroxiácidos, ácido acético, resorcina al 20%, dióxido de carbono sólido, compuestos azufrados.

15. Radioterapia: destruyen las células cancerosas del área tratada, usando la gran energía de rayos X, que incluyen a la terapia de radiación por contacto, el estroncio 90, radioterapia por protones, y otros. Ya que los rayos X aumentan la posibilidad de desarrollo para una malignidad secundaria, están contraindicados en pacientes inmunosuprimidos.

16. Terapias combinadas: 5-fluorouracilo (0,5%) más ácido salicílico (10%), o con imiquimod o con retinoides; diclofenato al 3% con ácido hialurónico al 2,5 % en gel. Se han hecho ensayos con 5-fluorouracilo seguido de crioterapia, o de ésta más el ingenol.

17. Otras medicaciones citadas en la literatura: colchicina, di-ornitina (DFMO) (cit. por 22). Medicaciones promisorias: la aplicación de una fotoliasa (enzima reparadora del DNA) obtenida del *Aspergillus nidulans* y endonucleasas derivadas del *Micrococcus luteus* pueden prevenir el envejecimiento cutáneo y la carcinogénesis, eliminando el acortamiento de los telómeros inducidos por la UVA y la regulación de la hiperexpresión del proto-oncogen c-FOS (100). Se está investigando un nuevo derivado del ingenol, llamado LEO 43204 que, hasta lo publicado, reduce significativamente las QA en relación al mebutato de ingenol (101). Está en fase experimental el estudio de un derivado del imiquimod, el resiquimod, que, al 0.01-0.03% produce mayor potencia en la inducción de expresión de citoquinas, con menores efectos negativos. Se encuentra también en ensayo el arotinoide-metil-sulfonado (RO-14-9706), que produciría una mayor reducción de las lesiones que con tretinoína.

18. Es prometedor el reciente trabajo sobre el uso tópico de un compuesto biológico aislado del *Anacardium occidentale*, que consiste en ácido salicílico substituido por varias cadenas alcalinas saturadas y no saturadas (*6-nonadecyl-salicylic acid*) (102). Esa planta, conocida entre otros nombres como castaña de cajú o castaña de las indias, tiene una amplia difusión en Centroamérica, Colombia, Perú, Costa Rica, Cuba, India y países de África, y empleada como alimento, como antidiarreico, antitusivo e, incluso, como anticonceptivo. Exámenes clínicos e histológicos revelan que este producto aplicado localmente, reduce significativamente las respuestas de la piel a la radiación UV (eritema, engrosamiento de la epidermis, formación de dímeros de la timidina, daño al ADN, *apoptosis* celular).

En una evaluación retrospectiva de terapias para las QS y basadas en la completa resolución de lesiones, se citan los siguientes tratamientos, comenzando con los de mayor eficacia: fluorouracilo al 5%, fluorouracilo al 0,5%, terapia fotodinámica con ácido aminolevulínico, imiquimod, mebutato de ingenol con terapia fotodinámica, diclofenato con ácido hialurónico, crioterapia (cit. por 103) Tenemos que tener en cuenta también la superficie a cubrir con las medicaciones tópicas ya que, por ejemplo para el 5-fluorouracilo más ácido salicílico al 10%, para el imiquimod 5% y el ingenol, las áreas a cubrir no deben superar los 25 cm². La superficie del casco (alopécico) es de 250 cm².

Según Gupta *et al* (22) no existen datos comparativos entre los distintos tipos de tratamiento y una disminución en el desarrollo de un CEC.

b) Orales:

1. Nicotinamida: o niacina, llamada también vitamina B3 o PP, es un medicamento de utilización de gran prédica (y generalmente empírica), para numerosas dermatosis hace más de cincuenta años, pero jerarquizado su pleno empleo en la pelagra. Es un precursor del dinucleótido adenina-nicotinamida, cofactor esencial para la producción de adenosin-trifosfato (ATP). Citemos acá que la niacina mantiene una reparación eficiente del ADN, previniendo la declinación de la energía celular observada después de la exposición a la luz ultravioleta (104), es decir que actúa como un protector de la foto-inmunosupresión, disminuyendo la aparición de las QS. En una reciente publicación se estudiaron a 386 pacientes durante un año de administración oral de 500 mg diarios de la vitamina B3 y de placebo durante un año, pacientes que en los cinco años previos habían tenido por lo menos dos cánceres cutáneos no-melanoma (105). En este periodo, la incidencia de nuevas lesiones tumorales fue del 23% menor en los enfermos que habían recibido oralmente a esta vitamina. Los resultados fueron de 20% y 30% menos de nuevos casos, respectivamente, para el CBC y CEC. Para las QS fue de 13% menor, siempre en relación con aquel grupo control.

También se la administró con aquella misma dosis diaria a 19 pacientes trasplantados, *versus* un grupo similar de igual cantidad aunque sin el uso de este medicamento, todos con esta queratosis aislada o múltiples y durante 6 meses. Al finalizar este estudio el primer conjunto experimentó una resolución total de las lesiones de QS mientras que los que no recibieron la niacina las aumentaron y tuvieron también nuevas lesiones, progresando 7 de ellas a un CEC (106). No obstante, se reportó un aumento de incidencia de infecciones con este tratamiento (107)

2. Retinoides: usando la acitretina a dosis bajas, 20 mg/día y por cortos períodos se lo consideró como un recurso a considerar, sola o asociado al 5-fluorouracilo tópico. También se ha empleado la isotretinoína.

c) Quirúrgicos:

1. cirugía convencional.

2. láseres: que destruyen las células neoplásicas, con un intenso haz focalizado de luz. Se ofrecen como promisorios aquellos de 1927 nm, de “*resurfacing*” fraccionado (108), el láser ablativo fraccionado (109).

3. electrodesecación: junto al cauterio y al curetaje son practicados en ciertas ocasiones, generalmente bajo anestesia local. No se los considera tratamientos de primera línea.

En el tratamiento del campo o cambio de cancerización se debe hacer frente a lesiones clínicas y/o subclínicas (76). Tiene como objetivo prevenir el desarrollo de un CEC y producir remisiones prolongadas como el de alargar el tiempo requerido para estos tratamientos, en casos de recidivas. La educación es muy importante para instruir a la población sobre los riesgos de la exposición al sol. Fomentar el uso de fotoprotectores adecuados, evitar en lo posible aquellas horas de mayor incidencia de los rayos solares. A su vez el control del paciente debe ser realizado a intervalos variables de acuerdo a la severidad de las lesiones tratadas, que variarán entre 3, 6 o 12 meses.

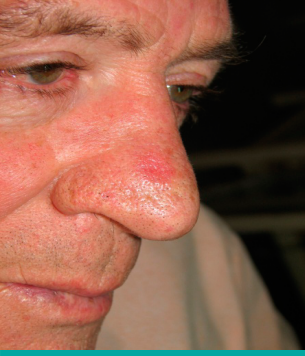

Figura 5.1: Mácula rosada, ligeramente queratósica en dorso de nariz

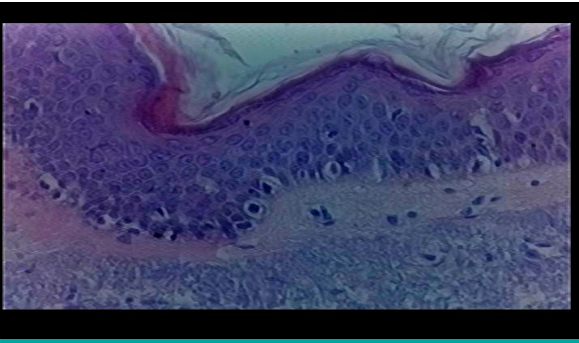


Figura 5.2: Obsérvese las atipias de la basal

Bibliografía

1. Braun-Falco O, Plewig G, Wolff H.H. Präkanzerosen. En: Dermatologie und Venerologie Springer-Verlag Berlin Heidelberg 1984 Dritte Auflage New York Tokyo Seite 865-75.
2. Tucker R. Developments in treating actinic keratosis. Hospital pharmacy europe 9 May, 2014.
3. Ackerman AB, Mones JM. Solar (actinic) keratosis is squamous cell carcinoma. Br J Dermatol 2006;155(1):9-22.
4. Babilas P, Landthaler M, Szeimies RM. Actinic keratoses. Hautarzt 2003;54(6):551-60.
5. Roewert-Hubert J, Stockfleth E, Kerl H. Pathology and pathobiology of actinic (solar) keratosis- an update. Br J Dermatol 2007;157(Suppl.2):18-20.
6. Bondenson J. Everard Home, John Hunter, and Cutaneous Horns. Am J Dermatopathol 2001;23(4):362-9.
7. Callen JP, Bickers DR, Moy RL. Actinic keratoses. J Am Acad Dermatol 1997;36(4):650-3.
8. Lober BA, Longwood F, Lober CW. Actinic Keratosis is Squamous Cell Carcinoma. South Med J 2000;93(7). http://www.medscape.com/viewarticle/410575_print.
9. Hollman CD, Armstrong BK, Evans PR, Lumsden GJ, Dallimore KJ, Meehan CJ, Beagley J, Gibson IM. Relationship of solar keratosis and history of skin cancer to objective measures of actinic skin damage. Br J Dermatol 1984;110(2):129-38.
10. Johannesdottir SA, Chang ET, Mehnert E, Schmidt M, Olesen AB, Sorensen HT. Nonsteroidal anti-inflammatory drugs and the risk of skin cancer; a population-based case-control study. Cancer

11. Zalaudek I, Argenziano G, Nonsteroidal Anti-Inflammatory Drugs and the Risk of Keratinocyte Skin Cancer Among Women. *Cancer* 2013;119(7):1446.
12. Cox NH .Actinic keratosis induced by sunbed (letter). *Br Med J* 1994;9(308):977-8.
13. Haber RM, Hanna WM. Kindler syndrome. Clinical and ultrastructural findings. *Arch Dermatol* 1996;132(12):1487-90.
14. Corbalán-Vélez R, Ruiz-Maciá JA, Brufau C, López-Lozano JM, Martínez-Barba E, Martínez-Escribano J, Carapeto FJ. Las células tipo epidermodisplasia como marcador histológico de inmunodepresión: revisión de 229 carcinomas espinocelulares. *Actas Dermosifiliogr* 2008;99:269-74.
15. Iannacone MR, Sinnya S, Pandeya N, Isbel N, Campbell S, Fawcett J, Soyer HP, Ferguson L, Davis M, Whiteman DC, Green AC .Prevalence of skin cancer and related skin tumors in high-risk kidney and liver transplant recipients in Queensland, Australia. *J Invest Dermatol* DOI; <http://dx.doi.org/10.1016/j.jid.2016.02.804>
16. Jtyad Z, Marquart L, O'Rourke P, Green AC. The natural history of actinic keratoses in organ transplant recipients. *J Am Acad Dermatol* 2017;76(1):162-3.
17. Ismail F, Mitchell L, Casabonne D. Specialist dermatology clinics for organ transplant recipients significantly improve compliance with photoprotection and levels of skin cancer awareness. *Br J Dermatol* 2006;155(5):916-25.
18. Braakhuis BJM, Tabor MP, Kummer JA, Leemans CR, Brakenhoff RH. A genetic explanation of Slaughter's concept of field cancerization. *Cancer Res* 2003;63:1727-30.
19. Wolf JE, Tschen E, Kang S. Topical 3.0% diclofenac in 2,5% hyaluronan gel in the treatment of actinic keratoses. *Int J Dermatol* 2001;40(11):709-13.
20. Frost Ch, Williams G, Green A. High Incidence and Regression Rates of Solar Keratoses in a Queensland Community. *J Invest Dermatol* 2000;115:273-7.
21. Harvey I, Frankel S, Marks R, Shalom D, Nolan-Farrell M. Non melanoma skin cancer and solar keratoses II analytical results of the South Wales Skin Cancer Study. *Br J Cancer* 1996;74:1308-12.
22. Gupta AG, Paquel M, Villanueva E, Brintnell W. Interventions for actinic keratoses. *Cochrane Database of Systematic-Reviews* 2012, Issue 12, Art No:CD004415:DOI:10.1002/14651859.CD004415.pub2.
23. Rosen RH, Studniberg H. Solar keratoses: analysis in a dermatological practice in Australia Australas. *J Dermatol* 2003;44(1):34-9.
24. Marks R, Rennie G, Selwood TS. Malignant transformation of solar keratoses to squamous cell carcinoma. *Lancet* 1988 Apr 9;1(8589):795-7.
25. Erlendsson AM, Egekvist H, Lorentzen HF, Phuilipsen PA, Stausbost-Gron B, Stender IM, Haedersdal M. Actinic keratosis: a cross-sectional study of disease characteristics and treatment patterns in Danish dermatology clinics. *Intern J Dermatol* 2016;55(3):309-16.
26. Memon AA, Tomenson JA, Bothwell J, Friedmann PS. Prevalence of solar damage and actinic keratosis in a Merseyside population. *Br J Dermatol* 2000;142:1154-9.
27. Schwartz RA. Premalignant keratinocytic neoplasms. *J Am Acad Dermatol* 1996;35(2)(Part 1):223-42.
28. Zalaudek I, Piana S, Moscarella E, Longo C, Zendri E, Castagnetti F, Pellacani G, Lallas A, Argenziano G. Morphologic grading and treatment of facial actinic keratosis. *Clin Dermatol* 2014;32(1):80-7.
29. Paquet P, Piérard GE. Invasive atypical fibroxanthoma and eruptive actinic keratoses in a heart trans-

- plant patient. *Dermatology* 1995;192(4):411-3.
30. Beiteke U, Budde J, Lentner A, Stary A, Tronnier H. Multiple eruptive actinic keratoses and squamous cell carcinomata following PUVA therapy of more than 11 years. *Photodermatol* 1988;5(6):274-6.
 31. Chambers CJ, Liu H, White CR, White KP, Sharon VR. Eruptive purpuric papules on the arms: a case of chemotherapy-induced inflammation of actinic keratoses and review of the literature. *Dermatol Online J* 2014;15:20 (1):21246.
 32. Świąty AL. Premalignancies and intraepithelial neoplasms of the skin- an update. *Postepy Nauk Medycznych* 2015 (XXVIII) N-3:193-9.
 33. Jantzem H, Dupre-Goethghebeur D, Spindler P, Merrer J. Kératoacanthomes multiples éruptifs induits par le sorafenib. *Ann Dermatol Venereol* 2009;136(12):894-7.
 34. Kneitz H, Motschenbacher S, Wobser M, Goebeler M. Giant cutaneous horn associated with squamous cell carcinoma. *J Dermatol Case Rep* 2015;1:27-8.
 35. Sathyanarayana SA, Deutsch GB, Edelman M, Cohen-Kashi KJ. Cutaneous horn: A malignant lesion? A brief review of the literature. *Dermatol Surg* 2012;38:285-7.
 36. Xu P, Gu L, Yao X, Wu X, Chen X, A giant cutaneous horn on the eyebrow. *JAAD Case Report* 2015;1(5):295-7.
 37. Sood A, Sharma S, Khanna N. Cutaneous horn and thermal keratosis in *erythema ab igne*. *Indian J Dermatol Venereol Leprol* 2002;68(4):237-8.
 38. Agarwala MK, Mukhopadhyay S, Sekhar MR, Menon A, Peter CVD. Solitary Angiokeratoma Presenting as Cutaneous Horn over the Prepuce: A Rare Appearance. *Indian J Dermatol* 2016;61:236-40.
 39. Endo C, Tsunami Y, Fukuya Y, Kawashima M. Solitary angiokeratoma presenting as cutaneous horn. *J Dermatol* 13 April 2017 DOI: 10.1111/1346-8138.13864.
 40. Duncan KO, Geise JK, Leffell DJ. Tumores de la epidermis y de los anexos cutáneos. En: K Wolff, LA Goldsmith, SI Katz, BA Gilchrist, AS Paller. DJ Leffell. *Fitzpatrick Dermatología General* 2009. Edit Médica Panamericana Buenos Aires-Porto Alegre 7-Edición Tomo 2 Sección 21 cap 113. pp. 1007-27.
 41. Ayva SK, Karabulut AA, Akatli AN, Atasuy P, Bozdogan O. Epithelial expression of extracellular matrix metalloproteinase inducer/CD147 matrix metalloproteinase-2 in neoplasms and precursor lesions derived from a cutaneous squamous cells: An immunohistochemical study. *Pathology Research and Practice* 2013;209(10):627-34.
 42. Biesterfeld S, Pennings K, Grussendorf-Conen E-I, Böcking A. Aneuploidy in actinic keratosis and Bowen's disease-increased risk for invasive squamous cell carcinoma. *Br J Dermatol* 1995;133(4):557-60.
 43. Mitsuishi T, Kawana S, Kato T, Kawashima M. Human Papillomavirus Infection in Actinic Keratosis and Bowen's disease: Comparative Study With Expression of Cell-Cycle Regulatory Proteins p21^{Waf1/Cip1}, p53, PCNA, Ki-67, and Bcl-2 in Positive and Negative Lesions. *Human Pathology* 2003; 34(9):886-92
 44. Brasanac D, Stojkovic-Filipovic J, Bosic M, Tomanovic N, Manojlovic-Gacic E. Expression of G1/S-cyclins and cyclin-dependent kinase inhibitors in actinic keratosis and squamous cell carcinoma. *J Cutan Pathol* 2015.doi:10.1111/cup.12623.
 45. Mortier L, Marchetti P, Delaporte E, de Lasalle E A, Thomas P, Piette F, Fumstecher P, Polzkowska R, Danzé PM. : Progression of actinic keratosis to squamous cell carcinoma of the skin correlates with deletion of the p921 encoding the p16(INK4a) tumor suppressor. *Cancer Lett* 2002; 176(2):205-14.

46. Kim YS, Park YL, Lee JS, Whang KU. Multiple actinic keratosis, squamous cell carcinoma and basal cell carcinoma occurred after PUVA therapy in a Korean patient. *Photodermatol Photoimmunol Photomedicine* 2014;30(5):277-9.
47. Black HS, Herd JA, Goldberg LH, Wolf JE (Jr), Thornby JI, Rosen T, Bruce S, Tschen JA, Foreyt JP, Scott LW, Jaax S, Andrews K. Effect of low fat diet on the incidence of actinic keratosis. *N Engl J Med* 1994;330:1272-5.
48. El A, Hendrix SO, McNeeley SG, Johnson KC, Rosenberg CA, Mossavar-Rahmani Y, Vitolina M, Kruger M. Daily coffee consumption and prevalence on non-melanoma skin cancer in Caucasian women. *Eur J Cancer Prev* 2007;16(5):446-52.
49. De Berker D, McGregor JM, Mohd Mustapa MF, Exton LS, Hughes BR. British Association of Dermatologists. Guidelines for the care of patients with actinic keratosis 2017. *Br J Dermatol* 2017;176(1):20-43
50. Lambert WC, Schwartz RA. Evidence for origin of basal cell carcinomas in solar (actinic) keratoses (abstract). *J Cutan Pathol* 1988;15:322.
51. Goldberg LH, Joseph AK, Tschen JA. Proliferative actinic keratosis. *Int J Dermatol* 1004;33(5):341-5.
52. Shai A, Halery S, Grunwald MH, Rothem A. Transition between solar keratosis and basal cell carcinoma. *Eur J Dermatol* 1999;9(1):35-8.
53. Heaphy MR, Ackerman AB. The nature of solar keratosis: A critical review in historical perspective. *J Am Acad Dermatol* 20003 (1 Part 1):1138-50.
54. Salasche SJ. Epidemiology of actinic keratoses and squamous cell carcinoma. *J Am Acad Dermatol* 2000;42(1 Part 2):4-7.
55. Flaxman BA. Actinic keratoses-malignant or not? *J Am Acad Dermatol* 2001;45(3):466-7.
56. Ko Ch J. Actinic keratosis. Facts and Controversies. *Clin Dermatol* 2010;28:249-53.
57. Dika E, Fanti PA, Misciali C, Vaccari S, Crisman G, Barisani A, Baraldi C, Ribero S, Patrizi A. Risk of skin cancer development in 672 patients affected by Actinic Keratoses. *G Ital Dermatol Venereol* 2016; Sep 18. (Epub ahead of print).
58. Aydin A, Kocer NE, Bekerecloglu M, Sari I. Cutaneous undifferentiated small (Merkel) cell carcinoma, that develop synchronously with multiple actinic keratoses, squamous cell carcinomas and basal cell carcinoma. *J Dermatol* 2003;30(3):241-4.
59. R wert-Huber J, Patel MJ, Forschner T, Ulrich C, Eberle J, Kerl H, Sterry W., Stockfleth. Actinic keratosis is an early in situ squamous cell carcinoma: a proposal for reclassification. *Br J Dermatol* 2007;156(Suppl. 3):8-12.
60. Cassarino DS, DeRienzo DP, Barr R. Cutaneous squamous cell carcinoma: a comprehensive clinicopathologic classification. *J Cutan Pathol* 2006;33(3):191-206.
61. Kaptanoglu AF, Kutluay L. Keratoacanthoma developing in previous cryotherapy site for solar keratosis. *J Eur Acad Dermatol Venereol* 2006; 20(2):197-8.
62. Ansai S, Mihara I: Sebaceous carcinoma arising on actinic keratosis. *Eur J Dermatol* 2000;10(5):385-8.
63. Price ML, Tidman MJ, Fagg NLK, Palmer TJ, MacDonald M. Distinctive epidermal atypia in immunosuppression-associated cutaneous malignancy. *Histopathology* 1985;13(1):89-94.
64. Siegel JA, Korgavkar K, Weinstock MA. Current perspective on actinic keratosis: a review. *Br J Dermatol* 2016, Aug 8 DOI; 1111/bjd.14852 (Epub ahead of print).

65. Ferrara G, Goos SD, Stafanato CM. Merkel cell carcinoma in situ associated with actinic keratosis: fortuitous or serendipitous? *J Cutan Pathol* 2010;37(10):1112-3.
66. Merot Y, Mooy A, Merkel cell hyperplasia in hypertrophic varieties of actinic keratosis. *Dermatologica* 1989;178(4):189-93.
67. Cockerell CJ. Histopathology of incipient intraepidermal squamous cell carcinoma (“actinic keratosis”). *J Am Acad Dermatol* 2000;42(1 Pt 2):11-7.
68. Patterson JW, Wick MR. Epithelial Tumors en: Nonmelanocytic Tumors of the Skin. AFIP Atlas of Tumor Pathology Series 4. ARP Press, Silver Spring Maryland 2006 p. 1-70.
69. Billano RA, Little WP. Hypertrophic keratosis. *J Am Acad Dermatol* 1982;7(4):484-9.
70. Mai KT, Alhalouly T, Landry D, Stinson WA, Perkins DG, Yazdi HM. Pagetoid variant of actinic keratosis with or without squamous cell carcinoma of sun-exposed skin: a lesion simulating extramammary Paget’s disease. *Histopathology* 2002;41(4):331-6.
71. Ackerman BA, Reed AJ. Epidermolytic variant of solar keratosis. *Arch Dermatol* 1973;107(1):104-10.
72. Calonje E, Brenn T, Lazar A, McKee PH. Tumors of the surface epithelium, *Pathology of the skin Volume 2 Fourth Edition Elsevier Saunders* 2012 chapt 24, pp. 1076-1149.
73. Misago N, Tanaka T, Kohda H. Trichilemmal carcinoma occurring in a lesion of solar keratosis. *J Dermatol* 1993;20(5):358-64.
74. Kanitakis J, Lora V, Balme B, Roby j. Premalignant Circumscribed Palmar Hypokeratosis: A New Form of Circumscribed Palmar Hypokeratosis? Case Report and Literature Review. *Dermatology* 2010;220:143-46 DOI: 10.1159/000264607.
75. Lallas A, Tschandl P, Kyrgidis A, Stolz W, Rabinovitz H, Cameron A, Gourhant JV, Giacomel J, Kittler H, Muir J, Argenziano G, Hofman-Wellenhof R, Zalaudek I. Dermoscopic clues to differentiate facial lentigo maligno from pigmented actinic keratosis. *Br J Dermatol Early View (Online Version of Record published before inclusion in an issue) (journal/10.1111/) ISSN* 1365-2133/earlyview.
76. Hofbauer G, Anliker M, Boehncke VH, Brand C, Gaide O, Hafner J, Hunger R, Itin, Kaeuper G, Lautenschlager S, Mainetti C, Streit M. Swiss clinical practice guidelines on field-cancerization of the skin. *Swiss Med Wkly* 2014;144:w14026.
77. Ulrich M, Maltusch A, Röwert-Huber J, González S, Sterry W, Stockfleth E, Astner S. Actinic keratoses: non-invasive diagnosis for field cancerization. *Br J Dermatol* 2007; May; 156 Suppl 3:13-7.
78. Marneffe A, Suppa M, Miyamoto M, Del Marmol V, Boone M. Validation of a diagnostic algorithm for the discrimination of actinic keratosis from normal skin and squamous cell carcinoma by means of high-definition optical coherence tomography. *Exp Dermatol* 2016, Apr 20. doi: 1111/exd. 13036.(Epub ahead of print)
79. Nishida H, Daa T, Kashima K, Arakane M, Shimada H, Goto M, Kal Y, Hatano Y, Okamoto O, Yokoyama S. Cutaneous Horn Malignant Melanoma *Dermatology Reports* 2013; 5 (1):e3
80. Abelenda P, Navarrete J, Guerra A, Mazzei ME, Magliano J, Bazzano C. Malignant Melanoma With Massive Crust Mimicking a Cutaneous Horn: An Unexpected Finding. *Am, J Dermatopathol* 2017 Sep 12. doi: 10.1097/DAD.0000000000001002. (Epub ahead of print).
81. Driban NE: Signos en: NE Driban, V Parra de Cantu, A, Bassotti de Ahuad (Edts): *Dermatología Sistemática EDIUNC Mendoza* 2007 cap.XII pag. 248.
82. Caruana DM, Millar J, May C, Bilslund D. Actinic keratosis. Or maybe not? *Clin Exp Dermatol*

83. Loven K, Stein L, Furst K, Levy S. Evaluation of the efficacy and tolerability of 0.5% fluorouracil cream and 5% fluorouracil cream applied to each side of the face in patients with actinic keratosis. *Clin Ther* 2002;24(6):990-1000.
84. Bath-Hextall FJ, Martin RN, Wilkinson D, Leonardi-Bee J. Interventions for cutaneous Bowen's disease. *Cochrane Database of Systematic Reviews* 2013, Issue 6. Art. No.: CD007281 DOI: 10.1002/14651858.pub2.
85. Ramsay JR, Suhrbier A, Aylward JH, Ogbourne S, Cozzi S-J, Poulsen MG, Baumann KC, Wellburn P, Redlich GL, Parsons PG. The sap from *Euphorbia peplus* is effective against human nonmelanoma skin cancers. *Br J Dermatol* 2011;164(3):633-6.
86. Garbe C, Basset-Seguín N, Ponlin Y, Larsson T, Øserdal ML, Venkata R, Lear JT. Efficacy and safety of follow-up field treatment of actinic keratosis with ingenol mebutate 0.015% el: a randomized, controlled 12-month study. *Br J Dermatol* 174; 505-513.doi: 10.1111/bjd.14222.
87. Ulrich M, Reinhold U, Skov T, Søndergaard RE, Guitera P. Histological examination confirms clinical clearance of actinic keratoses following treatment with ingenol mebutate 0.05% gel. *Br J Dermatol* 2016, DOI: 10.1111/bjd.14968.
88. Russo I, Ferrazzi A, Alaibac M. Relapse of pemphigus vulgaris after topical application of ingenol mebutate. *Clin Exp Dermatol* 2026 doi: 1111%2Fced.12875.
89. Moreno Romero JA, Campoy A, Perez N, Garcia F, Grimalt R. Rapidly-growing squamous cell carcinoma shortly after treatment with ingenol mebutate for actinic keratoses: report of two cases. *Br J Dermatol* 2015;173:1514-17.doi:1111/bjd.14054.
90. Rivers JK, McLean DI. An Open Study to Assess the Efficacy and Safety of Topical 3% Diclofenac in a 2.5% Hyaluronic Acid Gel for the Treatment of Actinic Keratoses. *Arch Dermatol* 1997;133(10):1239-42.
91. Gebauer K, Brown P, Varigos G. Topical diclofenac in hyaluronan gel for the treatment of solar keratoses Australas. *J Dermatol* 2003;44:40-3.
92. Swanson N, Abramovits W, Berman B, Kulp J, Rigel DS, Levy S. Imiquimod 2, 5% and 3, 75% for the treatment of actinic keratoses: results of two placebo-controlled studies of daily application to the face and balding scalp for two 2-week cycles. *J Am Acad Dermatol* 2010;62(4):582-90. doi:10.1016/j.jaad.2009.07.004. Epub 2010 Feb 4.
93. Oyama S, Funasaka Y, Tsuchiya S, Kawana S, Saeki H. Increased number of mast cells in the dermis in actinic keratosis lesions effectively treated with imiquimod. *J Dermatol* 24 March 2017 DOI: 10.1111/1346-8138-13821.
94. Patel G, Armstrong AW, Elsen DB. Efficacy of Photodynamic Therapy vs Other Interventions in Randomized Clinical Trials for the Treatment of Actinic Keratoses: A Systematic Review and Meta-analysis *JAMA. Dermatol* 2014;150(12):1281-8.
95. Wiegell SR, Petersen B, Wulf HC. Pulse photodynamic therapy reduces inflammation without compromising efficacy in the treatment of multiple actinic keratosis of the face and scalp: randomized clinical trials. *Br J Dermatol* DOI: 10.1111/bjd14465.
96. Seckin D, Cerman AA, Yildiz A, Ergun T. Can topical calcipotriol to be a treatment alternative in actinic keratoses? A preliminary report. *J Drugs Dermatol* 2009;8(5):451-4.
97. López Martín-Prieto S, Sánchez Conejo-Mir J. *Peeling* químico con ácido tricloroacético. Un peeling clásico de máxima actualidad. *Actas Dermosifiliogr* 2001;92(12):537-47.

98. Huyke C, Reuter J, Rödiger M, Kersten A, Laszczyk M, Scheffer A, Nashan D, Schempp C. Treatment of actinic keratoses with a novel betulin-based oleogel. A prospective, randomized, comparative pilot study. *J Dtsch Dermatol Ges.* 2009 Feb; 7 (2):128-33, doi:10.1111/j.1610-0387.2008.06885
99. Plugfelder A, Andonov E, Weide B, Dirschka T, Schempp C, Stockfleth E, Stratigos A, Krüger-Krasagakis S, Bauer J, Garbe C, Eigentler TK. Lack of activity of betulin-based Oleogel-S10 in the treatment of actinic keratoses: a randomized, multicentre, placebo-controlled double-blind phase II trial. *Br J Dermatol* 2015;172(4):926-32.
100. Emanuele E, Altabas V, Altabas K, Berardesca E. Topical Application of Preparations Containing DNA Repair Enzymes Prevents Ultraviolet-Induced Telomere Shortening and c_FOS Proto-Oncogene Hyperexpression in Human Skin: An Experimental Pilot Study. *J Drugs Dermatol* 2013;12(9):1017-21.
101. Sinnya S, Tan JM, Prow TW, McEniery, Selmer J, Osterdal ML, Soyer HP. A randomized, phase IIa exploratory trial to assess the safety and preliminary efficacy of LEO 43204 in patients with actinic keratosis. *Br J Dermatol* 2016, 174 (2) (doi/10.1111/bjd.2016,174, issue-2/issuetoc) pages 305-11.
102. Kim M-K, Shin MH, Kim YK, Kim HY, Lee YR, Lee DH. Anacardic acid ameliorates ultraviolet irradiation-induced damage to human skin. *J Dermatol Sci* <http://dx.doi.org/doi:10.1016/j.jdermsci.2017.03.019> .
103. Bower CV. Field treatment of actinic keratosis of the scalp. *Br J Dermatol* 2017;176(6):1425.
104. Surjana D, Halliday GM, Martin AJ, Moloney FJ, Damian DL: Oral Nicotinamide Reduces Actinic Keratoses in Phase II Double-Blinded Randomized Controlled Trials. *J Invest Dermatol* 2012;132:1497-1500. doi: 10.1038/jid2011-459.
105. Chen AC, Martin AJ, Choy B, Fernández-Peñas P, Datzell RA, McKenzie CA, Scolyer RA, Dhillon HM, Vardy JL, Krickler A, St. George G, Chinniah N, Halliday GM, Damian DL. A Phase 3 Randomized Trial of Nicotinamide for Skin-Cancer Chemoprevention. *N Engl J Med* 2015; 373:1618-1626/October 22, 2015 I DOI: 10.1056/NEJMoa1506197.
106. Drago F, Ciccarese G, Cogorno L, Calvi C, Marsano LA, Parodi A. Prevention of non-melanoma skin cancers with nicotinamide in transplant recipients: a case-control study. *Eur J Dermatol* 2017;May 3 doi: 10.1684/ejd.2017.3025. (Epub ahead of print).
107. Zhao Y. Nicotinamide for Skin-Cancer Chemoprevention. *N Engl J Med* 2016;374:789-90
108. Weiss ET, Brauer JA, Anolik R, Reddy KK, Karen JK, Hale EK, Brightman LA, Bernstein L, Geronemus RG. 1927-nm Fractional resurfacing of facial actinic keratoses: A promising new therapeutic option. *J Am Acad Dermatol* 2013;68(1):98-102.
109. Gan SD, Hsu SH, Chuang G, Konnikov N, Liang CA. Ablative fractional laser therapy for the treatment of actinic keratosis: A split-face study. *J Am Acad Dermatol* 2016;74(2):387-9.

Xeroderma pigmentoso

Antecedentes históricos: el reporte inicial de esta afección la efectuó Moriz Kaposi en el año 1874, y 8 años más tarde introdujo, asimismo, el término con el que se conoce actualmente a esta patología. James Cleaver *et al* (cit. por 1) describieron los defectos de la reparación del DNA en cultivos de fibroblastos, en el año 1968.

Sinonimia: atrofodermia pigmentosa.

Clínica y evolución natural: se trata de una genodermatosis muy compleja, de carácter degenerativa, autosómica-recesiva, de infrecuente ocurrencia, caracterizada por una fotosensibilidad y desarrollo de tumores debido a una temprana y extrema sensibilidad a la radiación ultravioleta. Tiene una incidencia mundial de 2 a 4 nacidos vivos por millón de habitantes, con algunas variaciones geográficas. De esta manera la literatura registra una prevalencia de 1 por millón en Estados Unidos, 2,3 en Europa Occidental y 45 en el Japón (2). Afectando las partes expuestas al sol, el 75% de los pacientes debutan con manifestaciones entre los 6-9 meses de edad en el tipo E (3) La edad media para la aparición de tumores es de 9 años para aquellos de origen no-melanocíticos, mientras que es de 22 años para el melanoma (cit. por 1). Ambos sexos están igualmente afectados. Es llamativo que dentro de una misma familia tiene preferencia por uno de los géneros sexuales.

Los primeros signos es una muy acentuada sensibilidad a la exposición solar, y en aquellos que no la exhiben (*vide infra*), tienen una lentiginosis anormal, similar a las producidas por las pecas.

La piel tiene una neta apariencia senil prematura, *xerosis*, telangiectasias, con áreas hipo e hiperpigmentadas. En la evolución se reconocen tres etapas, que pueden manifestarse en forma superpuesta en algunos pacientes:

1. Etapa eritemato-pigmentaria,
2. Fase atrófica-*telangiectasia* y
3. Fase de proliferación cutánea tumoral.

Tienen un aumento de hasta 20 veces más en el desarrollo de tumores malignos extra-cutáneos, como por ejemplo de cerebro, riñones, pulmón, gastrointestinales. Los pacientes fumadores tienen un riesgo aumentado para padecer de cáncer de pulmón, en relación al resto de la población, ya que el cigarrillo tiene componentes con efectos mutagénicos similares a los de la radiación UV (cit. por 1).

Esta dermatosis expresa una heterogeneidad en las anomalías, revelando así diferentes formas con una variedad de efectos que, cuando se combinan pueden, colectivamente, sobrepasar los defectos de la reparación del DNA afectado por la luz ultravioleta (UV). Esta capacidad originó las figuras de grupos de complementación, vale decir, distintos subtipos de XP con distintos trastornos en la reparación del DNA.

Cada una de sus modalidades se caracteriza por las anomalías moleculares específicas responsables. Enumeraremos a estos tipos en la forma siguiente, presentando todas ellas un común denominador cual es la fotosensibilidad (Tomado de Black) (1):

Síndrome clínico	Algunas cualidades de los mismos
XP-B, CS,TTD	Idem al anterior
XP-C	<i>Poikiloderma</i> , lentigos, cáncer de piel
XP-D, TTD, COFS, CS	Idem anterior, neurodegeneración, tumores cerebrales
XP-E	<i>poikiloderma</i> , lentigos, cáncer de piel, neurodegeneración
XP-F, XFE	Síndrome progeroide
Anemia de Fanconi	Idem anterior, neurodegeneración, tumores cerebrales
XP-G	<i>Poikiloderma</i> , lentigos, cáncer de piel, neurodegeneración
Variante XP	Fotosensibilidad menor, <i>poikiloderma</i>
XP, CS, COFS	<i>Poikiloderma</i> , lentigos, cáncer de piel, neurodegeneración
CS	Retardo en el crecimiento y desarrollo neurológico, desórdenes oculares, envejecimiento precoz.
CS, COFS	Retardo crecimiento, alteraciones neurológicas severas, alteraciones de los ojos, envejecimiento precoz.
TTD	Pelo quebradizo, alteraciones intelectuales
TTD	No hay fotosensibilidad

Es oportuno aclarar que las aparentes repeticiones de los síndromes se deben a distintas identificaciones de los genes correspondientes.

De la clasificación anterior, podemos desglosar, un tanto esquemáticamente, la calidad de los distintos hallazgos mencionados.

De tal manera se pueden presentar signos:

. Neurodegenerativos: que ocurre en un 24% de los pacientes (cit. por 1) y están representados por pérdida de la funcionalidad intelectual, deterioro del estado neurológico, alteraciones del habla, pérdida de la audición, arreflexia, *ataxia*, neuropatía periférica, pérdida de la capacidad para caminar y hablar,

. Oculares: conjuntivitis, neo vascularización de la córnea, ojo seco, *ectropion*, melanoma, melanos conjuntival, cicatrices en la córnea, cataratas, rotura de la capa de Bowman, hamartoma del cuerpo ciliar, atrofia del nervio óptico, entre otras.

Históricamente el XP fue considerado “clásico” con las lesiones dermatológicas únicamente, mientras que el nombre de síndrome de De-Sanctis-Cacchione se aplicaba cuando las anomalías cutáneas estaban presentes junto a estados neurológicos degenerativos extremos (4). Esto último es ya casi obsoleto, entre otros argumentos, porque los trastornos neurológicos son de un amplio rango y variada severidad.

Etiología y patogenia: es un trastorno autosómico recesivo con 100% de penetrancia y puede resultar por mutaciones en cualquiera de los 8 genes que participan. El producto de 7 de ellos, los que van a del XP-A hasta el G, están involucrados en la reparación de los fotoproductos del DNA, por el proceso de reparación de la escisión de los nucleótidos, ya que estos pacientes no pueden defenderse de los procesos oxidativos, causados por liberación de radicales libres producidos por la luz UVA, por presentar una deficiencia en el sistema de las catalasas. El grupo de los genes que reconocen el daño del DNA corresponden a la vía de transcripción-acoplada a la reparación (XPA, XPC, ERCC1, GTF2h5) entre otros.

La causa de las modificaciones neurológicas no es bien entendida, ya que no están relacionados a la exposición a la luz UV.

Progresión tumoral: se ha estimado que estos pacientes tienen un riesgo potencial hasta 2000 veces mayor para desarrollar un melanoma y de casi 10.000 para hacerlo con carcinomas baso (CBC) y espinocelulares (CEC) en relación a la población general. Estas neoplasias son las más frecuentes, pudiendo estar ya presentes a los 8-10 años edad. La variedad predominante en el CBC es la nodular pigmentada.

En el espectro maligno que pueden desarrollarse incluimos al melanoma (M), queratoacantoma, angiomas, fibrosarcomas. En una niña de 13 años de edad con XP se desarrolló un fibroxantoma atípico (5).

Un evento peculiar en estos pacientes es que tanto los CBC como los CEC tienen peor pronóstico que los M. La mucosa oral puede participar asimismo con patologías malignas, con tumores ubicados en la punta de la lengua, entre otros.

Los cánceres subcutáneos en sitios expuestos a la luz solar, como por ejemplo, los senos nasales, son muy desafiantes ya que en algunos pacientes con complementación C y E no existe una reacción aguda a la exposición solar, denotando posibilidades muy catastróficas.

Se calcula asimismo un aumento en el desarrollo de malignidades de hasta veinte veces más que en la población general, incluyendo tumores de cerebro, tracto digestivo, riñones, pulmones (cit. por 6).

Llamativo es el paciente estudiado por Kuwamoto *et al* (7) en un paciente japonés de 62 años quien desarrolló 6 CBC, 1 CEC y 1 M en áreas fotoexpuestas, como así también un carcinoma atípico pulmonar.

Laboratorio: se detectan alteraciones en las respuestas inmunológicas mediadas por linfocitos T.

Un hallazgo interesante es que los cultivos de queratinocitos, melanocitos y fibroblastos provenientes de estos pacientes acusan alguna deficiencia en la reparación del DNA luego de la exposición a la luz UV.

Dermatoscopia: los hallazgos encontrados en los distintos tumores presentes en esta patología no difieren de los observados en otros de igual calidad pero fuera del contexto de esta genodermatosis (8).

Histopatología: vamos a observar con la microscopia, cambios no específicos en la piel de estos enfermos. Entre las manifestaciones histológicas podemos citar, de acuerdo a Calonje *et al* (9), atrofia de la epidermis con hiperqueratosis, daño solar, incontinencia de melanina, telangiectasias, queratosis solares. Los aspectos histológicos de los distintos tumores que pueden presentarse no difieren de aquellos otros que aparecen sin este contexto clínico especial.

Diagnósticos diferenciales: con todas las fotodermatosis y las de inestabilidad de reparación del DNA, entre las que podemos citar al síndrome de Cockayne, la porfiria eritropoyética, la urticaria solar, la erupción lumínica polimorfa, la *tricotiodistrofia*, el síndrome de Werner (*pangeria*), el síndrome nevoide de los CBC de Gorlin, el síndrome cerebro-óculo-facio-vertebral, etc., y por las pigmentaciones con el síndrome de Peutz-Jeghers, el complejo de Carney, el síndrome leopardo.

Tratamientos: lo fundamental es la protección física y química de la luz, debiéndose proteger del

sol y otras fuentes de radiación UV. Esto incluye desde medidas en la vestimenta, con las actuales prendas con protectores solares hasta el uso de anteojos para el sol y todas aquellas otras que dicte la racionalidad y el sentido común. Por ejemplo, cubrir las ventanas de aquellos lugares donde se encuentre el afectado (lugares de trabajo, el hogar, ventanas de los autos). No obstante nos sumamos a lo señalado por Ettinger *et al* (3) que “todo esto no significa cambiar el ritmo día-noche” de los pacientes.

Los fotoprotectores deben ser usados con regularidad y cronicidad. Como medidas profilácticas se preconiza el uso del 5-fluorouracilo y del imiquimod en forma tópica. La administración del primero de ellos en forma endovenosa es motivo de argumentaciones encontradas.

Se están utilizando inhibidores de los genes *BRAF* mutados, con especial atención a los efectos colaterales de estas drogas (10). Con la isotretinoína se observó una disminución de por lo menos dos tercios en el desarrollo de cánceres de piel. Cuando es administrada esporádicamente esta droga puede, sin embargo, causar la aparición en brotes, los que pueden ser abordados con intervenciones quirúrgicas sincronizadas. Las dosis recomendadas son altas 2,0 mg/kg/día, intermedia 1,0 mg/kg/día y bajas: 0,5 mg/kg/día (cit. por 10).

En algunos estudios se combinó esta medicación con imiquimod o fluorouracilo locales. Por supuesto que los retinoides orales están sujetos a todas las contra-indicaciones ya conocidas.

Como en una etapa promisoriosa se ha empleado una enzima, la endonucleasa V de bacteriófago 14, aplicadas en forma local, que actúa sobre los dímeros de la pirimidina, brindando una corrección, aunque temporaria, en los defectos de corrección del *DNA* alterado. Empero, los estudios clínicos están actualmente suspendidos. Con terapia fotodinámica han sido tratados algunos pacientes.

El vismodegib es un agente oral que actúa en el camino de señalización del *Hedgehog*, cuya alteración está demostrada en el CBC. Con este medicamento se trató un tumor de esa estirpe, ubicado en la punta de la nariz en un niño de 8 años de edad, con un XP, con resultados positivos hasta 21 meses de seguimiento (11).

La administración de vitamina D oral es sugerida en forma suplementaria.

Se debe enfatizar el enfoque psicológico del paciente y sus familiares como así también la participación de un equipo médico multidisciplinario.

Bibliografía

1. Black JO. Xeroderma Pigmentosum. *Head and Neck Pathol* (2016)10:139-44 DOI:10.1007/s12105-016-0707-8.
2. Kraemer KH, Lee MM, Scotto J, Xeroderma pigmentosum: Cutaneous, ocular, and neurological abnormalities in 830 published cases. *Arch Dermatol* 1987;123(2):241-50.
3. Ettinger M, Berneburg M. Lichtschutz bei Xeroderma pigmentosum. *Hautarzt* DOI 10-1007/s00105-017-3978-4.
4. Lehmann AR, McGibbon D, Stefanini M. Xeroderma pigmentosum. *Orphanet J Rare Dis* 2011, 6-70 doi; 10.1186/1750-1172-6-70.
5. Chappell AG, Chase EP, Chang B, Cunningham E, Mihm F, Calame A, Fudem G, Cunningham B. Atypical

Fibroxanthoma in a 13-Year-Old Guatemalan Girl with Xeroderma Pigmentosum. *Pediatr Dermatol* 2016 doi:10.1111/pde.12852.

6. Pérez Elizondo, AD, del Pino-Rojas GT, García-Hernández JF: Xeroderma pigmentoso. Breve revisión: de lo molecular a lo clínico. *Rev Argent Dermatol* 2014;95(1):23-8.
7. Kuwamoto K, Miyauchi-Hashimoto H, Isei T, Horio T. Xeroderma pigmentosum variant associated with multiple cancers. *Photodermatol Photoimmunol & Photomed* 1888;15(3-4):127-32.
8. Malvey J, Puig S, Martí-Laborda RM. Dermoscopy of skin lesions in two patients with xeroderma pigmentosum. *Br J Dermatol* 2005;152(2);271-8.
9. Calonje E, Brenn T, Lazar A, McKee PH. Tumors of the surface epithelium. En: E. Calonje, T.Brenn. A Lazar, PH McKee: *McKee's Pathology of the Skin*. Elsevier Saunders 2012 Vol 2 chap.t 24 pp. 1076-149.
10. Lambert WC, Lambert MW. Development of Effective Skin Cancer Treatment and Prevention in Xeroderma Pigmentosum. *Photochemistry and Photobiology* 2015;91(2):475-83.
11. Fife D, Laitinen BS, Myers DJ, Landsteiner PB. Vismodegib Therapy for Basal Cell Carcinoma in an 8-Year-Old Chinese Boy with Xeroderma Pigmentosum. *Pediatr Dermatol* 2017;3(2):163-5.

Sección 2

Preneoplasias facultativas

*La curiosidad intelectual es la negación de todos los dogmas
y la fuerza motriz del libre pensar
J. Ingenieros*

Cicatrices y úlceras

Antecedentes históricos: se considera que la primera asociación entre lesiones cicatriciales traumáticas, en estos casos térmicas, y el cáncer la efectuó Aurelius Cornelius Celsus en el siglo I a.C. El cirujano francés Jean-Nicholas Marjolin describió en el año 1828 y en el “*Dictionnaire de Médecine*” cuatro ejemplos de los cambios que surgían de las quemaduras (Q) antiguas, a las que denominó “*ulcère verruqueux*” aunque no mencionó los mismos como malignos. John Chamlers Da Costa fue quien propuso en 1903, la designación eponímica para describir la degeneración neoplásica de las cicatrices de la piel (cit. por 1,2). La malignización de una úlcera benigna, es este caso *post-quemadura* por ácidos, la efectúa prioritariamente, Dupuytren en el año 1839 (cit. por 3).

Sinonimia: úlcera de Marjolin (UM) para las que asientan en cicatrices de Q previas.

Clínica y evolución natural: aparentemente las Q son más frecuentes en las mujeres, pero en el sexo masculino se producen tres veces más la aparición de una complicación maligna sobre las mismas. Estas Q pueden ser por llamas, eléctricas, químicas, de contacto, por escaldaduras por líquidos. Aproximadamente el 5% de los injurias ocupacionales son por Q. Las de origen térmicas representan el 80% del total de las Q (3). Se ha estimado que existen más de 25.000 diferentes sustancias químicas que pueden ocasionar daño tisular (cit. por 4).

Recientemente se han reportado dos casos de quemaduras térmicas en el uso industrial de pegamentos con cianoacrilatos domésticos, no medicinales, en fábricas de algodón, en combinación con alcalinos débiles, que origina la polimerización del pegamento y la producción de una reacción exotérmica (5).

Precedidas habitualmente por el *erythema ab igne*, lesiones eritema-violáceas, circinadas y más tarde con lesiones queratósicas, algunas queratosis térmicas responden originariamente a la exposición a la R infrarroja. Forman parte de distintas culturas y costumbres. Podemos citar a los llamados cáncer *Kangri* de Cachemira, el cáncer *Kang* (de la China y Tíbet), el cáncer *Kairo* (*kairo*: caja de hojalata) del Japón, las que, como el de las estufas en Irlanda (y en cualquier otro lugar del mundo) se producen por el contacto reiterado de la superficie cutánea con esas fuentes variadas de calor. Las “famosas” bolsas y botellas de agua caliente pueden producir esta dermatosis por su uso continuo y prolongado. Asientan, por ende, en lugares donde se exponen para combatir el frío. Tras años de hacerlo, pueden aparecer queratosis y, a posteriori, carcinomas espinocelulares (CEC). Menos frecuente es la combinación de este eritema con queratosis y cuernos cutáneos, como lo observado en un paciente de la India (6). Como una curiosidad “moderna” consignamos que este cuadro ha sido señalado últimamente por el uso de computadoras portátiles y por teléfonos celulares (Ver capítulo *Erythema ab igne* en este libro).

Las Q químicas conllevan a un daño irreversible de tejidos, con necrosis. En su mayoría se originan como resultado de una exposición accidental laboral. Entre las sustancias etiológicas podemos citar al ácido clorhídrico, el ácido hidrobromico, el nítrico, fluorhídrico, sulfúrico. Los signos y síntomas que se derivan de esta acción aparecen a los pocos minutos de la exposición e incluyen al eritema, dolor, sensación de quemazón o picazón seguidos de la aparición de ampollas, úlceras y zonas de necrosis rodeadas de enrojecimiento (7). Algunos agentes químicos como el ácido fluorhídrico y las mostazas nitrogenadas pueden originar reacciones más tardías, horas o 1 día luego del accidente. Dependiendo de la profundidad del tejido afectado se clasifican en:

- Q superficiales de grosor parcial
- Q profundas de grosor parcial
- Q de grosor total.

El aspecto clínico de la UM, es decir de una transformación maligna de una cicatriz debida a una Q anterior, es de una lesión crónica, sin tendencia a la cicatrización, con sus bordes infiltrados, indurados y sobre-elevados. En otras ocasiones, las menos, puede exhibir un aspecto exofítico, granulomatoso. Asienta predominantemente en miembros inferiores aunque existen reportes de localizaciones tan infrecuentes como la nariz y el cuero cabelludo.

Se han descrito dos formas de la UM, que varían por el intervalo que separa el momento de la exposición y la instalación de la neoplasia. La aguda es aquella que tiene menos de 5 años y crónica si lo es mayor de ese tiempo, mientras que otros autores la clasifican en aguda si el período de latencia es entre 4 a 12 meses, y de 1 a 75 años en caso de tratarse de una variedad crónica (cit. por 1).

El tiempo observado para esta transformación en casos de cicatrices por Q y osteomielitis es de 30 años, mientras que para las secundarias a sitios de presión es de 20 (cit. por 8). Otros autores lo sitúan en un promedio de 43 años, con un rango que abarca desde los 10 a 70 años (9,10). Sin embargo, en otro estudio de 51 pacientes el período de existencia de la ulceración previo al desarrollo carcinomatoso fue de 13,42 años para el escamoso y 2,47 años para el melanoma (M) con una predominancia del sexo femenino (11).

En un estudio reciente efectuado en Bangladesh, se examinaron 140 pacientes con úlceras crónicas por Q, de los cuales el 32,85% (46 enfermos) presentaban una lesión maligna. El resto correspondió a hiperplasia *seudo*-epiteliomatosa, a la verruga plantar y otros inespecíficos (12).

Una de las de mayor tamaño de las UM, según la bibliografía al respecto, es la ubicada en la espalda de un hombre de 40 años, con antecedentes de una Q al año de edad. La misma medía 43 x 23-28 cm (alrededor de 1.120 cm²). En varias biopsias se demostró la existencia de un carcinoma espinocelular (CEC) pero el paciente no presentaba adenopatías (13). Otro evento detectado fue el de las metástasis en tránsito, muy ocasional presentación en la evolución de un CEC, y, en nuestro tema, descritas en un enfermo con una osteomielitis del dedo del pie, quien desarrolló en 6 años, una UM, y un posterior espinocelular, que lo llevó al óbito en dos meses (11).

De acuerdo a una publicación de Voisard *et al* (14), una de cada 300 úlceras de pierna es un carcinoma. La misma se debe sospechar cuando no existen evidencias de etiología vascular, el aspecto rojo, granuloso de la úlcera con bordes duros y su desarrollo sobre una cicatriz. Una paciente de 71 años de edad, con una úlcera “en manguito” de miembro inferior izquierdo y de 30 años de evolución presentó compromiso del hueso subyacente por el CEC desarrollado en aquella dermatosis (15). En el estudio de Kerr-Valentic *et al* (16) en 443 pacientes de la literatura, encontraron que las úlceras venosas por estasis representan la tercera causa más reportada, con el 6,3% de los casos. Para Combemale *et al* (17) en 80 pacientes con las úlceras y 85 tumores, el origen de las primeras fue venoso y el 98% de las neoplasias encontradas correspondió al CEC; cinco de las neoformaciones fueron bilaterales. En 10.913 pacientes con diagnóstico de úlceras venosas provenientes de un registro sueco se encontraron 33 casos de cánceres cutáneos no-M, 17 de ellos CEC (18).

Distintas patologías pueden observarse a partir de distintas etiologías de cicatrices y ulceraciones, siendo las Q tal vez la más frecuente de las mismas y que son denominadas “clásicamente” como UM, seguidas por las de origen venoso y las osteomielitis crónicas fistulizadas. En un estu-

dio efectuado en la Clínica Mayo se analizaron alrededor de 4000 casos de osteomielitis crónica y se encontró un 23% de lesiones malignas (cit. por 19). También podemos observar transformación maligna en otras entidades tales como hidradenitis supurativa, *sinus* pilonidales, fístulas urinarias crónicas, úlceras por decúbito.

Entidades no tumorales que pueden surgir sobre cicatrices y úlceras incluyen lepra (cit. 10), leishmaniasis (20), el *lupus* eritematoso discoide (21), *liquen* esclero-atrófico (22), molusco contagioso, interpretado como respuesta *isotópica* de Wolf (23), cicatriz por extravasación de quimioterápicos (2), en *liquen* penfigoide (24), *necrobiosis* lipoídica (25), calcinosis cutánea distrófica con eliminación transepidérmica de calcio (cit. por 26), *lupus* vulgar (27), pénfigo, (28), cicatriz de una gangrena de Fournier (29), granuloma anular (y simulando una sarcoidosis) (30).

Una dermatosis “reciente”, la hipoqueratosis palmar-plantar, descrita en el año 2002 por Pérez *et al* (30) también fue observada sobre una cicatriz de Q (31).

Sobre un muñón de amputación se comunicó asimismo, la aparición de una UM (32). Una dermatosis pustular erosiva del casco se desarrolló luego de una Q debida a procedimientos de decoloración del pelo (33). Dentro de estas “curiosidades” citemos, por último aquellas producidas por contacto con diantronas, laxativos derivados de los senósidos. Se trata de extractos farmacéuticos de plantas del género *Senna*, que cuando son eliminados pueden causar lesiones por contacto en la región perianal. Se conocen desde hace unos 3.000 años este tipo de Q causadas por una variedad de plantas y sustancias, que cubren un espectro clínico que van de la sequedad, lesiones eritematosas hasta Q cáusticas agudas (34).

Etiología y patogenia: mencionemos a las Q como por ejemplo aquellas industriales sustanciadas por soldaduras o contacto con fragmentos metálicos calientes. En estas zonas de carácter agudas, como así también en las más superficiales se puede desarrollar un tumor, electivamente, un carcinoma basocelular (CBC) (cit. por 35).

Las Q antiguas constituyen el mayor contingente de pacientes con la UM, seguidos por puntos de abocamiento de una osteomielitis. Por otra parte se han comunicado pacientes excepcionales, con una úlcera consecutiva a traumas cerrados en áreas de Q, que alcanzaron el hueso y la duramadre (36) y en otro caso, además de las anteriores, al cerebro, sobre una Q de 57 años de antigüedad (37).

Ya citamos anteriormente Q con el uso de cianoacrilatos, originada por la polimerización del mismo y la producción de una condición de alta temperatura. (5).

Los criterios de Ewing (cit. por 38) demarcan las características que debe tener un carcinoma primario que asienta en una cicatriz de Q. Los mismos son:

1. Evidencia incontrovertible de Q (cicatriz de Q)
2. La Q debe ser lo suficientemente severa para destruir el tejido profundo
3. El cáncer se debe originar dentro de los límites de la cicatriz
4. La piel tendría que haber sido normal antes de la Q
5. La variedad histológica del cáncer debe ser comparable con el tipo de tejido del área quemada (CEC o CBC).
6. Debe existir un período de latencia entre la Q y el desarrollo del carcinoma.

Distintos argumentos se esgrimen para tratar de comprender esta secuencia. La disminución de la vigilancia inmunológica *in situ* es uno de ellos. Un infiltrado linfocitario alrededor de los tumores sugeriría mejor pronóstico dada la representación que los mismos tienen en mecanismos defensivos. Las mutaciones del gen Fas en las zonas de función apoptótica, anormalidades en el p53, la herencia a juzgar por la asociación entre el HLA DR4 y un cáncer, sustentarían aún más aquella interpretación (cit. por 39). Se ha postulado, por otra parte, la presencia de toxinas derivadas por las escaras de Q, a través de *autolisis* y *heterólisis*.

La expresión de las metaloproteinasas MMP-7, MMP-2 y MMP-13 en heridas crónicas serían de ayuda para distinguir al CEC de las heridas no malignas. Igualmente la pérdida de la MMP-19 y p16 del epitelio contribuyen a diferenciar un CEC bien diferenciado de heridas crónicas no-oncológicas (40).

Son interesantes las acotaciones que efectúan Caccavale *et al* (41), a raíz de la publicación de Kumar *et al* (24) sobre la instalación del *liquen* penfigoide en sitios de cicatrices. Esos autores lo asimilan al concepto de distrito cutáneo de inmuno-compromiso, para referirse a una desregulación cutánea inmunológica loco-regional debido a un obstáculo en el normal tránsito de células inmuno-competentes a través de los canales linfáticos y/o interferencia con las señales que, neuropéptidos y neurotransmisores, envían a los receptores de las membranas celulares de células inmuno-competentes.

A su vez y de acuerdo a clasificaciones recientes, colocan a este cuadro como de respuesta *isocartopica*, vale decir de una condición clínica que no ha sido definida previamente. Para su mejor definición remitimos al lector al *Addendum* que figura al final del presente capítulo.

Otras etiologías de este tipo son tratadas en el capítulo de Queratosis reaccionales de este libro.

Progresión tumoral: la degeneración maligna de una lesión *post* quemadura es una eventualidad inevitable, afectando al menos al 0,77 al 2,0%, mientras que las mismas contribuyen en un 2% a todos los CEC y al 0.03% de los CBC (cit. por 3).

La ocurrencia tumoral puede ser aguda, cuando sucede en forma temprana, menos de 1 año de la injuria térmica, y crónica cuando lo hace después de ese mismo lapso. La mayoría de los carcinomas desarrollados en cicatrices de Q se presentan después de 30 años de ocurrida la misma (42). Las variaciones varían entre 6 semanas hasta 70 años, según lo refieren Saaig *et al* (3).

La forma aguda está generalmente asociada a cicatrices superficiales por quemaduras y la histología suele ser CBC.

Aproximadamente el 2% de las cicatrices secundarias a Q sufren una transformación a un proceso maligno (cit. por 1, 36). En un 75 al 96% de los casos corresponden CEC, mientras que con cifras que varían entre el 1 al 25% corresponden al segundo lugar con los CBC. En frecuencia le siguen los M (39). El CEC desarrollado en la UM es considerado altamente agresivo y con rápida producción de metástasis. Resulta curiosa la aparición de un CEC de escroto y en una inocente cicatriz, bien reconstituida, resultado de una biopsia de testículo efectuada 30 años antes (43).

Esta neoplasia así constituida tiene peor pronóstico que los CEC “habituales” (44). A pesar de los esfuerzos, la mortalidad general en estos pacientes se ha reportado ser el 21% (3).

Se han descrito, de este modo, distintos tipos de patologías tumorales, entre las que podemos mencionar al CEC, CBC, M (11,12-18,38,41,44,47,48), liposarcoma pleomórfico (48), sarcoma (cit. por 2), carcinosarcoma (cit. por 1), tumor de células gigantes de tejidos blandos (49), poroma ecri-

no (50), adenocarcinoma (51), linfoma (52).

Al histiocitoma fibroso maligno también se lo diagnosticó sobre cicatrices de cirugías previas en varias ocasiones (53). Este tumor ocurrió en el paciente de Lille *et al* (8) sobre una cicatriz de toracotomía. El paciente descrito por Alconchel *et al* (54) puede ser calificado como excepcional, ya que presentó, sobre una cicatriz de Q, un CEC, un M y un histiocitoma fibroso maligno, sin desarrollarlos, *a posteriori*, en otra parte de su tegumento. También existió sobre lugares de previa vacunación antivariólica (55) y en el sitio de una artroscopia (cit. por 56).

Asimismo se observó la presencia del dermatofibrosarcoma protuberans después de aquella última inmunización mencionada (57), de la BCG (58,59), y sobre la cicatriz ocasionada por la extirpación de un *nevus* melanocítico (56,61). En una axila y posterior a una Q, también se registró aquella malignidad (60). Rescatemos lo sucedido en un paciente de 32 años de edad, con una lesión de crecimiento rápido en la zona deltoidea izquierda, donde había recibido vacunaciones para la fiebre amarilla, tétanos y peste (61).

Del M y de acuerdo a Quintos-Ramírez y col (38) se han descrito hasta el año 2013, 29 casos en la bibliografía médica. En un paciente se presentó un M nodular y un CEC sobre una cicatriz de Q (aceite caliente) con un período de latencia de 40 años, y de estos dos juntos y además con un fibrohistiocitoma (1). Igualmente llamativo es la comunicación sobre múltiples M y CEC en una misma lesión cicatricial producto de una anterior Q (62). Su existencia se observó asimismo sobre una úlcera crónica por presión (cit. por 41).

Se han publicado la presencia de M múltiples acaecidos en distintas cicatrices de Q en un mismo enfermo (63) y hasta en tiempos distintos (64). Otro paciente, anecdótico pero muy inusual, fue aquel quien sobre una cicatriz de Q de la cara acaecida 30 años antes se le extirpó un CEC y, posteriormente y en el mismo lugar un M (65). En otra cicatriz por Q se relató la aparición de estas dos patologías asociadas, es decir M y CEC (66).

En el 32% de estos pacientes el tumor se desarrolló en los tratados previamente con injertos, evento que no observó en casos de CEC (41).

Otras particularidades las ofrecen los casos presentados de queratoacantomas instalados en forma sincrónica sobre una cicatriz de Q y sobre el sitio donante de piel para el injerto, poco después de la injuria térmica recibida (67), y la que lo fue sobre una cicatriz excisional quirúrgica (68). La variedad del queratoacantoma marginado y centrífugo existió sobre una antigua cicatriz por injuria (69). Es llamativa la publicación de Vergara *et al* (70) al relatar un paciente que presentó queratoacantomas múltiples y recidivantes en los bordes de un injerto *post-cirugía* y radioterapia.

En zonas tratadas previamente con crioterapia, para el tratamiento de queratosis solares y para un prurigo nodular se observó el establecimiento de queratoacantomas (71,72).

También en zonas de cirugía previa se observaron 2 casos de tumor de células gigantes de tejidos blandos (49).

Sobre una cicatriz de *lupus* vulgar se reportó la aparición de un M y de un CEC simultáneamente (73) y sobre otra, producida por una leishmaniasis se constituyó también este último tumor (20).

Se han observado en dos casos la presencia, dentro del marco del eritema *ab igne*, de un CEC junto a un carcinoma de Merkel (74,75) y en otro paciente un linfoma de la zona marginal (76).

Es original la observación sobre la aparición de una metástasis de adenocarcinoma de pulmón

sobre una cicatriz de quemadura de tres meses de antigüedad (51).

Otros casos excepcionales se han manifestado como la instalación de un CEC sobre un sitio donante de piel para injerto (77) o en el cuero cabelludo en el lugar de previa existencia de un herpes zoster (78).

Otro paciente con tumores múltiples asociados fue comunicado en el año 2009, portador de un lentigo maligno melanoma, un fibroxantoma atípico y un CEC en una quemadura térmica que fue tratada con injertos de piel (79).

En un examen estadístico de la literatura entre 1930 y 2004 se encontraron 412 casos provenientes de 146 artículos médicos y de 28 series que generaron 766 casos, es decir un total de 1178 pacientes. El porcentaje de los distintos tumores fue el siguiente (39):

• CEC.....	71%
• CBC.....	12%
• M.....	6%
• Sarcomas.....	5%

- histiocitoma fibroso maligno: 8 casos
- fibrosarcoma:..... 3 casos
- liposarcoma:..... 2 casos
- dermatofibrosarcoma protuberans:..... 2 casos
- schwannoma maligno: 1 caso
- leiomiosarcoma:..... 1 caso
- angiosarcoma:..... 1 caso
- sarcoma osteogénico:..... 1 caso
- inespecíficos: 1 caso

También citan una importante lista de distintas neoplasias presentes en cicatrices anteriores como el carcinoma triquilemal, adenocarcinoma de pulmón metastásico, carcinoma de mama metastásico, carcinoma verrugoso, meningioma, neurotequeoma, queratoacantoma, siringofibroadenoma ecrino, fibroxantoma. En este estudio el 4,6% de los tumores tuvieron una latencia menor de 1 año.

Sitios de vacunaciones: en aquellos lugares donde se aplicaron vacunaciones existe la posibilidad de desarrollar, con el tiempo, alguna lesión neoplásica, conocimiento éste ya de larga data.

De este modo y en cicatrices antivariólicas se han reportado CBC (80), histiocitoma fibroso maligno (81), epitelioma intraepidérmico de Jadassohn (82).

Según una serie de 54 casos reportado por Kulwin (83) de ellos fueron CBC, 9 CEC y 13 M. Sobre una cicatriz por una reciente inmunización para la tifoidea, paratifoidea y tétanos, un hombre de 35 años desarrolló, asimismo, un M (84).

Nosotros observamos la presencia de un dermatomiofibroma sobre una antigua cicatriz de BCG .

Los porcentajes de metástasis ganglionares en casos de UM es del 27,5% (17), del 34,6 al 36% (cit. por

1), del 30,23% en los ganglios regionales y del 11,63% a distancia (12), mientras que para otros autores es del 58%, discrepancias que se debería a que las primeras no consideran a las presentes en cerebro, hígado, pulmón, riñón y ganglios a distancia (17). Los tumores de cabeza, cuello y extremidades superiores tienen una evolución mejor que los ubicados en tronco y miembros inferiores, ofreciendo ésta última localización la fuente más común de las metástasis.

Laboratorio: no existen modificaciones *per se*. Se ha utilizado el PET/TC y con buenos resultados para investigar la profundidad de la invasión tumoral y diferenciarla así de ulceraciones inflamatorias crónicas (47).

Histopatología: el *erythema ab igne* presenta una marcada atipia de las células de la epidermis, con atrofia del cuerpo de Malpighi y vasodilatación. En algunas circunstancias exhiben, a su vez, *ne-crosis* de queratinocitos y degeneración vacuolar de la basal, en el contexto de un *erythema bulloso*.

Los estudios histológicos de las queratosis térmicas no varían especialmente de las queratosis solares, al igual que las opciones de tratamiento. En el trabajo publicado por Sood *et al* (6) se dice que, en la histología de esta dermatosis, una gemación desde la capa basal, significa un estado de transición al espinocelular, circunstancia también relatada para la queratosis solar.

Los aspectos microscópicos de los tumores que se generan sobre estas cicatrices no difieren de los que presentan en forma independiente.

Diagnósticos diferenciales: con distintos tipos de lesiones granulomatosas que, eventualmente, pueden producirse en estas Q. Obviamente la histología es definitiva.

Tratamientos: las queratosis acreditan un tratamiento similar a las solares. La cirugía para las úlceras y lesiones tumorales es, claro está, el procedimiento inicial y de elección, con márgenes entre 2 a 4 cm. (85). De acuerdo al tamaño de los mismos se deberán hacer técnicas especiales, como, por ejemplo los injertos o los colgajos fascio-cutáneo.

Dado que el 30-54% de las metástasis ganglionares de los CEC de estas ulceraciones no son palpables, algunos autores aconsejan la disección de los mismos, mientras que otros priorizan el uso del ganglio centinela. La existencia de una linfadenopatía regional disminuye en un 35% el pronóstico de supervivencia (cit. por 53). La radioterapia no presenta evidencias como tratamiento de primera línea, incluyendo a su vez la posibilidad que sea carcinogénico (16). Existe una publicación sobre la efectividad del láser de CO₂ en el tratamiento de una UM (86). Una buena respuesta del M sobre una cicatriz de *lupus vulgar* se reportó con el uso local durante tres años de ácido azelaico (87).

Bibliografía

1. García-Morales I, Pérez-Gil A, Camacho F. Úlcera de Marjolin: carcinoma sobre cicatriz por quemadura. *Actas Dermosifiliogr* 2006;97(8):529-32.
2. Rodríguez-Vázquez M, García-Arpa M, García-Rojo M, Azaña Defez JM, de la Calle PC, Romero-Aguilera G. Úlcera de Marjolin tras extravasación de quimioterápico. *Piel* 2008;23(8):405-6.
3. Saaq M, Ashraf B. Marjolin's ulcers in the post-burned lesions and scars. *World J Clin Cases* 2014;2(10):507-14.
4. Wallingford SC, Olsen CM, Plasmeijer E, Green AC. Skin Cancer Arising in Scars: A Systematic Review. *Dermatol Surg* 2011;37(9):1239-44.

5. Brandt CP, Fratianne RB. Diagnosis and management of common industrial burns. *Dermatol Clinics* 1994;12(3):469-75.
6. Eyth CP, Echlin K, Jones I. Cyanoacrylate Burn Injuries: Two unusual Cases and Review of the Literature. *Wounds* 2016; 28(12):E53-E59).
7. Sood A, Sharma S, Khanna N. Cutaneous horn and thermal keratosis in *erythema ab igne*. *Indian J Dermatol Venereol Leprol* 2002;68(4):237-8.
8. Mateeva V, Angelova-Fisher I. Dermatitis de contacto irritativa. En: H. Maibach, G, Honari: *Dermatosis ambientales* Elsevier Ámsterdam-Toronto 2014, cap. 2, pp.11-25.
9. Lille S, Schnur P. Malignant fibrous histiocytoma arising in a thoracotomy scar. *Ann Plast Surg* 2000;45(1):74-7.
10. Bauer T, David T, Rimareix F, Lortat-Jacob A. Ulcère de Marjolin sur ostéite chronique. *Rev Chir Orthop Traumat* 2007;93(1):63-71.
11. Altunay I, Cerman AA, Sakiz D, Ates B. Marjolin's Ulcer Presenting with in-Transit Metastases: A Case Report and Literature Review. *Ann Dermatol* 2015;27(4):442-5.
12. Shen R, Zhang J, Zhang F, Du Y, Liang W, Xu L, Du X, Chen P, Chen X, Clinical characteristics and therapeutic analysis of 51 patients with Marjolin's ulcers. *Exp Ther Med* 2015;10(4):1364-74.
13. Das KK, Chakaraborty A, Rahman A, Khandkar S. Incidences of malignancy in chronic burn scar ulcers: Experience from Bangladesh. *Burns* 2015;41(6):1315-21.
14. Saraiya HA. A very large Marjolin's ulcer on back without lymph node metastasis. *Indian J Plast Surg* 2013;46(1):156-8.
15. Voisard J-J, Lazareth I, Baviera E, Priollet P. Ulcères de jambe et cancer. Á propos de 6 observations. *J Mal Vasc* 2001;26(2):85-91.
16. Arzac Ulla IR, Fiorentini G, Ortiz S, Carabajal E. Úlcera de Marjolin con compromiso óseo. Reporte de un caso. *Rev Asoc Argent Ortop Traumatol* 2015;80(2):129-33.
17. Kerr-Valentic MA, Samimi K, Rohlen BH, Agarwal JP, Rockwell WB. Marjolin's Ulcer: Modern Analysis of an Ancient Problem. *Plast Reconstr Surg* 2009;123(1):184-91.
18. Combemale P, Bousquet M, Kanitakis J, Bernard P. Malignant transformation of leg ulcers: a retrospective study of 85 cases. *J Eur Acad Dermatol Venereol* 2007;21(7):935-41.
19. Baldursson B, Sigurgeirsson B, Lindelöf B. Venous leg ulcers and squamous cell carcinoma: a large-scale epidemiological study. *Br J Dermatol* 1995;133(4):571-4.
20. Caruso G, Gerace E, Lorusso V, Cultrera R, Moretti L, Massan L. Squamous cell carcinoma in chronic osteomyelitis: a case report and review of the literature. *J Med Case Rep* 2016;10:215. doi: 10.1186/s13256-016-1002-8
21. Friedman R, Hanson S, Goldberg LH. Squamous cell carcinoma arising in a Leishmania scar. *Dermatol Surg* 2003;29(11):1148-9.
22. Donaldson M, Weigand D. Discoid lupus erythematosus in a burn scar. *South Med J* 1983;76(4):534-6.
23. Meffert JJ, Grimwood RE. Lichen sclerosus et atrophicus appearing in an old burn scar. *J Am Acad Dermatol* 1994;31(4):671-3.
24. Karakas (con una colita en la s) M, Durdu M, Özbilen A. Molluscum contagiosum on region of burned skin: Wolf's isotopic response. *J Eur Acad Dermatol Venereol* 2006;20(8):1014-5.

25. Kumar P, Savant SS, Das A, Hassan S, Deb Barman P. Lichen Planus Pemphigoides Presenting Preferentially Over Preexisting Scars: A Rare Instance of Isotopic Phenomenon. *Indian J Dermatol* 2015;60(6):596-9.
26. Acebo E, Gardeazábal J, Marcellán M, Lasa O, Burgos JJ, Díaz-Pérez JL. Necrobiosis lipóidica sobre cicatriz de apendicectomía en una paciente con morfea de mama. *Actas Dermosifiliogr* 2006;97(1):52-5.
27. Pastor-Jané L, Raventón-Estelle A, Turégano-Fuentes P. Calcinosis cutánea distrófica sobre cicatriz de quemadura antigua con eliminación transepidérmica de calcio. *Piel* 2008;23(9):482-5.
28. Sàbat M, Ribera M, Casanova JM, Bielsa I, Fuente J, Ferrándiz C. Carcinoma epidermoide sobre lupus vulgar. *Actas Dermosifiliogr* 2003;94(9):616-9.
29. Fazelli MS, Lebaschi AH, Hajirostam M, Keramats MR. Marjolin's ulcer: clinical and pathologic features of 83 cases and review of literature. *Med J Islam Repub Iran* 2013;27(4):215-24.
30. Chintamani, Shankar M, Singhal V, Sing JP, Bansal A, Saxena S. Squamous cell carcinoma developing in the scar of Fournier's gangrene- Case report. *BMC Cancer* 2004;4:16. DOI:10.1186/1471-2407-4-16.
31. Shibayama A, Sugita K, Fujiwara Y, Goto H, Shiomi T, Yoshida Y, Yamamoto O. Granuloma annulare can occur on a scar, mimicking sarcoidosis. *Clin Exp Dermatol* DOI; 10.1111/ced.13210.
32. Pérez A, Rütten A, Gold R, Urbina F, Misad C, Izquierdo MJ, Requena C, Aliaga A, Kutzner H, Requena L. Circumscribed palmar or plantar hypokeratosis: a distinctive epidermal malformation of the palms or soles. *J Am Acad Dermatol* 2002;47(1):21-7.
33. Riveiro-Falkenbach E, Rodríguez-Peralto JL. Circumscribed palmar hypokeratosis associated a burn scar. *Am J Dermatopathol* 2013;35(2):246-7.
34. Bloemsma GC, Lapid O. Marjolin's ulcer in an amputation stump. *J Burn Care Res* 2008; 29(6): 100.
35. 30 Pernet C, Bessis D, Dereure O, Raison-Peyron N. *Clin Exp Dermatol* 2016 Nov 15. doi: 10.1111/ced.12970 (Epub ahead of print).
36. Cogley K, Echevarria A, Correa C, De la Torre-Mondragón L. Contact Burns with Blister Formation in Children Treated with Sennosides. *Pediatr Dermatol* 2017;34(2):e85-e88.
37. Barrera R, Pozo C, Iribarren B, Beltrán M, Barría C, Mora R. Úlcera de Marjolin en cicatriz de quemadura: Manejo quirúrgico. *Rev Chil Cir* 2009;62(2):176-80.
38. Onah II, Okwer B, Onuigba WI. Penetrating scalp Marjolin's ulcer involving bone and dura mater in a Nigerian hospital: case report and literature review. *Burns* 2010;36(4):e39-43.
39. Sengul G, Hahi-Kadioglu H. Penetrating Marjolin's ulcer of scalp involving bone, dura mater and brain caused by blunt trauma to the burned area. *Neurocirugia (Astur)* 2009;29(5):474-7.
40. Quintos Ramírez AI, Pulido Díaz N, Quintal Ramírez M de J, López Ibarra MM. Melanoma nodular y carcinoma epidermoide en cicatrices de quemaduras. *Dermatología Cosmética, Médica y Quirúrgica* 2013;11(2):117-20.
41. Kowal-Vern A, Croswell BK. Burn scar neoplasms: A literature review and statistical analysis. *Burns* 2005;31(4):403-13.
42. Impola U, Jeskanen L, Ravanti L, Syrjänen S, Baldursson B, Kähäri VM, Saarialho-Kere U. Expression of matrix metalloproteinase (MMP)-7 and MMP13 and loss of MMP-19 and p16 are associated with malignant progression in chronic wounds. *Br J Dermatol* 2005;152(4):72-6.
43. Caccavale S, La Motgana M, Caccavale T. Isoscirtopic Response: Another Facet of the Immunocompromised Cutaneous District. *Indian J Dermatol* 2016;61(2):219-20.

44. Kikuchi N, Nashida T, Kurokawa M, Setoyama M, Kisanuki A. Three Cases of Malignant Melanoma Arising on Burn Scars. *J Dermatol* 2003;30(8):617-24.
45. Kotwal S, Madaan S, Prescott S, Chilka S, Whelan P. Unusual squamous cell carcinoma of the scrotum arising from a well, innocuous scar of infertility procedure: a case report. *Ann R Coll Surg Engl* 2007;89(5):W17:-9.
46. Giblin T, Pickrell K, Pitts W, Armstrong D. Malignant Degeneration in Burn Scars: Marjolin's Ulcer. *Ann Surg* 1965;162(2):291-7.
47. Ribero S, Grassi M, Caliendo V, Lauro D, Macripó G. Melanoma arising on a scar 10 years after a burn: management and review of the literature. *Ann Plast Surg* 2012;69(1):27-29.
48. Jellouli-Elloumi A, Kochbati L, Dhraief S, Ben Romdhane K, Maalej M. Cancers sur cicatrice de brûlure: 62 cas. *Ann Dermatol Venereol* 2003;1130(4):413-6.
49. Ko Y, Han YM, Hwang HS, Kang IW, Hwang DH, Lee ES, Lee GK. Role of 18F-PET/CT in the diagnosis of clinically suspected Marjolin ulcer. *AJR Am J Roentgenol* 2012;199(6):1375-9.
50. Nishimalo S, Matsushita K, Matsumoto K, Adaché S. A rare case of burn scar malignancy. *Burns* 22(6):497-9.
51. Grabellus F, Sheu SY, Schmidt B, von Winterfeld F, Schoenfeld B, Taeger G, Hillen U, W. Schmid KW. Riesenzelltumoren des Weichgewebes (mit niedrig-malignem Potenzial) in Operationsnarben. *Der Pathologe* 2009;30 (5):401-6.
52. Wakamatsu J, Yamamoto T, Minemura T, Tsuboi R. The occurrence of eccrine poroma on a burn site. *J Eur Acad Dermatol Venereol* 2007;21(8):1128-9.
53. Balakrishnan C, Neerily MJ, Prasad JK, Wilson RF. Metastatic adenocarcinoma in a recent burn scar. *Burns* 1994;20(4):371-2.
54. Morioka T, Tashima T, Nishio S, Nishie E, Fukui M, Okamura T. Malignant lymphoma of the scalp at the site of a previous blunt trauma: report of two cases. *Surg Neurol* 1994;42(2):117-20.
55. Inoshita T, Youngberg GA. Malignant fibrous histiocytoma arising in previous surgical sites. *Cancer* 1984;53(1):176-83.
56. Alconchel MD, Olivares C, Álvarez R. Squamous cell carcinoma, malignant melanoma and malignant fibrous histiocytoma arising on burn scars. *Br J Dermatol* 1997;137(5):793-8.
57. Slater DN, Parsons MA, Fussey IV. Malignant fibrous histiocytoma arising in a smallpox vaccination scar. *Br J Dermatol* 1981;105(2):215-7.
58. Conejero R, Rivera I, Ara M, Carapeto, EJ. Histiocitoma fibroso maligno sobre cicatriz tras extirpación de un *nevus* melanocítico. *Actas Dermosifiliogr* 2011;102(8):642-4.
59. Green JJ, Heymann WR. Dermatofibrosarcoma protuberans occurring in a smallpox vaccination scar. *J Am Acad Dermatol* 2003;48(5 Suppl):S54-S55.
60. Lloyd M, Lyons I, Deodhar A, Fleming AS. Dermatofibrosarcoma protuberans arising in a bacillus Calmette-Guerin vaccination scar. *Eur J Plast Surg* 2009;32(1):37-8.
61. McLelland J, Chu T. Dermatofibrosarcoma protuberans arising in a BCG vaccination scar. *Arch Dermatol* 1988;124(4):496-7.
62. Tanaka A, Hatoko M, Tada H, Kuwahara M, Lioka H, Nitsuma K. Dermatofibrosarcoma protuberans arising from a burn scar of the axilla. *Ann Plast Surg* 2004;52(4):423-5.
63. Morman MR, Lin R-Y, Petrozzi JW. Dermatofibrosarcoma Protuberans Arising in a Site of Multiple

- Immunizations. Arch Dermatol 1979;115(12):1453.
64. Ikeda I, Kageshita T, Ono T. Multiple malignant melanoma and squamous-cell carcinoma in a burn scar. Dermatology 1995;191(4):328-32.
 65. Hwang K, Han JY, Lee SJ. Multiple malignant melanomas at different burn scar areas: a case report. Dermatol Surg 2004;30(4 Pt 1):562-5.
 66. Atzeni M, Serratore F, Zaccheddu F, Buosi M, Nemolato S, Ribuffo D. Multiple melanoma arising on burn scars and extensive sunburn: a case report and review of the literature. Melanoma Res 2009;19(4):195-8.
 67. Akiyama M, Inamoto N, Nakamura K. Malignant Melanoma and Squamous Cell Carcinoma Forming One Tumour on a Burn Scar. Dermatology 1997;194(2):157-61.
 68. Spring P, El-Naggar A. Multiple melanoma within a burn scar: case report and review of the literature. Ann Otol Rhinol Laryngol 2001;110(4):369-76.
 69. Temir G, Morgenstern S, Ben-Arnitay D, Okon E, Hauben DJ. Synchronous appearance of keratoacanthomas in burn scar and skin graft donor site shortly after injury. J Am Acad Dermatol 1999;40(5 Suppl.):870-1.
 70. Kimyai-Asadi A, Shaffer C, Levine VJ, Jih MH. Keratoacanthoma arising from a excisional surgery scar-J Drugs Dermatol 2004;33(2):193-4.
 71. Watanabe D, Tachi N, Tomita Y. Keratoacanthoma centrifugum marginatum arising from a scar skin injury. J Dermatol 1999;26(8):541-3.
 72. Vergara A, Isarría MJ, Dominguez JD, Gamo R, Rodríguez Paralto JL, Guerra A. Multiple and relapsing keratoacanthoma developing at the edge of the skin grafts side after surgery and after radiotherapy. Dermatol Surg 2007;33(8):994-6.
 73. Kaptanonoglu AF, Kutluay L. Keratoacanthoma developing in previous cryotherapy site for solar keratosis. J Eur Acad Dermatol Venereol 2006;20(2):197-8.
 74. Okuyama R, Takahashi K, Ohi T, Tagama H. Keratoacanthoma developing in prurigo nodularis treated with cryotherapy. Dermatology 1997;194(3):290-2.
 75. Swoden J, Paramsothy Y, Smith AG. Malignant melanoma arising in the scar of lupus vulgaris and response to treatment with topical azelaic acid. Clin Exp Dermatol 1988;13(5):353-6.
 76. Jones CS, Tyring SK, Lee PC. Developments of neuroendocrine (Merkel cell) carcinoma mixed with squamous cell carcinoma in *erythema ab igne*. Arch Dermatol 1988;124(1):110-3.
 77. Hewitt JB, Sherif A, Kerr KM, Stankler L. Merkel cell and squamous cell carcinoma arising in *erythema ab igne*. Br J Dermatol 1993;128(5):591-2.
 78. Wharton J, Roffwarg D, Miller J, Sheehan DJ. Cutaneous marginal zone lymphoma arising in the setting of *erythema ab igne*. J Am Acad Dermatol 2010;62(6):1080-1.
 79. Hammond JS, Thomsen S, Ward CG. Scar carcinoma arising in a skin graft donor site. J Trauma 1987;27(6):681-3.
 80. Mirschra D, Raji MA. Squamous cell carcinoma occurring at site of prior herpes zoster of the scalp: Case report of Marjolin ulcer. J Am Geriatr Soc 2004;52(7):1221-2.
 81. Hiscutt EL, Adams JR, Ryan JM, Langtry JA, Natarajan S. Atypical fibroxanthoma, lentigo maligna melanoma and squamous cell carcinoma arising in the site of a thermal burn treated with skin grafts. Br J Oral Maxillofac Surg 2009;47(2):157-8.

82. Rich JD, Shesol BF, Horne DW. Basal cell carcinoma arising in a smallpox vaccination site. *J Clin Pathol* 1980;33(2):134-5.
83. Sklater DN, Parsons MA, Fussey IV. Malignant fibrous histiocytoma arising in a smallpox vaccination scar *Br J Dermatol* 1981;105(2):215-7.
84. Porter D, Earle J. Jadassohn tumour arising at smallpox vaccination site. *Br J Dermatol* 1972;86(2):177-9.
85. Kulwin MH: Basal cell epithelioma in smallpox vaccination scar-fifty years later *Ill Med J* 1975;148(6):612-3.
86. Attard GJ. Malignant Melanoma Arising De Novo Within A.T.A.B.T. Inoculation Site. *JR Army Med Corps* 1986;132:20.
87. Asuquo M, Ugare G, Ebughe G, Jibril P. Marjolin's Ulcer: the importance of surgical management of chronic cutaneous ulcers. *Int J Dermatol* 2007;46(Suppl 2): 29-32.
88. Hatzig GP, Finn R. Marjolin's ulcer. A Review of the Literature and Report of a Unique Patient Treated with a CO2 Laser. *J Oral Maxillofac Surg* 2007;65(10):2099-105.
89. Sowden J, Paramsothy Y, Smith G. Malignant melanoma arising in the scar of lupus vulgaris and response to treatment with topical azelaic acid. *Clin Exp Dermatol* 1988;13(5):353-6.

ADDENDUM

Con una nueva visión, y terminología, Caccavale *et al* (1,2) proponen una nomenclatura con la que tratan de especificar mejor algunos acontecimientos clínicos, y entre otros, a la reacción isotópica de Wolf.

Con la misma pretenden indicar cada causa específica responsable para condiciones adicionales como ejemplos de distritos cutáneos inmunocomprometidos, ya anteriormente comentados. De este modo, aparte de la mencionada respuesta *isoscartopic* mencionan la *isotattoopic*, la *isomosaictopic*, *isovaccinetopic*, *isoneuraltopic*, *isolymphostatic* y las correspondientes no-respuestas.

Bibliografía

1. Caccavale S, Caccavale T, La Montagna M. Varicella within a prior immunization reaction site: another example of isovaccinetopic response. *Pediatr Dermatol* 2016;33(3):357-8.
2. Caccavale S, Kannangara AP, Ruocco AE. Categorization of and comments on isomorphic and isotopic skin reactions. *Clin Dermatol* (in press) (cit. por 1).

Queratosis por hidrocarburos

Antecedentes históricos: Sir Percival Pott, en el año 1775, las describió por primera vez como un carcinoma ocupacional, en éste caso ubicado en el escroto.

Sinonimia: verruga por alquitrán, queratosis por alquitrán o por brea, *elaiiconiosis* (por aceites de cortes o lubricantes).

Clínica y evolución natural: podemos ocuparnos de algunas de las dermatosis ocupacionales en relación a pre-neoplasias. Un aspecto importante de la dermatología y de la medicina legal, por las implicancias a que se puede ver sometido un trabajador. Algunos de estos cuadros pueden ser de naturaleza ocupacional y también no ocupacional, verbigracia, las queratosis solares.

Las queratosis por hidrocarburos son un cuadro de infrecuente observación en la actualidad dadas las medidas de protección alcanzadas en la industria.

Muchos de estos trabajos son efectuados al aire libre, y se conforman por dos elementos aceptados de daño: 1) la acción del polvo de brea en la conjuntiva y 2) esa misma acción o el del alquitrán en la piel. Este último efecto se hace más evidente por el lavado de manos después de sus ocupaciones produciendo sensación de ardor y dolor alrededor de una hora después, y tras la exposición al aire ambiental (1).

Predomina netamente en el hombre porque son los trabajadores más empleados en la industria del aceite de corte. Éstos tienen dos funciones: enfriar las herramientas y lubricar como antioxidantes y arrastrar las esquirolas metálicas (cit. por 2).

En sus manifestaciones clínicas, podemos observar pápulas de un color grisáceo, aplanadas que se pueden desprender sin ocasionar sangrado, habitualmente no muy numerosas. Su hábitat más común es la cara, antebrazos, dorso de manos y pies y tobillos, sin afectar casi nunca al tronco (3). Habitualmente son sujetos seborreicos (4). En los generados por el alquitrán se desarrolla una hiperpigmentación en placas, que respeta el tronco. En trabajadores expuestos al antraceno existen *telangiectasias*, hiperpigmentación, acné. Pueden existir asimismo signos de fotosensibilización. En trabajadores rurales, en contacto con alquitranes, se observó la aparición de fibromas periorbitarios, decoloración de la piel (hiperpigmentada), comedones, prurito, en el 80, 68, 58 y 41% de ellos, respectivamente, y luego de varios años de trabajo (cit. por 3).

Otras lesiones tegumentarias se producen en forma variada, dependiendo un poco de los compuestos químicos en juego. De tal manera podemos recordar al acné profesional, entre los que citamos a la *elaiiconiosis* (del griego *elaion*: aceites, *konis*: polvo) con hiperqueratosis foliculares y foliculitis, especialmente en miembros superiores y muslos y muy similares a las producidas en el acné por brea; el acné clórico producido por el perna, perclorato de naftalina, llamado también perna-acné, con comedones e hiperqueratosis foliculares, ampliamente diseminados o focalizados, casi siempre acompañados de quistes (5); por antraceno, cuyos portadores presentan cambios mínimos (*telangiectasias*, hiperpigmentación, “acné”) (cit. por 3).

Existen observaciones sobre la posibilidad que estos hidrocarburos produzcan también patologías malignas internas, como los de pulmón y vejiga (cit. por 6).

Etiología y patogenia: las que reconocen como causa a los hidrocarburos policíclicos aromáticos

son producidos por la exposición, después de cierto tiempo, a distintos derivados de los mismos, entre los que podemos mencionar al alquitrán, brea, carbón y/o sus derivados.

Estos contactos se pueden presentar en trabajadores que utilizan aceites minerales, destilados del carbón y en los deshollinadores. Esto último evoca aquella referencia histórica relevante, ya que en ellos Pott, en el año 1775, describió por primera vez un carcinoma ocupacional, en éste caso ubicado en el escroto de un deshollinador y, a su vez, la existencia de un agente carcinogénico, Posteriormente el benzopireno (derivado hidrocarburo) fue químicamente responsabilizado de ello.

Llamativamente en pacientes tratados por psoriasis con el método de Goeckerman (aplicación de alquitrán de hulla seguido de la aplicación de luz ultravioleta), el riesgo para desarrollar carcinomas espinoceles (CEC) no difiere del mismo presente en el resto de la población (4).

Progresión tumoral: en estos pacientes, las queratosis se desarrollaron luego de un promedio de 15 años post-contacto con esos materiales, con períodos comprendidos entre 2.5 a 45 años y parecen ser obligatorios como un estadio precancerosos (7). Los carcinomas que pueden derivarse de ellos lo hacen hasta en un lapso de 20 años. Existe también la posibilidad de la inducción de queratoacantoma por el alquitrán, tanto experimentalmente, con pinceladas en piel de hámster y ratones (8) como en observaciones humanas, en pacientes tratados por psoriasis con preparaciones de coaltar o por contactos con brea u otros derivados en trabajadores del ramo (cit. por 9). Según Montgomery *et al* (10) este queratoacantoma es especialmente del tipo múltiple familiar. En las quemaduras industriales sustanciadas por soldaduras o contacto con fragmentos metálicos caliente, o en las queratosis no tratadas con intervalos variables de pocos meses a dos o más años, se puede desarrollar un tumor, electivamente un carcinoma basocelular múltiple o, más comúnmente, solitario (cit. por 7,11).

Laboratorio: no aportan datos útiles para el diagnóstico.

Histopatología: los estudios histológicos no varían especialmente del resto de las queratosis, presentando una hiperqueratosis marcada, generalmente del tipo laminar y atrofia del cuerpo espinoso. En el trabajo publicado por Sood *et al* (12) se dice que, en la histología de esta dermatosis, una gemación desde la capa basal, significa un estado de transición al CEC. Sus aspectos histológicos varían poco de acuerdo a la lesión examinada, con características epidérmicas muy similares a las de las queratosis solares.

Las verrugas por alquitrán exhiben sus atributos histológicos iniciales típicamente en los *ostiums* foliculares (7). Se presentan con acantosis irregular e hiperqueratosis multilaminar. No exhiben hiperpigmentación, lo que explica su coloración grisácea. Tampoco tienen mitosis ni atipias Cuando se establece un CEC, además de los atributos *per sé*, la dermis presenta una muy importante reacción inflamatoria, similar a una queratosis actínica progresando a una forma bowenoide (3).

Diagnósticos diferenciales: con las queratosis solares, especialmente, donde los datos clínicos son suficientes para la evaluación correcta. Los tumores no suelen ofrecer problemas para su identificación microscópica.

Si hacemos una evaluación a partir de considerarla una dermatosis ocupacional, es pertinente mencionar rápida y esquemáticamente las siguientes relaciones:

Agente causal	Ocupación
Arsénico	manufactura de insecticida o herbicidas, exposición agrícola a los herbicidas, fundición de cobre, plomo, zinc, minas de arsénico.
Hidrocarburos policíclicos	destilación de alquitrán de hulla, manufactura de gas de alquitrán, trabajadores con pizarra bituminosa, creosota, asfalto, hollín de chimeneas.
Radiación ultravioleta	trabajadores al aire libre; agricultores, pescadores, de la construcción, exposición a láseres, algunos procesos de impresión.
Radiación ionizante	operadores de plantas nucleares, empleo de rayos X para diagnósticos, minas de uranio.
Quemaduras	soldaduras.

Tomado de Gawkrödger (11)

Tratamientos: las queratosis de este tipo se medicinan como las solares. Para los tumores, la cirugía es la primera medida a implementar, con técnicas que varían de acuerdo a la localización y tamaño de la lesión, con suficientes márgenes de seguridad. Si se eliminan las fuentes causales, las llamadas verrugas por alquitrán desaparecen espontáneamente (4), opinión que expresan en sentido contrario Letzel *et al* (7).

Bibliografía

1. O'Donovan WJ. Cancer of the skin due to occupation. Tar Carcinoma. Arch Dermatol Syphil 1929;19(4):595-606.
2. Peñaloza Martínez JA: Elaiocniosis por diesel Rev Cent Dermatol Pascua 2000;9(3):146-56.
3. Schwartz RA. Premalignant keratinocytic neoplasmas. J Am Acad Dermatol 1996;35(2 Part 1):223-42.
4. Gertler, W. Geschwülste der Haut und Mundschleimhaut. En: W.Gertler: Systematische Dermatolo-

gie Band III, Leipzig VEB 1973 Georg Thieme seite 1553-1761.

5. Korting GW, Denk R. Diagnóstico Diferencial Dermatológico Barcelona-México Editorial Científico Médica 1975 p. 487-8.
6. Duncan KO, Geisse JK, Leffell: Lesiones epiteliales precancerosas en: K. Wolff, LA Goldsmith, SI Katz, BA Gilchrest, AS Paller: Fitzpatrick Dermatología en Medicina General, Porto Alegre 2008 Edit Med Panamericana 7-Edición Tomo 2 cap. 113 Buenos Aires pp. 1007-27.
7. Letzel S, Drexler H. Occupationally related tumors in tar refinery workers. J Am Acad Dermatol 1998;39(5 Part 1):712-20.
8. Ghadially EN. The experimental production of keratoacanthomas in the hamster and the mouse. J Pathol Bacteriol 1959;77(1):277-82.
9. Schwartz RA. Keratoacanthoma. J Am Acad Dermatol 1994;30(1):1-19.
10. Montgomery H. Precancerous Dermatoses en: Montgomery H. Dermatopathology New York – London, 1967 Harper & Row Publishers Vol 2 chapt 32 pp. 967-1006.
11. Gawkrödger DJ. Occupational skin cancers. Occupational Medicine 2004;54(7):458-63.
12. Sood A, Sharma S, Khanna N. Cutaneous horn and thermal keratosis in *erythema ab igne*. Indian J Dermatol Venereol Leprol 2002;68:(4);237-8.

Epidermodisplasia verruciforme

Antecedentes históricos: fueron Wilhelm Lutz y Félix Lewandowsky quienes, en el año 1922, hicieron la primera descripción de ésta dermatosis. Las entidades por HPV, como la presente, son causas establecidas para numerosas entidades desde su descubrimiento en el año 1956 (1).

Sinonimia: verrucosis generalizada, verrucosis diseminada, verrugas extensivas.

Clínica y evolución natural: es una rara enfermedad en la podemos reconocer dos variedades distintas: 1) la congénita, presente desde el nacimiento o de aparición en la infancia, y 2) una forma adquirida. La primera con una prevalencia menor a 1:1.000.000, se la considera de herencia autosómica recesiva, aunque se conocen casos considerados como recesivos ligados al X y autosómicos dominantes (cit. por 2). La segunda, llamada “adquirida” se presenta con un síndrome casi idéntico al anterior, pero que afecta a sujetos inmunosuprimidos. De tal manera se la asoció fundamentalmente al VIH, pero también se la reportó formando parte de patologías distintas.

La forma clásica, hereditaria, se inicia en la infancia o adolescencia, y se caracteriza por presentar un aumento de la susceptibilidad para varios tipos de subtipos del HPV. Las lesiones simulan a las producidas por verrugas planas y a las de la *pityriasis versicolor*, en ocasiones a las queratosis seborreicas, asentando especialmente en cara, dorso de manos, tronco y piernas y tienden a persistir, para desarrollar, con el tiempo, carcinomas espinocelulares (CEC), especialmente en zonas foto-expuestas. Puede existir el fenómeno de Köbner (3). No exhiben diferencias de género ni etarias. En los africanos es una enfermedad menos agresiva.

La adquirida se presenta en pacientes mayores, inmunocomprometidos fundamentalmente por el VIH, pero se la ha observado también con leucemias, trasplantados, enfermedad de Hodgkin, lepra lepromatosa, LES, síndrome de la displasia ano-genital (síndrome WILD), deficiencia de inmunoglobulina M, enfermedad injerto vs huésped (cit. por 4).

Se puede asociar a distintas patologías, entre ellas a la *ictiosis*, alteraciones óseas, dentarias y ungueales, miopía con *hipoacusia*, estrabismo, displasia epifisiaria, cretinismo, moluscos contagiosos diseminados, enfermedad de Crohn, queratodermias palmo-plantares congénitas, *pits* palmares, queratosis seborreicas, poroqueratosis actínica, cataratas juveniles, enfermedad quística pulmonar. También pueden estar presentes tumores internos como el carcinoma hepático, el rabdomiosarcoma, el linfoma de Burkitt (cit. por 5). El 10 al 15% presentan retardo mental desde el nacimiento y otros diversos trastornos psiquiátricos.

Existen casos sin ninguna evidencia clínica de esta dermatosis pero que los estudios microscópicos la remedan fuertemente, que reciben el nombre de epidermodisplasia verruciforme (ED-V)-acantoma (6).

La regresión lesional fue señalada en una paciente, portadora de este problema de piel y debido a un virus tipo 3a, cuyas alteraciones cutáneas desaparecieron lentamente en el curso de sus dos embarazos, y atribuidos a los cambios inmunológicos propios del mismo (7). La auto-inoculación efectuada en tiempos anteriores fue positiva. Una re-evaluación del presente cuadro ha sido recientemente publicada por Przybyszewska *et al* (8), a quienes remitimos para su más completa información.

La verrugosis generalizada ha sido recientemente definida como una infección cutánea por HPV, crónica y progresiva, distinta de la EV. Se reconoce una forma con una distribución con más de 20 elementos en más de una región corporal arbitraria, y una segunda variedad con una distribución acral que afecta a la mayoría de los dedos y que altera la funcionalidad.

Son de existencia común en distintas inmunodeficiencias (8).

Siguiendo a Sri *et al* (1) podemos establecer la siguiente clasificación, que nos resulta de rápida orientación:

Verrucosis generalizada		
VIH	EDV-símil	Oncogénica No oncogénica
	NO EDV-símil	
VIH	Inmunodeficiencia congénita	EDV Síndrome WHIM * Síndrome WILD ** Deficiencia inmune severa combinada Inmunodeficiencia común variable Síndrome de inmunodeficiencia hiper IgM Síndrome hiper IgE Síndrome de Wiskott-Aldrich Síndrome de Netherthon
	Inmunodeficiencia adquirida	Linfopenia idiopática CD4+T Dermatitis atópica Trasplantados orgánicos

Adaptado de Sri *et al* (1).

*WHIM: Warts, Hypogammaglobulinemia, Infections, Myelokathesis. Término éste último que se aplica para designar un defecto en la liberación en la médula ósea de células a la corriente sanguínea periférica.

**WILD: Warts, Immunodeficiency, Lymphedema, Dysplasia.

Etiología y patogenia: está causada por una infección por HPV humano, algunos relacionados con el desarrollo de esta dermatosis tales como el 5, pero también el 3, 5 8-10, 12, 14, 15, 17, 19-25, 28, 36, 46, 47, 49 y 50 (cit. por 1) y recientemente el poliomavirus de las células de Merkel (cit. por 8). Los que se relacionan con la asociación al CE son, en un 90% de los casos, el 5 y el 8 (cit. por 4), por lo que se los conoce como tipos de HPV-asociado a la EV. Se debe consignar que el 20% de la población se ve incidentalmente afectada por estos virus, pero los mismos solo son patológicos en pacientes con EDV (1). Se conocen dos locus para la susceptibilidad para la EDV, situados en los cromosomas 17 y 2 con 2 genes EVER1 y EVER2 que mutan en el 75% de los pacientes. Esta situación se acopla a la influencia de la luz UV para el desarrollo de un cáncer escamoso, entre la

segunda a tercera década de la vida (9).

Progresión tumoral: La cancerización varía notoriamente, según distintas series examinadas. Así, la misma va del 0% en pacientes de raza negra de Nigeria, 80% en japoneses y al 100% en colombianos (cit. por 10).

La teoría de la cancerización establece que una región del epitelio ha sido mutada presumiblemente como resultado de la exposición a HPV carcinógenos y oncogénicos, resultando así un riesgo incrementado para múltiples tumores.

Algunos virus de la EDV, especialmente los tipos 5, 8, 14, 17, 20 y 47 están fuertemente asociados a carcinomas no melanomas, donde interactúan con la radiación UV. Alrededor del 30 al 60% de los pacientes pueden desarrollar alguna manifestación maligna cutánea, como CEC invasivos, (situación ésta que ocurre en sitios foto-expuestos), basocelulares, enfermedad de Bowen y, menos frecuentemente, carcinomas de los anexos. La transformación desde la piel sana a una malignidad se hace aproximadamente en 20 años (cit. por 9).

Ho *et al* (11) reportaron recientemente un paciente de Honduras, de 24 años de edad, con esta patología, que desarrolló CEC, y tumores híbridos malignos y benignos de estirpe anexial.

Las queratosis seborreicas junto con los acantomas acantolíticos y *nevus* melanocítico intradérmico, pueden participar en el contexto del fenotipo de la EDV incidental o EDV-acantoma (6).

Laboratorio: encontraremos, especialmente, alteraciones en los estudios virales a los que tengamos acceso. Pueden detectarse, por otra parte, una disminución de los linfocitos T en sangre periférica y una reducción de la transformación linfocítica inducida por la fitohemaglutinina (cit. por 5).

Histopatología: se caracteriza por una triada de hiperqueratosis, hipergranulosis y acantosis. Los queratinocitos, grandes, habitualmente aquellos dispuestos en capas superiores y en forma columnar o de pequeños nidos, se exhiben con sus citoplasmas pálidos, de un suave color azul-celeste. Sus núcleos tienden a ser mayores y con hipercromatofilia a medida que se transforman, en un 30- 50% de los casos, en carcinoma (12). En sus núcleos se puede detectar, con azul de metileno, una vacuola central que rechaza la cromatina hacia la membrana nuclear (cit. por 5).

En la dermis existen alteraciones inespecíficas tales como infiltrados inflamatorios linfocíticos angiocéntricos.

Diagnósticos diferenciales: con las verrugas planas, la *pityriasis versicolor*, a veces con la papilomatosis reticular y confluyente, y con aquellas dermatosis que asocian verrugas generalizadas que fueron detalladas anteriormente en la clasificación de Sri *et al* (1). Los virus de la EDV pueden ser encontrados en otras patologías como melanoma y cánceres no-melanoma. Sus células son consideradas como probables marcadores de inmunodepresión (11). Los EDV-acantoma se han descrito en *nevus* melanocítico intradérmico, en queratosis seborreica (13).

Tratamientos: para las verrugosis son múltiples los esquemas propuestos. 5-fluorouracilo, bleomicina, cidofovir, crioterapia, imiquimod, interferón, retinoides, láseres, terapia fotodinámica, ácido glicólico en loción al 15% entre las locales y, la cimetidina, cidofovir, retinoides, interferón entre las de administración sistémicas (1,4) y las combinadas utilizando IFN-*alfa*-2³ con zidovudina, o imiquimod con isotretinoína oral (cit. por 4).

Bibliografía

1. Sri, JC, Dubina MI, Kao GF, Rady PI, Tyring SK, Gaspari AA. Generalized verrucosis: A review of the associated diseases, evaluation, and treatments. *J Amer Acad Dermatol* 2012;66(2):291-311.
2. Zahir A, Criag L, Rady P, Tyring S, Ehrlich A. Epidermodysplasia verruciformis associated with HPV 10. *Dermatology Online J* 2013;15:19(4):2.
3. Sánchez-García VP, Sanz A, Eloy C, Vera A, Martín T, Sánchez-Fajardo I. Epidermodisplasia verruciforme. *Actas Dermosifiliogr* 2005;96(8):513-6.
4. Zampetti A, Giurdanella F, Manco S, Linder D, Gnarra M, Guerriero G, Feliciani C. Acquired Epidermodysplasia Verruciformis: A Comprehensive Review and a Proposal for Treatment. *Dermatol Surg* 2013;39(7):974-80.
5. Lombardi V, Noguera M, Rossi MM. Epidermodisplasia verruciforme. *Arch Argent Dermatol* 2013;63(3):118-24.
6. Ko CJ, Iftner T, Barr RJ, Binder SW. Changes of epidermodysplasia verruciformis in benign skin lesions: the EV acanthoma. *J Cutan Pathol* 2007;34(1):44-8.
7. Jablonska S, Obalek S, Orth G, Haftex M, Chorzelska M. Regression of the lesions of epidermodysplasia verruciformis. *Br J Dermatol* 1982;107(1):109-16.
8. Przybyszewska J, Zlotogorski A, Ramot Y. Re-evaluation of epidermodysplasia verruciformis: Reconciling more than 90 years of debate. *J Am Acad Dermatol*. <http://dx.doi.org/10.1016/j.jaad.2016.12.035>
9. Burger B, Itin PH. Epidermodysplasia Verruciformis en: Ramirez-Fort MK, Khan F, Rady PL, Tyring SK (Edits); *Human Papillomavirus: Bench to Bedside*. *Curr Probl Dermatol*, vol 45 Basel Karger 2014. p. 123-31.
10. Marini M, Schroh R, Uribe A. Epidermodisplasia verruciforme. *Rev Argent Dermatol* 1992;72(Supl):3-36.
11. Ho JD, Kam ISA, Al-Haseni A, Markova A, Sahni D, Lam C, Goldberg LJ, Bhawan J. Benign and malignant hybrid adnexal tumors in a patient with epidermodysplasia verruciformis. *J Cutan Pathol* 2017;44 (969-73 DOI: 10.1111/cup.13022.
12. Corbalán-Vélez R, Ruiz-Maciá JA, Brufau C, López-Lozano JM, Martínez-Barba E, Martínez-Escribano J, Carapeto FJ. Las células tipo epidermodisplasia como marcador histológico de inmunodepresión: revisión de 229 carcinomas espinocelulares. *Actas Dermosifiliogr* 2008;99(4):269-74.
13. Rohwedder A, Foon H, Tyring SK, Rady P, Carlson JA. Incidental epidermodysplasia verruciformis human papillomavirus infection (EDV-acanthoma): evidence for “field cancerization” and a putative cofactor in seborrheic keratosis. *J Cutan Pathol* 2008; 35(12):1151-5.

Erythema ab igne

Antecedentes históricos: Su nombre fue propuesto por el dermatólogo Abraham Buschke en los inicios de los años 1900.

Sinonimia: síndrome de la piel “tostada”, melanosis por calor de Buschke, melanosis dermal circunscripta inducida por el calor, *erythema ab calore*, *ephelis ignealis*, *ephelis ab ignes*.

Clínica y evolución natural: su nombre, del latín *ab ignis*, que significa proveniente del fuego, designa a un cuadro típico y conocido en toda la bibliografía de muchos años anteriores pero que está resurgiendo por el avance de la tecnología. Se caracteriza inicialmente por un eritema pasajero, con *telangiectasias*, que, con el tiempo, tiende a ser más estable y acompañarse de una hiperpigmentación reticulada, a veces hipopigmentación, y posteriormente de atrofia cutánea. En raras ocasiones se acompaña asimismo con ampollas (1,2) que podrían indicar la probable transición a una quemadura (cit. por 3). Habitualmente son lesiones asintomáticas pero pueden producir prurito (4), dolor (5). Consignemos que esta lesión no suele aparecer inmediatamente después de la exposición a la fuente de calor, sino que lo hace hasta treinta días después de la misma (cit. por 6).

En tiempos pasados esta dermatosis era más habitual en individuos que trabajaban cerca de estufas de carbón u otras fuentes de calor, y más frecuentemente observada en el sexo femenino y en el hipotiroidismo (cit. por 7).

Muchas de estas *noxas* han desaparecido con la introducción de diversos y distintos elementos para la calefacción de los hogares, mientras que otros están surgiendo por la tecnología electrónica. De este modo se la relacionó con mantas de calefacción, usadas en unidades de cuidados intensivos, calefacción de automóviles y hasta bolsas calientes de “palomitas de maíz” (cit. por 3,7,8). El eritema ocasionado por el uso de computadoras portátiles se ha incrementado en los últimos años. Se caracteriza por ofrecer lesiones generalmente en la cara anterior del muslo izquierdo, ya que los tubos de escapes del ventilador, las baterías y conductores ópticos de la *notebook* se encuentran en su costado izquierdo (8). La morfología de la dermatosis dependerá, también, de donde se apoye la computadora, de la vestimenta, etc. En relación a la primera instancia ello se ve avalado la presencia de la dermatosis en el lado izquierdo del tórax en una joven estudiante de 18 años de edad (7). Recientemente se describió en una paciente de 48 años la existencia de este eritema a consecuencia de baños de aguas termales, efectuados diariamente durante 3 meses (9).

En edades pediátricas se han comunicado varios casos, siendo el más joven de estos pacientes y hasta la literatura pertinente en el 2014, de 8 años de edad (10). En la mayoría de ellos las lesiones aparecieron después de algunos meses de uso de la computadora, entre 6 a 8 horas diarias.

En un paciente con este eritema se instaló un *liquen plano*, clínica e histológicamente, agregados a aquellas propias de la quemadura térmica (11).

Es llamativa la orientación dada por clínicos de mediados del siglo XX, a las lesiones por este eritema como signo de enfermedad “orgánica” ya que la describieron por la aplicación de botellas o bolsas con agua caliente aplicadas como métodos analgésicos, sobre zonas de dolor por afecciones distintas, tales como en pacientes con adenocarcinoma de estómago (12), con pancreatitis crónica (13), tumores de riñón, pulmón, mama, mieloma o sus metástasis (14). Sin referenciar las siguientes aseveraciones de la bibliografía, Brzezinski *et al* (10) mencionan otras condiciones asociadas a

esta dermatosis como la cirrosis, malnutrición, hipotiroidismo, lepra y anemia. En el caso señalado por Rudolph *et al* (15) la paciente, de 75 años adolecía de una personalidad paranoica.

Identificada la causa, su posterior eliminación trae la resolución del cuadro después de varios meses en los casos agudos, mientras que en los de larga duración la hiperpigmentación puede persistir por varios años.

En los pocos casos consignados, la dermatoscopia presenta una pigmentación marrón homogénea, con eritema en los bordes de las máculas (10, 16).

Etiología y patogenia: su presencia se debe a exposiciones crónicas, repetitivas, a bajos niveles de radiación infrarroja. Esta se pueden originar en múltiples fuentes como calentadores eléctricos, almohadillas térmicas, bolsas con agua caliente, lámparas de luz infrarroja, radiadores de estufas y, más recientemente por el empleo de computadoras portátiles (*notebook* o *laptop computer*). El calor determinante varía entre los 43 a 47 grados centígrados, es decir por debajo de la temperatura necesaria para producir quemaduras (cit. por 8). El aspecto reticulado se lo atribuye a la distribución de los vasos sanguíneos en el plexo subcutáneo superficial (7). El color de la lesión está originado por la incontinencia de melanina, fagocitada en la dermis superior. Un depósito ocasional de hemosiderina puede presentarse en las lesiones de piernas (6). El aumento del factor de supresión tumoral p53, en las queratosis térmicas y en el espinocelular, se interpreta como una expresión similar al proceso cancerígeno de la luz ultravioleta (cit. por 15).

Progresión tumoral: el carcinoma espinocelular (CEC) es uno de los tumores más comunes que pueden instalarse sobre estas lesiones (16,17). Este carcinoma se presentó junto con queratosis térmicas y el eritema que nos ocupa, en las piernas de una paciente de 60 años, luego de la costumbre de sentarse en los meses de invierno frente a fuentes de calor provenientes de madera y de petróleo y durante 35 años (18). Remitimos también al lector a lo referido, en este punto, al capítulo sobre queratosis por hidrocarburos.

En una paciente femenina de 89 años se observó el desarrollo de un CEC sobre esta dermatosis por calor y extirpado seis años antes de una nueva consulta, en la que se observó, inmediatamente por encima del injerto anterior (ubicada en la pierna izquierda), un linfoma cutáneo de la zona marginal (19).

Debemos señalar, en distintos reportes, la aparición simultánea en este eritema por calor de un CEC más un carcinoma neuroendocrino de Merkel (20,21,22). En el último caso la conjunción tumoral también se observó en cinco de seis ganglios metastásicos extirpados.

Laboratorio: valores irrelevantes en relación a la dermatosis.

Histopatología: los cambios primarios consisten en atrofia de la epidermis y vasodilatación. A *posteriori* pueden exhibirse otras signologías como hiperqueratosis, degeneración vacuolar de la basal (que explicaría la formación ampollar), dermatitis de *interface*, queratinocitos apoptóticos e incontinencia melánica. En otros estudios similares la microscopía de estas lesiones mostró, entre otras cosas, atipias sutiles, con ocasional *necrosis* de los queratinocitos (8). La similitud con las queratosis actínicas justifica la denominación dada, en ocasiones, de queratosis térmica. Se puede presentar degeneración del colágeno, con aumento relativo de las fibras elásticas. Junto con las *telangiectasias* se puede apreciar hemosiderina, pero no existen depósitos basófilos similares a los de las queratosis actínicas. La descripción en el paciente de Cardona *et al* (6) hace hincapié en la morfología especial del conectivo de la dermis reticular, con fibras onduladas, adelgazadas y ramificadas. Asimismo, las fibras elásticas de la dermis media y profunda se muestran como

bandas muy prominentes y densas. Alteraciones similares fueron señaladas ya en el año 1966 (23).

En casos de estar presentes, las ampollas son subepidérmicas, con vasodilatación en la dermis sin signos de vasculitis.

Se ha señalado que la existencia de proyecciones epidérmicas endofítica y desde la basal en estas queratosis térmicas indica la transformación hacia un CEC (24).

Diagnósticos diferenciales: con la livedo racemosa (para algunos autores distinta de este eritema *ab igne*), la livedo *reticularis*, (ausencia total de hiperpigmentación), con la vasculitis livedoide, la incontinencia pigmentaria (en período de estado). La administración de bleomicina puede simular este cuadro.

Tratamientos: obviamente eliminar las fuentes de calor responsables. La hiperpigmentación ha sido enfocada con el uso de Nd-laser de bajo flujo (25,26). Con cremas de 5-fluorouracilo se mejoraron las atipias histológicas. El uso de retinoides tópicos asociados a la hidroquinona brindó resultados equívocos, a juzgar por la bibliografía.

Bibliografía

1. Asilina A, Abtahi-Naeini B, Pourazizi M, Rakhshanpour M. Rapid Onset of Bullous *Erythema Ab Igne*: A Case Report of Atypical presentation. *Indian J Dermatol* 2015;60(3):325. doi:10.4103/0019-5154.156488.
2. Kockturk A, Kaya TI, Baz K, Yazici AC, Apa DD, Ikizoglu G: Bullous *erythema ab igne*. *Dermatology Online Journal* 2003;9(3):18.
3. Arnold AW, Itin PH. Laptop-Computer- Induced *Erythema ab Igne* in a Child and Review of the Literature. *Pediatrics* 2010;126(5):1227-31.
4. Bachmeyer C, Bensaid P, Bégon E. Laptop computer as a modern cause of *erythema ab igne*. *J Eur Acad Dermatol Venereol* 2009;23:736-7.
5. Dogan N. A Case of Laptop Computer-Induced *Erythema Ab Igne*. *The Medical Bulletin of Haseki Training and Research Hospital* 2014;52(4):291-2.
6. Cárdenas Cardona LF, Paons AC, Sangüeza OP. Erythematous Lesions on the Back of a Man: Answer. *Am J Dermatopathol* 2011;33(2):199-200.
7. Boffa MJ: Laptop computer-induced *erythema ab igne* on the left breast. *Cutis* 2011;87(4):175-6.
8. Miller K, Hunt R, Chu J, Meehan S, Stein J. *Erythema ab igne*. *Dermatology Online Journal* 2011;17(10);10:28.
9. Chen YC, Chi CC, Hsiao CH, Chang Y, Wang SH. Hot spring induced generalized *erythema ab igne*. *Dermatologica Sinica* 2017. <http://dx.doi.org/10.1016/j.dsi.2017.04.010>.
10. Brzezinski O, Ismail S, Chiriac A. Radiator-induced *erythema ab igne* in 8-year-old girl. *Rev Chil Pediatr* 2014;85(2):239-40.
11. Horio T, Imamura S. Bullous Lichen Planus Developed on *Erythema Ab Igne*. *J Dermatol* 1986;13(3):203-7.
12. Halliday CEW, Goka AKJ, Farthing MJG, *Erythema ab igne*: a sign of organic disease. *J Royal Soc Med* 1986;79(4):249-50.

13. Mok DWH, Blumgart LH. *Erythema ab igne* in chronic pancreatitis pain: a diagnostic sign. J Royal Soc Med 1984;77(4):299-301.
14. Ashby M. *Erythema ab igne* in cancer patients J Royal Soc Med 1985;78(11):925-7.
15. Rudolph CM, Soyer HP, Wolf P, Kerl H. Plattenepithelkarzinome bei *Erythema ab igne*. Hautarzt 2000;51(4):260-3.
16. Turan E, Yeşilova, Uçmaç D, Çelik Ö. Thermal pillow; an unusual causative agent of *erythema ab igne*. The Turkish Journal of Pediatrics 2013;55(6):648-5.
17. Wharton JB, Sheehan DJ, Leshner JL. Squamous cell carcinoma in situ arising in the setting of *erythema ab igne*. JDD 2008;7(5):488-9.
18. Arrington JH, Lockman DS. Thermal Keratoses and Squamous Cell Carcinoma In Situ Associated with *Erythema Ab Igne*. Arch Dermatol 1079;115(10):1226-8.
19. Wharton J, Roffwarg D, Miller J, Sheehan DJ. Cutaneous marginal zone lymphoma arising in the setting of *erythema ab igne*. J Am Acad Dermatol 2012;62(6):1080-1.
20. Jones CS, Tyring SK, Lee PC, Fine J-D. Development of neuroendocrine (Merkel cell) carcinoma mixed with squamous cell carcinoma in *erythema ab igne*. Arch Dermatol 1988;124(1):110-3.
21. Iacocca MV, Abernethy JL, Stefanato CM, Allan AE, Bhawan J. Mixed Merkel cell carcinoma and squamous cell carcinoma of the skin. J Am Acad Dermatol 1998;39(5 Pt 2):882-7.
22. Hewitt JB, Sherif A, Kerr KM, Stankler I. Merkel cell and squamous cell carcinoma arising in *erythema ab igne*. Br J Dermatol 1993;128(5):591-2.
23. Finlayson GR, Sams WM, Graham Smith J (Jr). *Erythema ab igne*: a histopathological study. J Invest Dermatol 1966;46(1):104-8.
24. Sood A, Harma S, Khanna N. Cutaneous horn and thermal keratosis in *erythema AB igne*. Indian J Dermatol Venereol Leprol 2002;68(4):237-8.
25. Cho S, Jung JY, Lee JH. *Erythema ab igne* successfully treated using 1064-nm Q-switched neodymium-doped yttrium aluminum garnet laser with low fluence. Dermatol Surg 2011;37(4):551-3.
26. Kim HW, Kim EJ, Park HC, Ko JY, RO YS, Kim JE. *Erythema ab igne* successfully treated with low fluenced 1,064-nm Q-switched Neodymium-Doped Yttrium Aluminum Garnet laser. J Cosmet Laser Ther 2014;16(3):217-8.

Epidermolisis ampollar

Antecedentes históricos: la forma hereditaria fue descrita por Alfred Goldscheider en 1882 y Henrich Köbner le dio su nombre actual (cit. por 1). Amant H. Ohmann-Dumesnil usó el término de epidermolisis bullosa adquirida en 1897 y más tarde Richard Kahlitz, en su tesis del año 1904, la llamó epidermolisis ampollar (EA) traumática, ya que consideraba que los casos genéticos eran mera coincidencia (2). El primer caso de carcinoma espinocelular (CEC) reportado en asociación con la EA fue en el año 1913 (cit. por 2). Dagfinn Gedde-Dahl, en 1971, usó el término de EA distrófica idiopática para aquellos pacientes de comienzo tardío (cit. por 3).

Sinonimia: epidermolisis bullosa (EB), dermatosis mecano-ampollares, *bullosis* mecánica. También designado popularmente como piel de cristal o piel de mariposa.

Clínica y evolución natural: las EA comprenden un raro grupo heterogéneo, heredado y adquirido, interesante y complicado de dermatosis que se desencadenan por traumatismos mínimos, con la resultante formación de ampollas que asientan tanto en piel como en mucosas. La incidencia depende en forma variable de regiones geográficas, afectando a 1 uno de cada 17.000 nacidos vivos. Para la forma distrófica recesiva la prevalencia es de 1/250.000-300.000 (cit. por 4). Se calcula que en el mundo existen alrededor de 500.000 afectados (5,6). La severidad varía determinando en algunos casos la muerte dentro de los primeros días de vida y hasta la tercera década, y otros pacientes con una expectativa similar a la de la población general. No existen diferencias sexuales ni de raza. El riesgo de recurrencia para padres de un niño afectado es del 25%. Todos los hijos de un paciente son portadores, pero si no hay consanguinidad ni antecedentes en la familia de la pareja, el riesgo que tengan un hijo afectado es menor del 1% (4). Las causas de mortalidad son las infecciones, compromisos en la alimentación, disfunciones orgánicas y metástasis de CEC.

En el enfoque de esta patología nos vamos a encontrar con algunos inconvenientes. Uno de ellos es la gran cantidad de cuadros y subtipos que se van agregando a medida que progresan los estudios inmunológicos y los de biología molecular, especialmente. Otro es la eponimia existente la que, en recientes consensos, se sugirió reemplazarlas por otra con referencia a las mutaciones genéticas y proteínas afectadas (7). Mencionemos que desde 1988 se han efectuado tres consensos internacionales sobre el tema, dados los progresos en distintas áreas que la investigación fue aportando. Es importante señalar la existencia de organizaciones mundiales que se dedican a esta patología, como lo es la *Dystrophic epidermolysis bullosa Research Association* (DeBRA) con grupos establecidos en más de 32 países, que brindan ayuda a pacientes y a investigaciones médicas.*

La variedad hereditaria, con una fragilidad aumentada frente a los traumatismos de piel y mucosas, con aparición de ampollas y curación anómalas de las mismas, reconoce cuatro tipos mayores: 1) EA simple 2) EA *junctional* o de unión, 3) EA distrófica y 4) síndrome de Kindler. Además tienen por lo menos 18 genes distintos y más de 25 subtipos, documentándose más de 1000 mutaciones asociadas, y seguir un patrón de herencia autosómica dominante o recesiva (2,6). La forma *junc-*

* direcciones electrónicas de algunas de estas sociedades:

info@debraargentina.org (Argentina)

debramexico@gmail.com (México)

info@debrachile.cl (Chile)

info@debra.es (España)

tional es un trastorno autosómico recesivo que puede ofrecer las manifestaciones clínicas más severas y el mayor índice de mortalidad en la infancia (cit. por 8).

La forma adquirida, suele hacer su debut entre los 40 a 50 años de edad y presenta mecanismos patogénicos distintos. La mitad de los casos están asociados con otra enfermedad subyacente, típicamente otra enfermedad autoinmune. Entre otras patologías, podemos indicar la coexistencia con hemofilia adquirida A en dos casos, uno de ellos, además, con hepatitis B (cit. por 9). También en otros dos casos de EA adquirida con hemofilia adquirida A, los signos principales fueron hematemesis y hemorragia esofágica (10).

Nos resulta de interés (y además una guía para estudiar a los pacientes) la clasificación propuesta por Fine *et al* (8) en 2014, a la que denominan “de la cebolla”, por la analogía al descortezar esa planta herbácea:

- 1) colocar a los pacientes dentro de aquellos grupos mayores 1 a 4 mencionados anteriormente, de acuerdo al nivel de instalación de la ampolla,
- 2) identificar el fenotipo, especialmente si es generalizada o localizada y la severidad de las lesiones cutáneas y el compromiso extra cutáneo,
- 3) establecer el modo de transmisión hereditaria y, si es posible, el gen específico involucrado. Esto último no es taxativo para la clasificación ya que la teoría de la cebolla permite aclarar otras capas (mutaciones) que pueden darse en un paciente.

De acuerdo a esa propuesta:

	Sub-Tipo mayor	Sub-tipo
EA simple	Supra-basal	Acantolítica Deficiencia de placoglobina Superficial
	Basal	Localizada: Dowling Meara Otras generalizadas no Dowling Meara) Con pigmentación moteada Migratoria circinada Autosómica recesiva Con distrofia muscular Con <i>atresia</i> pilórica Tipo Ogra (acral) Autosómica recesiva con deficiencia de BP230 Autosómica recesiva con déficits de exophilina 5

EA de unión generalizada	Intra-lámina lúcida	Generalizada severa Generalizada intermedia Con <i>atresia</i> pilórica
	Intra-lámina lúcida o sin aparente ampolla	De comienzo tardío
	Intralúcida	Con compromiso renal y respiratorio
EA de unión localizada	Intra-lúcida	Localizada
	Intra-lúcida	Inversa
	Sin ampollas	Síndrome laríngeo-ónico-cutáneo
EA distrófica	Dermis (sub-lámina densa)	EB distrófica dominante recesiva (excepto la del recién nacido)
	Idem	EB dominante y recesiva del recién nacido
	Idem	EB recesiva distrófica severa generalizada
	Idem	EB recesiva distrófica generalizada intermedia
	Idem	EB recesiva distrófica localizada
	Idem	EB recesiva distrófica, todos los otros tipos

* (Adaptado y modificado de Fine *et al*) (8).

En esta lista no está incluido el síndrome acral de descamación, aunque en un comentario efectuado al describir la misma se la considera una variante rara y menor de la EB simple. Se trata de una patología muy rara, 117 pacientes hasta el 2015. Destaquemos que este cuadro se jerarquiza por ser de herencia autosómica recesiva y ofrecer clínicamente ampollas, desde la infancia o adolescencia temprana, en caras dorsales y ventrales de manos y pies, con descamación de la misma. Salvo que suelen empeorar con el calor, medios húmedos y la fricción, no comparten ninguna otra característica con el cuadro mayor. No dejan al curar cicatrices ni *milia*. Por lo demás carecen de otras manifestaciones especiales cutáneas o fuera de la piel. Se la señaló asociada a queratosis solares.

En una muy reciente publicación se admiten diferencias muy sutiles entre ambas pero claras distinciones posibles (11).

La variante distrófica tiene varios tipos subclínicos:

- * dominante, como figura en la tabla y, en mayor detalle al referirnos a otros tipos, puede ser: acral, pretibial, pruriginosa, de uñas solamente.
- * recesiva: invertida, pretibial, pruriginosa, centrípeta.

Dada su existencia en la literatura médica asimilaremos estas presentaciones a los síndromes eponímicos, y así tenemos que:

EA simple localizada corresponde al síndrome de Weber-Cockayne
EA simple generalizada severo al síndrome de Dowling-Meara
EA simple generalizada intermedia al síndrome de Koebner
EA de unión generalizada severa al síndrome de Herlitz
EA de unión generalizada intermedia al síndrome de no-Herlitz
EA dominante distrófica generalizada al síndrome de Cockayne-Touraine y Pasini
EA recesiva distrófica al síndrome de Hallopeau-Siemens
EA generalizada intermedia al síndrome no-Hallopeau-Siemens
EA con ausencia congénita de piel al síndrome de Bart.
La primera es la forma clínica de más frecuente presentación.

En el presente libro, nos referiremos únicamente, y en forma general a las entidades que puedan jugar un rol de preneoplasias: la EA distrófica y el síndrome de Kindler y algunas variantes de las de unión generalizada.

En forma global, con las adiciones que generalmente su propia designación señala, los pacientes con EB distrófica inician la dermatosis desde el nacimiento o desde la infancia y cursan con ampollas que van desde aquellas pequeñas a otras más grandes y con erosiones extensas, generalizadas o localizadas, y producto de traumas y roces, las que al curar determinan atrofia cicatricial y a veces formación de *milia*. Se agravan con la humedad y el calor. En un niño de 3 meses de edad se observó la aparición de múltiples *milia* en dedos y miembros inferiores, como primera manifestación de la EB distrófica dominante (12). En otras ocasiones presentan pápulas en el tronco conocidas como lesiones albo-papuloides. Tienen uñas distróficas o ausentes, queratodermias, contracturas y signos extra cutáneos. Las ampollas tienden con la progresión de la edad de los enfermos a ser más localizadas. También citamos a las anemias, el relativo compromiso ocular, caries numerosas y tempranas, compromiso del esófago. La *seudo-sindactilia* es muy frecuente en las formas severas (tipo Hallopeau-Siemens) (13), como lo son también las glomerulonefritis, la amiloidosis renal. La de peor pronóstico es la EA grave generalizada, con extrema fragilidad cutánea y generalización ampollar, con una cicatrización alterada. Afectación de las mucosas que pueden originar estenosis del esófago, del ano y de uretra. En gingivas se pueden detectar lesiones comunes, tales como eritema, ampollas, úlceras, atrofia de la mucosa (14,15). En ocasiones son importantes las restricciones para la abertura de la boca (*microstomia*), como así también las alteraciones del oído externo. Otras alteraciones comprenden la *distrofia* muscular y otras alteraciones esqueléticas (contracturas, *acro-osteolisis*, *osteoporosis*, madurez ósea retardada, *anquilosis* de las articulaciones interfalángicas proximales, quistes del radio, etc.) pubertad precoz, infecciones reiteradas, cardiomiopatías (virales, por sobrecarga por transfusiones, por déficits de micronutrientes como el selenio y la carnitina. En la cavidad oral son comunes distintos hallazgos en las piezas dentales como caries severas, *pitting*, pérdida prematura de dientes; y de lengua y mucosas; *anquiloglosia*, ampollas y erosiones, cicatrices (15).

En síndrome de Kindler, autosómico recesivo, presenta la formación predominantemente generalizada de ampollas y una fotosensibilidad presente ya desde la infancia, con cicatrices y rara-

mente, la presencia de *milium*, con la instalación de una *poikiloderma* a medida que transcurre el tiempo. Las ampollas tienden, asimismo, a disminuir o desaparecer con el avance de la edad del paciente. Exhiben a su vez un espectro de otras lesiones como queratodermia palmo-plantar, alteraciones de las uñas, *alopecia*, caries de frecuencia incrementada, estenosis del esófago, vaginal, anal, colitis (a veces severa), con *seudo-sindactilia* y ausencia de los dermatoglifos.

Se ha descrito una forma especial de los *nevus* en estos pacientes de EA, que aparecen en el curso de cualquiera de los tipos mencionados, aunque existe una mayor predisposición en las variantes recesivas (16). Clínicamente son lesiones pigmentarias grandes, desde el tamaño de una moneda hasta el de una palma, con asimetría prominente y bordes irregulares. Inicialmente pueden ser muy oscuros para ser luego moteados, con una apariencia de *seudo-melanoma*. Con el transcurrir del tiempo usualmente van perdiendo la coloración, se tornan papilomatosos y finalmente pueden adoptar el aspecto de una placa de *shagreen*.

Algunos pacientes con la forma recesiva distrófica tienen parches de piel con mayor resistencia a los traumas y sin mostrar, generalmente, formación de ampollas, presentando a su vez mayor expresión del C7 y restauración de las fibrillas de anclaje (cit. por 6). Fenómeno éste llamado de terapia génica natural o mosaicismo inverso ("*revertant mosaicism*").

Cada una de estas presentaciones tiene, como ya se dijo, un correlato casi estricto con el lugar de aparición de las ampollas, con las proteínas afectadas y las coloraciones obtenidas con la inmunofluorescencia y los genes mutados.

Recientemente se comunicó el segundo caso de pacientes que asociaban una enfermedad ampollar autoinmune con las características clínicas, histológicas e inmunológicas del penfigoide ampollar y de la EA adquirida (17).

Existe un reciente reporte sobre la asociación de la EB distrófica recesiva y una *ictiosis* ligada al X, dos entidades genéticas no relacionadas entre sí (18).

Etiología y patogenia: la forma distrófica se origina por alteraciones en el colágeno VII que es el que participa en las fibrillas de anclaje de la membrana basal de la epidermis. Es de transmisión autosómica dominante o recesiva y está causada por una mutación del gen COL7A1, del cromosoma 3, que codifica aquel colágeno (19). Se ha postulado una importante participación de bacterias flageladas Gram-negativas en las heridas crónicas para el desarrollo aumentado de CEC (cit. por 20).

En la variante de unión se han descrito cientos de mutaciones en seis genes diferentes, y se ha demostrado que algunas poblaciones tienen su propia frecuente y específica mutación. De este modo, por ejemplo, Fuentes *et al* (9) encontraron en 16 de 17 familias estudiadas de Chile el gen LAMB3, con dos mutaciones previamente no caracterizadas, c.823-1G>A y c.3228+1G>a y c.957ins77, ésta última en forma heterocigota en dos familias.

La EB adquirida, dermatosis ampollar subepidérmica tiene, igualmente que la hereditaria, una disminución de las fibras de anclaje pero la misma se debe a la presencia de auto-anticuerpos, con inmunoglobulinas IgG dirigidos contra el C7 de aquellas ultra-estructuras.

Las siguientes son las alteraciones genéticas detectadas en la EA:

Tipo de EA	Gen afectado	Proteína que codifica
EA simple	PKP1	Placofilina 1
	DSP	Desmoplaquina
	KRT5	queratina 5
	KRT 14	queratina 14
	PLEC1	plectina
	ITGA6, ITGB4	integrina alfa6beta4
EA de la unión	LAMA3, LAMB3, BLAMC2	laminina 322
	COL17A1	colágeno XVII
	ITGA6, ITGB4	integrina alfa6beta4
EA distrófica	Col7A1	colágeno VII
Síndrome de Kindler	KIND1	kindlina 1

(Adaptado de Síañez-González y col) (6).

Un pequeño apartado para referirnos a las bases genéticas del síndrome de descamación acral, que en tres familias se centraron en mutaciones del gen TGM5 que codifica la transglutaminasa 5 (21). Muttardi *et al* (22) en el año 2015 describieron dos hermanas con este cuadro y en quienes hallaron una nueva mutación en el gen CSTA, responsable de la codificación de la cistatina A, relacionando a este síndrome acral con la *ictiosis exfoliativa*. En la citada clasificación de Fine *et al* (8) se hace una referencia sobre este cuadro, pero sin incluirla en forma explícita.

La inflamación y la fibrosis sugieren un importante rol para el determinismo de la *seudo-sindactilia* (12).

Progresión tumoral: la complicación más importante y significativa en la EA es el CEC. El 80 al 90% de los pacientes con la forma recesiva distrófica tendrán por lo menos un CEC entre los 45 a 55 años (24). En las formas generalizadas severas e intermedias recesiva, el riesgo para el desarrollo de CEC comienza ya en la mitad de la adolescencia 12 a 15 años, especialmente en la recesiva con óbito por metástasis dentro de los 5 años del diagnóstico y/o exéresis quirúrgica del mismo. En pacientes con EA recesiva distrófica existe una incidencia aumentada para la instalación del CEC de 50 veces, independiente de la exposición a la luz UV (20). No son raras las presentaciones múltiples. Ellos son habitualmente bien diferenciados pero presentan un pronóstico malo dada la multicentricidad de lesiones, la invasión rápida y las consecuentes metástasis. El óbito afecta a la mayoría de estos casos dentro de los 5 años. En la variante dominante son más infrecuentes. En un caso familiar se encontró y por primera vez, una base molecular para estas neoplasias con una mutación de nucleótidos de posición 6.235 que resulta en la substitución de la glicina por arginina dentro de la región del colágeno del COL7A1 (25). Algunos pocos enfermos presentaron un carcinoma escamoso no cutáneo, ubicándose ellos en lengua, esófago, cavidad oral, seno maxilar (26). No se conoce la afectación neoplásica de ningún otro órgano interno. En una paciente de 25 años con EA distrófica con un CEC de piel, se le diagnosticó también una amiloidosis pulmonar y renal (27).

La variante Dowling-Meara presenta un 44% de riesgo para el desarrollo de carcinomas basocelulares pero no para el CEC (la frecuencia en la población de Estados Unidos de aquel tipo tumoral

es del 28 al 33%) (7).

En la forma recesiva distrófica existen varias comunicaciones sobre la presentación de *xantomas* verruciformes en áreas crónicamente erosionadas (28, 29, 30).

En formas generalizada de unión, Swensson *et al* (31) presentaron en el año 1998 dos hermanos con múltiples formaciones tumorales ubicadas sobre cicatrices y piel atrófica, en miembros inferiores y diagnosticadas como carcinomas escamosos bien diferenciados. Observaciones similares hicieron Parker *et al* (cit. por 31) con dos neoplasias de similar estirpe celular y Pellicano *et al* (32) con el desarrollo de 3 queratoacantomas.

Se ha reportado una mayor incidencia de melanoma en cualquier tipo o subtipo de la EA, con un riesgo probable de 2,5% ya a los 12 años de edad, frente al estimado de 1,35 al 2,70% de la población de los Estados Unidos durante toda la vida. Esta neoplasia no ha surgido en ningún caso de la literatura, sobre los *nevus* EB como así tampoco sobre las erosiones o piel cicatricial (2).

Laboratorio: las *anemias* crónicas son posibilidades muy comunes.

El diagnóstico prenatal y pre-implantación pueden utilizarse en parejas en riesgo para tener un niño afectado, con variables ventajas y desventajas. El primero de ellos a través del DNA fetal obtenido por punción de las vellosidades coriónicas o de células del líquido amniótico. El segundo, con la selección de embriones, ya en la etapa de 8 células, para el análisis de una mutación genética. Ambos ofrecen problemas por la complejidad y motivos éticos y aún legales (4,5).

El diagnóstico prenatal de una EA simple fue efectuado con el uso de la ecografía tridimensional (33).

La variedad adquirida tiene anticuerpos circulantes anti-C7, los que, inyectados a ratones producen un problema ampollar similar.

Ujje *et al* (34) publicaron recientemente "un balance alterado" de las quemoquinas encontrando valores significativamente aumentados en suero de CXCL12 y de HMGB1, mientras que, por el contrario, los niveles de CCL21 fueron más bajos que en controles normales.

Histopatología: los cuadros microscópicos nos muestran imágenes que contrastan con los hechos clínicos por la paucidad de datos, por lo general, poco útiles para la identificación de las variedades, excepto, tal vez, la forma simple. Ésta última presenta una ampolla de localización intraepidérmica, por la llamada *citólisis* de los queratinocitos suprabasales. Como en otras ampollares, en lesiones evolucionadas la ampolla puede impresionar como sub-epidérmica.

La de unión ofrece una ampolla subepidérmica, sin presentar compromiso inflamatorio. La forma distrófica ofrece una imagen similar a la anterior. En casos de ampollas previas en la zona, la dermis exhibirá signos de cicatrización.

Señalemos que en todos estos casos las ampollas se encuentran vacías.

La microscopía electrónica brindará datos anatómicos que determinará uno de los pilares del diagnóstico al identificar los clivajes o separación de los planos que conllevan a la formación de las ampollas. Una excelente publicación al respecto la realizó Smith (35) en el año 1993.

El cuadro microscópico del síndrome acral de descamación presenta el despegamiento entre la capa córnea y la granulosa.

Los *nevus* de la EA tienen dos patrones: uno de *nevus* persistente, *seudo*-melanoma y otro del compuesto tipo congénito. El primero de ellos presenta nidos variables de melanocitos, asimétricamente dispuestos, con hiperplasia de melanocitos por arriba de la unión dermo-epidérmica, con infiltrados inflamatorios y signos de cicatrices en la dermis. La segunda suele mostrar acantosis y papilomatosis con nidos de melanocitos en la unión dermo-epidérmica y a lo largo de los anexos cutáneos (17). En la profundidad de la lesión pueden observarse melanocitos dispuestos como “flotando libremente” en una hendidura de la biopsia.

En muchas ocasiones es importante, y difícil, distinguir entre lesiones queratóticas de la EA distrófica recesiva y un CEC. Entre otras cosas, se ha propuesto que la determinación de la metalo-peptidasa 13 de la matriz dérmica (MMP13), puede ser de ayuda ya que la misma es fuertemente positiva en el carcinoma escamoso (36).

El mapeo por inmunofluorescencia pretende determinar el sitio de despegamiento epidérmico y, a su vez, identificar la proteína afectada. Es un procedimiento sencillo, rápido y barato pero en individuos con producción insuficiente de las proteínas de adhesión puede brindar resultados negativos. Por ello es que se prefiere emplear siempre la microscopía electrónica. Este último es el método de referencia en la clasificación de la EA.

Diagnósticos diferenciales: se debe evocar en estas circunstancias a la EA adquirida, que puede tener caracteres similares a la forma distrófica de la EA genética. Mencionemos que la primera tiene, a su vez, una variedad de presentaciones clínicas que amplían el espectro diferencial, como son la del penfigoide bulloso-*like*, penfigoide cicatricial, la dermatosis lineal Ig A-símil (37).

En ciertas ocasiones se consideró difícil la diferenciación entre las formas dominantes y recesiva de la variedad distrófica EA (20).

Hay que diferenciarla del resto de las ampollares, pénfigos, penfigoides, pero una *anamnesis* completa, el examen clínico y, eventual, el microscópico, son suficientes por lo habitual para descartarlas. Con el penfigoide cicatricial anti-epiligrina se plantean, sin embargo, problemas diferenciales, distinción importante ya que esta última puede conformar un síndrome paraneoplásico (38). Sus inmuno-reactantes se encuentran por arriba de la lámina densa. Con técnicas de microscopía indirecta por inmunofluorescencia más sofisticadas como la del substrato cutáneo “*knockout*” y la del mapeo antigénico de cobertura fluorescente se obtienen resultados valederos (39). Citemos también, y solamente por la similitud que a veces tiene en la sinonimia, a la *porphyria cutanea tarda* o dermatosis actínica bullosa y traumática.

Es de mencionar un caso reciente de EB adquirida en un niño de 6 años de edad, aparecida durante la terapia con el ácido di-butil-éster esquárico para una *alopecia areata* (40).

En relación a los *nevus* melanocíticos grandes eruptivos recordemos que también han sido descritos en otras patologías ampollares como el eritema multiforme, la epidermólisis necrótica tóxica y en el síndrome de Stevens Johnson. Llamativamente este tipo de *nevus* no existe en las dermatosis ampollares autoinmunes.

Si es la separación habitualmente parcial de los dedos, *sindactilia*, lo que consideraremos, y dado que la *seudo-sindactilia* puede estar en el síndrome de Kindler y otras variantes de la EA ocasionada por las cicatrizaciones, debemos evocar numerosos cuadros sindromatológicos tales como el nevoide basocelular, la neurofibromatosis, el de Smith-Lemli-Opitz, el de Poland, entre otros (41).

Tratamientos: son muchos los existentes, aunque el prioritario debería ser la terapia genética.

El arsenal medicamentoso actualmente disponible va dirigido a los síntomas y a los de soporte, requiriendo, dada la pluralidad lesional, del concurso de un equipo multidisciplinario de Dermatología, Pediatría, Cirugía, Genética, Odontología, etc. El apoyo psicológico del paciente y de su entorno es más que fundamental. Constantemente, se van comunicando intentos experimentales y clínicos, basados cada vez más en la tecnología.

Revisemos la bibliografía sobre el tema: en ratones y con el uso del losartán, un antagonista de los receptores de la angiotensina II, se bloquearía el factor de crecimiento *beta*, reduciendo así la inflamación y disminuyendo al factor de crecimiento *alfa* y la expresión de la IL-6, mejorando la situación clínica (42).

La terapia celular consiste en aplicar en forma local o sistémica, células madre y fibroblastos, con la intención que produzcan las proteínas de la unión deficientes o que se diferencien de otras líneas celulares que puedan ejecutar dicha función (5,6, cit. por 43, 44). Existen avances con el empleo de sangre del cordón umbilical y membrana amniótica (45). Se aplicó la proteína faltante, obtenida por métodos recombinantes, en ratones con el gen *Col7A1* inactivado y se observó una curación más rápida de las lesiones de piel.

También se ha utilizado para el tratamiento de lesiones de piel y de boca en este último caso acompañado de terapia con láseres, la aplicación de preparados de geles de plaquetas, autólogas y alo-génicas, las que, si bien se han realizado en un muy pequeño grupo de pacientes, prometen ser una modalidad segura y efectiva (46,47).

En el año 2006 se publicaron los resultados positivos de una terapia génica. Ésta se realizó tras un complejo procedimiento efectuado a células obtenidas de un adulto con EA de la unión, quien tenía una deficiencia de la cadena beta-3 de la laminina 332. A estas células se les transfirió DNA del gen *LAMB3*, a través de un vector retroviral. Estos injertos se implantaron luego a un paciente, con buena respuesta de adhesión epidérmica y estable, durante su observación de un año (48). En ratones recién nacidos con EB distrófica recesiva "*C7-null*".

Con la administración endovenosa del colágeno VII humano recombinado identificaron la eficacia del mismo en un modelo murino pre-clínico (49).

Dado el fenómeno antes mencionado del mosaicismo inverso, se hicieron implantes de *punch* de esa zona de piel de un paciente a otro, en áreas afectadas (es decir, no "revertantes"), obteniéndose mejoras clínicas y funcionales con mantenimiento de esa reversión en los sitios receptores durante un seguimiento de 18 meses. Los injertos autólogos de piel sana pero genéticamente afectada para tratar úlceras crónicas brindaron 70% de éxito (cit. por 50).

En el año 2015 se publicó el resultado exitoso con el uso del mofetil-micofenolato, como agente ahorrador de corticoides con 2 a 3 gr/día, aunque se lo debió mantener como tratamiento de larga duración, dado que con la disminución de las dosis de ese agente se producía la exacerbación del cuadro (51).

A partir de que el galato-3-epigallo-catequina, de un extracto de té verde, puede regular *in vivo* e *in vitro* la actividad de la metaloproteína dérmica MMP, se la utilizó como tratamiento oral en esta patología, sin hallarse diferencias con un grupo control (52).

Hace poco se publicó el resultado exitoso en las heridas crónicas de dos niños con el empleo de maleato de timolol tópico, al 0,5%, en oclusión (53), sugiriéndose su acción sobre la migración de los queratinocitos, que está alterada en la EB *junctional*. Dada la absorción posible y sus efectos

sistémicos, se la recomienda solo para pequeñas superficies.

El empleo de la radioterapia, quimioterapia o la combinación de ambas redundaron en beneficios pasajeros, especialmente para aliviar el dolor, la tendencia a las hemorragias o los tumores con olores desagradables.

Para el tratamiento de los CEC surgidos en estos pacientes, y con múltiples e interesantes modalidades, recomendamos el reciente trabajo de Mellerio *et al* (54).

Por supuesto se ponen en marcha todas aquellas medidas generales locales para el control del dolor y cuidado de heridas y prevención de infecciones, según arte y ciencia. Por último pero no por ello menos importante, y como ya se esbozó, el asesoramiento genético es muy importante.

Bibliografía

1. Gertler W. Hautveränderungen bei Entwicklungsstörungen. En: Systematische Dermatologie VEB George Thieme Verlag, Leipzig 1970. Band I Kap 2.1, seite 148,50.
2. Holubar K. Epidermolysis Bullosa Acquisita. Am J Dermatopathol 1988;10(4):375.
3. Fine JD, Johnson LB, Weiner M, Li KP, Suchindran C. Epidermolysis bullosa and the risk of life-threatening cancers: The National EB Registry experience, 1986-2006. J Am Acad Dermatol 2009;60(2):203-11.
4. Zambrano Díaz MT. Epidermolisis ampollar adquirida Dermatología. Rev Mex 2005; 49 (6): 240-53.
5. Camaño Gutiérrez I, Montañez-Quero MD, Villar Ruiz O, Vallejo Pérez P, García Burguillo A, Hernández García JM, del Río M. Epidermolisis ampollosa distrófica y gestación. Progresos de Obstetricia y Ginecología 2009;52(9). doi: 10.1016/S0304-5013(9)72334-9.
6. Siañez-González C, Pezoa-Jares R, Salas-Alanis JC. Epidermolisis ampollosa congénita: revisión del tema. Actas Dermosifiliogr 2009;100(10):842-56.
7. Hsu C-K, Wang S-P, Yu-Yun Lee J. Treatment of Hereditary Epidermolysis Bullosa: Updates and Future Prospects. Am J Clin Dermatol 2014;15(1):1-6.
8. Fine JD, Bruckner-Tuderman L, Eady RAJ, Bauer EA, Bauer JW, Has C, Heagerty A, Hintner H, Hovnanian A, Jonkman MF, Leigh I, Marinkovich MP, Martinez AE, McGrath JA, Mellerio JE, Moss C, Murrell DF, Shimizu H, Uitto J, Woodley D, Zambrano G. Inherited epidermolysis bullosa: Updated recommendations on diagnosis and classification. J Am Acad Dermatol 2014;70(6):1103-26.
9. Fuentes I, Campos M, Repetto G, Morandd P, Yubero J, Gonzalez S, Klaussegger A, Schnitzhofer P, Pohla-Gubo G, Bauer J, Palisson F. Molecular epidemiology of Junctional Epidermolysis bullosa: discovery of novel and frequent *LAMB3* mutations in Chilean patients with diagnostic significance. Br J Dermatol 2016 doi:10.1111/bjd.14920.
10. Yan T-M, He C-X, Hua B-L, Li L, Jin H-Z, Liu Y-H, Zuo Y-G. Coexistence of acquired hemophilia A and epidermolysis bullosa acquisita: Two case reports and published work review. J Dermatol 2016. OI:10.1111/1346-8138.13346.
11. van der Velden JAJ, van Geel M, Nellen RGL, Jonkman MF, McGrath JA, Nanda A, Sprecher E, van Steensel MAM, McLean WHI, Cassidy AJ. Novel TGM5 mutations in acral peeling syndrome. Exp Dermatol 2015;24(4):285-9.
12. Akasaka E, Nakano H, Takagi Y, Toyomaki Y, Sawamura D. Multiple Milia as an Isolated Manifestations

- of Dominant Dystrophic Epidermolysis Bullosa: Evidence of Phenotypic Variability. *Pediatr Dermatol* 2017;34(2):e106-8.
13. Breitenbach J, Gruber C, Klausegger A, Trost A, Bogner B, Reitsamer H, Bauer JW. Pseudosyndactyly- an inflammatory and fibrotic wound healing disorder in recessive dystrophic epidermolysis bullosa. *JDDG* 2015;13(12):1257-66.
 14. Fortuna G, Aria M, Cepeda-Valdés R, Pollio A, Moreno-Trevino M, Salas-Alanis J. Clinical features of gingival lesions in patients with dystrophic epidermolysis bullosa: a cross-sectional Study. *Rev Australian Dental Journal* 2015;60(1):18-23.
 15. Fine J-D, Mellerio JE. Extracutaneous manifestations and complications of inherited epidermolysis bullosa *J Am Acad Dermatol* 2009;61(3):387-402.
 16. Horn HM, Tidman MJ. The clinical spectrum of dystrophic epidermolysis bullosa *Br J Dermatol* 2001;146(2):267-74.
 17. Bauer JW, Schaeppi H, Kaserer C, Hantich B, Hintner H. Large melanocytic nevi in hereditary epidermolysis bullosa. *J Am Acad Dermatol* 2001;44(4):577-84.
 18. Yamase A, Kono T, Ishii N, Hashimoto T, Saeki H. An autoimmune bullous dermatosis with clinical, histopathological, and immunological features of bullous pemphigoid and epidermolysis bullosa acquisita in an adult. *Br J Dermatol* 2016 Mar 16. Doi: 10.1111/bjd.14553. (Epub ahead of print).
 19. Hernández-Martín A, Cuadrado-Corrales N, Ciria-Abad S, Arias-Palomo D, Mascaró-Galy JM, Escámez MJ, García M, Del Río M, Torrelo A, González-Sarmiento R. X-Linked Ichthyosis along with Recessive Dystrophic Epidermolysis Bullosa in the Same Patient. *Dermatology* 2010;221(2):113-6.
 20. Mallipeddi R, Bleck O, Mellerio JE, Ashton GHS, Eady RAJ, McGrath JA. Dilemmas in distinguishing between dominant and recessive forms of dystrophic epidermolysis bullosa. *Br J Dermatol* 2003;149(4):810-8.
 21. Kim M, Murrell DF: Update on the pathogenesis of squamous cell carcinoma development in recessive dystrophic epidermolysis bullosa. *Eur J Dermatol* 2015;25(Suppl 1):30-2.
 22. Kiritsi D, Cosgarea I, Franzke C-W, Schumann H, Oji V, Kohlhase J, Bruckner-Tuderman L, Hass C. Acral Peeling Skin Syndrome with TGM5 Gene Mutations May Resemble Epidermolysis Bullosa Simplex in Young Individuals. *J Invest Dermatol* 2010;130(6):1741-6.
 23. Muttardi K, Nitoiu D, Kellsell DP, O'Toole EA, Batta K. Acral Peeling Skin Syndrome Associated With a Novel CSTA Gene Mutation. *Clin Exp Dermatol* 2015, Dec 18. Epub 2015 Dec 18.
 24. Fine JD, Johnson LB, Weiner M, Li KP, Suchindran C. Epidermolysis bullosa and the risk of life-threatening cancers: The National EB Registry experience, 1986-2006. *J Am Acad Dermatol* 2009;60(2):203-11.
 25. Christiano AM, Crollik J, Pincus S, Uitto J. Squamous cell carcinoma in a family with dominant dystrophic epidermolysis bullosa: a molecular genetic study. *Experimental Dermatology* 1999;8(2):146-52.
 26. Mallipeddi R. Epidermolysis bullosa and cancer. *Clin Exp Dermatol* 2002;27 (8):616-23.
 27. Csikós M, Orosz Z, Bottlik G, Szöcs H, Szalai Z, Rozgonyi Z, Hársing J, Török É, Bruckner-Tuderman L, Horváth A, Kárpáti S. Dystrophic epidermolysis bullosa complicated by cutaneous squamous cell carcinoma and pulmonary and renal amyloidosis. *Clin Exp Dermatol* 2008;(2):163-6.
 28. Murat-Susić S, Pastar Z, Dobrić I, Camino Varela A, Hutinec Z, Husar K, Klienak A. Verruciform xanthoma in recessive dystrophic epidermolysis bullosa Hallopeau-Siemens. *Int J Dermatol* 2007;46(9):955-59.
 29. Orpin SD, Scott IC, Rajaratnam R, Colloby PS, Heagerty A. A rare case of recessive dystrophic epidermol-

- ysis bullosa and verruciform xanthoma. *Clin Exp Dermatol* 2009;34(1):49-51.
30. Curto-Barredo L, Segura S, Barranco C, Bellosillo B, Lloreta J, Toll A, Sanmartín O, Pujol RM. Verruciforme xanthoma developing in recessive dystrophic epidermolysis bullosa: A sheep in wolf's clothing. *Am J Dermatopathol* 2014;36(6):506-9.
 31. Swensson O, Christophers E. Generalized Atrophic Benign Epidermolysis Bullosa in 2 Siblings Complicated by Multiple Squamous Cell Carcinomas *Arch Dermatol* 1998;134(2):199-203.
 32. Pellicano R, Fabrizi G, Cerimele H. Multiple keratoacanthomas and junctional epidermolysis bullosa. A therapeutic conundrum. *Arch Dermatol* 1990;126(3):305-6.
 33. Wylomanski S, Camp G, Philippe HJ, Le Vaillant C. Épidermolyse bulleuse simplex congénitale de découverte anténatale et apport de l'échographie 3D. *Gynécologie Obstétrique & Fertilité* 2014;42:438-40.
 34. Ujiie I, Fujita Y, Nakayama Ch, Matsumura W, Suzuki S, Shinkuma S, Nomura T, Abe R, Shimizu H. Altered Balance of Epidermis-Related Chemokines in Epidermolysis Bullosa. *J Dermatol Scie* 2017 <http://dx.doi.org/10.1016/j.jdermsci.2016.12.021>.
 35. Smith LT. Ultrastructural Findings in Epidermolysis Bullosa. *Arch Dermatol* 1993;129(12):1578-84.
 36. Hata H, Abe R, Suto A, Homma E, Fujita Y, Aoyagi S, Shimizu H. MMP13 can be useful differentiating marker between squamous cell carcinoma and benign hyperkeratotic lesions in recessive dystrophic epidermolysis bullosa. *Br J Dermatol* 2015;172(3):769-73.
 37. Gupta R, Woodley DT, Chen M. Epidermolysis bullosa acquisita. *Clinics in Dermatology* 2012;30(1):60-9.
 38. Driban NE. Penfigoide cicatricial antiepiligrina en: NE Driban, F Galdeano, ML Poljak (Edits). *Manifestaciones cutáneas de neoplasias malignas internas Elsevier Ámsterdam-Toronto* 2014 cap. 52 pp. 199-200.
 39. Vodegel RM, de Long, MCJM, Pas HH, Yancey KB, Jonkman MF. Anti-epiligrin cicatricial pemphigoid and epidermolysis bullosa acquisita: Differentiation by use of indirect immunofluorescence microscopy. *J Am Acad Dermatol* 2003;48(4):542-7.
 40. Guerra L, Pacífico V, Calabresi V, De Luca, N, Castiglia D, Angelo C, Zambruno G, Di Zenzo G. Childhood epidermolysis bullosa acquisita during squaric acid dibutylster (SADBE) immunotherapy for alopecia areata. *Br J Dermatol* DOI: 10.1111/bjd.14764.
 41. Driban NE. Miembros. En NE. Driban, V. Parra de Cantú, A. Bassotti de Ahuad (Edits.): *Dermatología Semiología Sistematizada EDIUNC Mendoza*, 2007 cap. VIII, pag. 181-96.
 42. Nyström A, Thriene K, Mittapalli V, Kern JS, Kiritsi D, Dengiel J, Bruckner-Tuderman L. Losartan ameliorates dystrophic epidermolysis bullosa and uncovers new disease mechanisms. *Rev EMBO Molecular Medicine* 2015;7(9):1211-28.
 43. Larcher F, Del Río M. Estrategias terapéuticas innovadoras para la epidermolísis bullosa distrófica recesiva. *Actas Dermosifiliogr* 2015;106(5):376-82.
 44. El-Darouti M, Fawzy M, Amin I, Hay RA, Hegazy R, Gabr H, El Maadawi Z. Treatment of dystrophic epidermolysis bullosa with bone marrow non-hematopoietic stem cells: a randomized controlled trial. *Dermatologic Therapy* 2016;29:96-100. doi: 1111/dth.12305.
 45. Nevala-Plagemann C, Lee C, Tolar J. Placenta-based therapies for the treatment of epidermolysis bullosa. *Cytotherapy* 2015;17(6):786-95.
 46. Tadani G, Guez S, Pezzani L, Marconi M, Greppi N, Manzoni F, Rebulli P, Esposito S. Preliminary evaluation of cord blood platelet gel for the treatment of skin lesions in children with dystrophic epidermolysis

bullosa. *Blood Transfus* 2015;13(1):163-8.

47. Sindici E, Astesano S, Fazio L, Dragonetti A, Pugliese M, Scully C, Carossa S, Broccoletti R, Arduino PG. Treatment of Oral Lesions in Dystrophic Epidermolysis Bullosa: A case Series of Cord Blood Platelet Gel and Low-level Laser Therapy. *Acta Derm-Venereol* 2017 The Authors. Doi: 10.2340/00015555-2513.
48. Mavilio F, Pellegrini G, Ferrari S, Di Nunzio F, Di Iorio E, Recchia A, Marucci A, Ferrari G, Provasi E, Bonini C, Capurro S, Conti A, Magnoni C, Gianetti A, De Luca M. Correction of junctional epidermolysis bullosa by transplantation of genetically modified epidermal stem cells. *Nat Med* 2006;12(12):1397-402.
49. Hou Y, Guey LT, Wu T, Gao R, Cogan J, Wang X, Hong E, Ning WV, Keene D, Liu N, Huang Y, Kafftan C, Tangarone B, Quinones-Garcia I, Uitto J, Francone OL, Woodley DT, Chen M. Intravenously Administered Recombinant Human Type VII Collagen Derived from Chinese Hamster Ovary Cells Reverses the Disease Phenotype in Recessive Dystrophic Epidermolysis Bullosa Mice. *J Invest Dermatol* 2015;135(12):3060-7.
50. Gostyński A, Pasmooij AMG, Jonkman MF. Successful therapeutic transplantation of revertant skin in epidermolysis bullosa. *J Am Acad Dermatol* 2014;70(1):98-101.
51. Sami N. Mycophenolate mofetil (MMF) in the treatment of epidermolysis bullosa acquisita (EBA) long-term follow-up. *J Am Acad Dermatol* 2015;1(5):321-3.
52. Chiaverini C, Roger C, Fontas E, Bourrat E, Bourden-Lanoy E, Labrèze C, Mazereeuw J, Vabres P, Bodermer C, Lacour J-P. Oral epigallocatechin-3-gallate for treatment of dystrophic epidermolysis bullosa: a multicentre, randomized, crossover, double-blind, placebo-controlled clinical trial. *Orphanet J Rare Dis* 2016;11:31. Published online 2016 Mar 25. doi: 10/1186/s13023-016-0411-5.
53. Chiaverini C, Passeron T, Lacour J-P. Topical timolol for chronic wounds in patients with junctional epidermolysis bullosa. *J Am Acad Dermatol* 2016;75: e223-4, 0190-9622/536-00.
54. Mellerio JE, Robertson SJ, Bernardis C, Diem A, Fine JD, George R, Goldberg D, Halmos GB, Harries M, Jonkman MF, Lucky A, Martinez AE, Maubec E, Morris S, Murrell DF, Palisson F, Pillay EI, Robson A, Salas-Alanis, McGrath JA, Management of cutaneous squamous cell carcinoma in patients with epidermolysis bullosa: best clinical practice guidelines. *Br J Dermatol* 2016;174(1):56-67.

Fístulas crónicas, seno pilonidal

Antecedentes históricos: el quiste pilonidal (P) fue señalado por primera vez en 1833 por Herbert Mayo y denominado como quiste y seno pilonidal por RM. Hodge en el año 1880 (cit. por 1). El primer caso reportado de una malignidad en un *sinus* pilonidal la realizó Wolff en 1900 (cit. por 2).

Sinonimia: el quiste y seno pilonidal es conocido clínicamente también como enfermedad del Jeep, quiste o fístula sacro-coxígea, enfermedad pilonidal.

Clínica y evolución natural: la aparición de un trayecto fistuloso hacia la piel, proveniente de una infección ósea, osteomielitis, se presenta habitualmente luego de una prolongada enfermedad localizada en el hueso. Esa infección, generalmente bacteriana puede afectar tanto la medular como la cortical del hueso. Suele aparecer entre los 50 a 60 años de edad, predominando, en una proporción de 7:3 en el sexo masculino (3), aunque para De Parades *et al* (4) lo hace frecuentemente entre los 15 a 30 años, y ocurre con una frecuencia del 0 al 5% de la población general (cit. por 2). Como se refiere en su sinonimia, la zona sacro-coxígea es uno de los más comunes lugares de presentación, pero puede hacerlo en lugares tan disímiles como el ombligo, la región pectoral, zona plantar, pene, clítoris, axilas, pubis, cuero cabelludo, región supra-clavicular, canal anal. Como dermatosis profesional se consideran aquellas que se instalan en las manos de los peluqueros, tanto de mujeres como de hombres, en esquiladores, tamberos (cit. por 1,2). Puede incluirse en este rubro aquellas lesiones que aparecen en conductores de vehículos, por los traumatismos reiterados (“enfermedad del Jeep”). Localizaciones muy infrecuentes han sido señaladas como la subungueal, en un peluquero de perros (5) y en la punta de un pulpejo en la mano en un peluquero de varones (6).

Si nos referimos a la zona coxígea se observará un hoyuelo en el pliegue inter-glúteo y a unos 5 cm. del ano en dirección cefálica. La forma aguda se presenta como un absceso a tensión, mientras que la crónica da lugar a la formación *sinus* pilonidales a partir de la descarga purulenta intermitente. La semiología del resto de las localizaciones no es muy diferente de la descrita, dependiendo de la anatomía del hábitat patológico.

Los sujetos de raza negra y los asiáticos padecen en forma muy rara esta patología.

Los tejidos blandos vecinos al foco bacteriano impresionan eritematosos, edematosos y dolorosos a la presión. Con el pasar del tiempo se constituye un trayecto o fístula entre el área infectada y el exterior, observándose una secreción persistente, habitualmente de mal olor y que puede contener fragmentos óseos por la necrosis y secuestro de tejidos afectados. Las zonas incriminadas pueden corresponder a cualquier lado. En la región mandibular la causa más común es una infección dentaria, la que se disemina por contigüidad hacia el hueso.

Remarquemos que algunos *sinus* pilonidales no terminan en un quiste en su parte interna sino que lo pueden hacer en un fondo de saco ciego o, aún, en otras estructuras.

Las complicaciones más frecuentes son las infecciones, con abscedación y hasta con osteomielitis. Igualmente pueden ser parte de síndromes más complejos como el de Kabuki, el de Birk-Batel, Dobowitz, el de Carney.

En una interesante publicación se relata la presencia de un *nevus* azul celular en una enfermedad pilonidal crónica (7).

La fístula anal es una importante complicación de un proceso bacteriano anterior localizado

Se las divide, según el tiempo de evolución, en agudas, aquellas que llevan menos de 2 semanas, subagudas, entre 2 a 4 semanas y las crónicas más del mes.

Etiología y patogenia: el impacto de la fricción de los tallos pilosos por diversos y crónicos traumatismos favorecerían su penetración en la dermis, con la consiguiente reacción del tipo de cuerpo extraño y la inflamación crónica. Algunos autores le adjudican a la obesidad otro factor desencadenante. Puede incluirse en este rubro aquellas lesiones que aparecen en conductores de vehículos, por los traumatismos reiterados. El permanecer sentado más de 6 horas diarias y las personas que se bañan dos o menos veces por semana tienen 219 veces más riesgo de presentar esta patología (cit. por 1). El exceso de pilosidad y de transpiración conspiran también a favor de la aparición de esta enfermedad. Los agentes etiológicos más frecuentes en todas las formas clínicas es el *Staphylococcus aureus*, y la *Pseudomona aeruginosa* especialmente en los adictos a drogas endovenosas, en el pie diabético y heridas por punción en el pie. Entre el 30 al 60% las *osteomielitis* crónicas reconocen más de un agente microbiano (8).

El desarrollo de los distintos tumores sería causado por la liberación de radicales de oxígeno a partir de la activación de las células inflamatorias; por otra parte el mecanismo de reparación de ADN está alterado en procesos inflamatorios crónicos, predisponiendo, por ende, a la aparición de las neoplasias.

Progresión tumoral: en la enfermedad pilonidal de larga evolución es posible observar la aparición de una patología neoplásica. El aspecto clínico suele ser una ulceración o un granuloma ulcerado, con la posibilidad de instalarse un carcinoma espinocelular (CEC) en la misma. Se debe sospechar esta transformación frente a un *sinus* con cambios en la descarga crónica, con incremento del dolor y un olor desagradable. También se postuló la posibilidad de este paso a la malignidad con cambios en la población bacteriana del trayecto fistuloso, con la desaparición del estafilococo y su substitución por gérmenes Gram negativos, evento observado en el 85% de los casos (cit. por 3). Este riesgo de transformación a una neoplasia se lo evalúa alrededor del 0,5%, con una capacidad metastásica del 20% (9).

La evolución hacia un carcinoma es infrecuente y se estima que sucede en un 0,1%. El tipo más común es el CEC, 90% del total de los casos, como sucedió, entre otros, en el paciente de Chatzis *et al* (10). Borges *et al* (11) presentaron dos pacientes con un CEC en la enfermedad pilonidal, con condilomas acuminados y *HIV* positivos.

Los casos de pobre pronóstico pueden deberse a la presencia de vimentina que lo asocia a una transición epitelio-mesenquimatoso, es decir la pérdida de las características epiteliales y la adquisición de un fenotipo mesenquimal, evento éste de los carcinomas altamente invasores (12).

En menor proporción se han relatado adenocarcinoma de glándulas sudoríparas, carcinoma basocelular, cordomas en las paredes (1). Hasta una publicación del año 2014 existían menos de 70 de estos casos (2). La mayoría de estas se encuentran profundamente en el celular subcutáneo y un 8% invaden al hueso. El comportamiento biológico de estos carcinomas suele ser de peor pronóstico clínico que otros de igual estirpe celular.

En una tabla publicada de pacientes que sufrieron esta complicación desde el año 1936 a 1985, y de acuerdo a la literatura mundial, se incluyen fibrosarcomas, reticulosarcoma, CEC, angiosarcomas, linfomas (3).

Laboratorio: se activan los vectores indicativos de inflamación, en distinta proporción, todo ello de acuerdo, claro está, a la magnitud y duración de la enfermedad.

La ecografía y la TAC son útiles para la demarcación de las lesiones y la demostración de las ramificaciones que pueden ser, en ocasiones, muy sutiles.

Histopatología: lo esencial yace en la dermis donde existen uno o más tractos sinuosos, o un quiste con epitelio escamoso, cuyo contenido es de queratina y pelos. Si se muestra con las paredes rotas, el estroma circunvecino puede exhibir un tejido de granulación con presencia de células gigantes.

Los estudios inmunohistoquímicos muestran un patrón similar al señalado para la hidradenitis supurativa (13).

Diagnósticos diferenciales: con la *osteomielitis* de la zona mandibular hay que tener en consideración diferencial a las micosis profundas, actinomicosis, quistes odontogénicos, las fistulas originadas en procesos congénitos como el quiste tirogloso, el branquial. Con el *sinus P* debemos considerar diferencialmente al quiste dermoide. TBC de ano, Crohn anal, linfogranuloma venéreo, hidradenitis supurativa, forunculosis, carcinoma perforante en perineo, *osteomielitis* de los huesos pelvianos, fistula anal, hamartomas-teratomas presacros, duplicación rectal.

Tratamientos: las opciones son múltiples y es importante la experiencia del cirujano para la adopción de la más correcta. El absceso agudo debe ser evacuado. La excisión es el tratamiento estándar definitivo, discutiéndose si la misma debe ser amplia o mínima. A su vez la mayoría de los cirujanos prefiere dejar luego abierta la herida para su curación por segunda. Por supuesto que esto demanda una disminución de la actividad del paciente, curaciones diarias y la *restitutio ad integrum* luego de varias semanas, pero el índice de recurrencias es menor que la que plantea el cierre inmediato de la herida efectuada. Existen otras técnicas, que la cirugía plástica ha implementado, cuya descripción excede la finalidad de esos comentarios. Con el uso de los adhesivos tisulares de fibrina se obtienen resultados moderados, entre un 15-30% de los casos, pero es un método sencillo y de baja invasividad.

El contexto clínico general y el resto de los estudios a efectuarse nos darán la pauta diagnóstica. En la mayoría de estos pacientes los tratamientos deben adecuarse al caso, siendo la cirugía el procedimiento de elección frente al diagnóstico de un tumor presente, y el de elección, en casos de *osteomielitis* como base de la neoplasia, es la amputación del miembro afectado y la remoción de las posibles adenopatías regionales (14). *

Bibliografía

1. Driban, NE, Innocenti AC. Quistes y *seudo* quistes cutáneos. Edit Universidad Maimónides Buenos Aires 2014 Sección I cap. 18, pp. 191-200.

* “Según cuenta la historia”, Luis XIV, el Rey Sol, fue operado en 1686 por una fistula anal por el cirujano Charles Félix de Tassy, con instrumentos de su propio diseño. El éxito obtenido hizo que en Versalles se lo declarase el “año de la fístula”. Jean Lully, uno de los músicos de ese entonces, compuso una canción para festejarlo (*Grand Dieu sauve le Roi*), cuya melodía, con pequeñas modificaciones, fue ofrecida luego en 1714 por Händel al rey Jorge I de Inglaterra, y terminó convirtiéndose en la canción (himno) nacional. Se trataba de *God save the King/Queen*, vigente hasta la actualidad (Sanz J: Sabrán los ingleses que el origen de su himno es una fistula anal? <http://historiasdelahistoria.com>).

2. Eryilmaz R, Bilecik T, Okan I, Özkan OV, Coskun A, Sahin M. Recurrent squamous cell carcinoma arising in a neglected pilonidal sinus: report of a case and literature review. *Int J Clin Exp Med* 2014;7(2):446-50.
3. Aznar JM, Remartinez JM, Albareda J, Bartolome A, Castiella T, Seral Iñigo F. Degeneración maligna de osteomielitis crónica. *Rev Esp de Cir Ost* 1985;20:291-8.
4. De Parades V, Bouchard D, Janier M, Berger A. Pilonidal sinus disease. *J Vasc Surg* 2013;150(4):237-47.
5. Mohanna P-N, Flemming AFS, Al-Sam SZ. Subungual pilonidal sinus of the hand in a dog groomer. *Br J Plast Surg* 2001;54(2):176-8.
6. Grant I, Mahaffey PJ. Pilonidal sinus of the finger pulp. *J Hand Surg: Br & Eur Volume* 2001;26(5):490-1.
7. Val-Bernal JF, González-Vela MC, Hermana S, Garijo MF, González-López MA. Pilonidal sinus associated with cellular blue *nevus*. A previously unrecognized association. *J Cutan Pathol* 2007;34 (12):942-5.
8. Roche E, García-Melgares ML, Laguna C, Martín-González B, Fortea JM. Fistula cutánea crónica secundaria a osteomielitis mandibular. *Actas Dermosifiliogr* 2006;97(3):203-5.
9. Dereure O, Guillot B, Bonnel F, Barnéon G, Montpoint S, Guilhou JJ. Dégénérescence carcinomateuse de fistules ostéomyélitiques chroniques 4 Cas. *Ann Dermatol Venereol* 1993;120(10):675-8.
10. Chatzis I, Noussios G, Katsourakis A, Chatzitheoklitos E. Squamous cell carcinoma related to long standing pilonidal-disease. *Eur J Dermatol* 2009;19(4):408-9.
11. Borges VE, Keating JT, Nasser IA, Cooley TP, Greenberg HL, Dezube BJ. Clinicopathologic characterization of squamous-cell carcinoma arising from pilonidal disease in association with condylomata acuminatum in HIV-infected patients: report of two cases. *Dis Colon Rectum* 2001;44(12):1873-7.
12. Umemura H, Hamashige J, Yamada K, Yamadori I, Asago K. Spindle cell squamous cell carcinoma arising from chronic osteomyelitis. *J Dermatol* 2016;43(3):345-6.
13. Kurokawa I, Nishijima S, Suzuki K, Kusumoto K, Sensaki H, Shikata N, Tsubura A. Cytokeratin expression in pilonidal sinus. *Br J Dermatol* 2002;146(3):409-13.
14. Panteli M, Puttaswamalah R, Lowenberg DW, Giannoudis PV. Malignant transformation in chronic osteomyelitis: recognition and principles of management. *J Am Acad Orthop Surg* 2014;22(9):586-94.

Hidradenitis supurativa

Antecedentes históricos: fue descrita por Alfred Volpeau en el año 1849, y citada posteriormente por Aristide Auguste Stanislas Verneuil en 1854 como *hidrosadénite phlegmoneuse*. Gerd Plewig y Michael Steger propusieron el nombre de *acne inversa* en el año 1989 (cit. por 1).

Un famoso personaje que la padeció fue Karl Marx (2).

Sinonimia: enfermedad de Verneuil, acné apocrino, acné triada, apocrinitis, acné inversa familiar, *smoker's boils* (forúnculo del fumador). Recientemente y en algunas publicaciones se argumenta que ninguno de estos nombres es aceptable (2,3). En una de las últimas publicaciones al respecto, sus autores proponen la denominación de foliculitis disecante del pelo terminal (3).

Clínica y evolución natural: la hidradenitis supurativa (HS) es una enfermedad crónica, y recidivante, de carácter inflamatorio y debilitante del folículo piloso, con un patrón de herencia autosómico dominante. Asienta fundamentalmente en zonas de pliegues, con un polimorfismo lesional importante. Es de presentación universal, aunque predomina en la raza negra (4). Existe una prevalencia que varía entre 0,05 al 4%, otros trabajos lo reportan en un 0.97% en Francia, en pacientes mayores de 15 años y del 0.1% en Estados Unidos. También se la menciona entre el 0,00033 al 4,1%. La incidencia tiende, aparentemente, a incrementarse, según datos de bases de datos de los Estados Unidos: así, durante el período 1970-79, fue de 4,3 por 100.000, mientras que en el lapso del 2000 al 2008 fue del 9,6 por 100.000 (cits. por 5). Las edades de comienzo comprenden entre la pubertad y los 40 años de edad, con un pico alrededor de los 30 años, siendo tres veces más común en el sexo femenino. Menos del 25% de los pacientes comienzan antes de los 10 años de edad, la mayoría lo hace alrededor de los 20 años. En mujeres, un 40% de ellas tienen exacerbaciones pre-menstruales, con mejoría sin tratamiento después de 7-10 días. Tiene una tendencia a declinar después de la quinta década de la vida, por probable influencia de la menopausia, por lo que pacientes mayores de ésta edad son típicamente del sexo masculino. (cit. por 6). En un estudio basado en encuestas y presentado recientemente, se encontró que, en 186 pacientes, un 44 al 63% de las mujeres experimentaron exacerbaciones de los síntomas de la HS en la época de las menstruaciones y un 20 a un 83% los síntomas se aliviaron durante los embarazos (7).

El 30-40% de estos casos tienen historia familiar de la dermatosis, y se les ha identificado una forma de herencia autosómica dominante. Los pacientes con historia familiar suelen debutar con este cuadro en edades más tempranas, exhibiendo mayor compromiso cutáneo. No presenta relación con los antígenos HLA.

Su hábitat es de zonas ricas en folículos pilosos y, para otros de glándulas apocrinas, por lo tanto se muestran clínicamente en axilas, el lugar más común (fig. 13), zona submamaria y en región inguinal, más frecuente en las mujeres, y en periné nalgas, y región inguinal en el hombre. Pero también puede existir en cara, región retro-auricular, nuca, en zonas peri areolar y otras aún menos comunes como las piernas, tórax (8,9). El asentamiento en localizaciones atípicas predomina en el sexo masculino. Igualmente se postuló que las regiones anteriores del cuerpo (mamas, regiones inguinales), son de predominio femenino y las posteriores (nalgas, zonas peri-anal) del masculino, observación basada en el estudio de 302 pacientes franceses (10). Recientemente se ha observado, en un paciente de 26 años, lesiones de HS en pene y en escroto, justo en lugares opuestos, en lo que los autores llamaron lesiones en beso. Este signo es un atributo de las enfermedades

de etiología infecciosa, circunstancia que, en éste caso, fue totalmente excluida (11).

Esta distribución tan errática, donde las lesiones se pueden observar realmente en cualquier parte del tegumento cutáneo con pelos, rompería la regla sobre la ubicación en áreas intertriginosas donde existen glándulas apocrinas. Se requiere que al menos uno de aquellos sitios denominados zonas convencionales esté involucrado para efectuar el diagnóstico, aunque existan otras lesiones "ectópicas" (12). Otros tres ítems se han agregado para la formulación diagnóstica de éste cuadro. Al anterior, de localización, se le suman la presencia de lesiones típicas, que describiremos luego, y una historia de cronicidad y recurrencia. La mayor cantidad de lesiones se ven, no obstante en zonas donde existen las glándulas apocrinas, 70% de los casos afectando la zona axilar. Es llamativo que otra enfermedad de esas glándulas como la de Fox-Fordyce, comparte similitud en las edades, en el sexo predominante, en la anatomía, y en la mejoría durante los embarazos. Algunos casos de esta entidad progresaron hacia la HS (13).

La afectación de la córnea es una posibilidad, rara, a considerar, la que se suele presentar en forma de una *queratitis* intersticial (14). En las formas de roce, forunculoide, se discute si la koebnerización de las lesiones es el resultado de una fricción o de una ficción (15).

Las mujeres afectadas suelen presentar brotes pre-menstruales y después de los embarazos y pueden remitir en la menopausia (cit. por 6). El 20% de las pacientes tienen mejoría durante el embarazo, la mayoría, 72% no lo manifiestan y algunas sufren deterioros por la dermatosis (8%), lo que requiere manejo terapéutico (16).

Excepto los quistes pilonidales, la frecuencia de enfermedades foliculares asociadas es baja, y están presentes dentro del rango del resto de la población.

El 0.6 al 38% de los pacientes con la enfermedad de Crohn, en casos de series retrospectivas pueden presentar esta dermatosis y en una serie con colitis ulcerosa la proporción fue del 14% (cit. por 17). Destacamos esta última publicación, con una revisión de 350 casos y el aporte de 315 referencias bibliográficas. En un estudio de pacientes con HS de registros daneses, se encontraron 7732 pacientes, mayores de 18 años de edad y en esta investigación se encontró que la dermatosis en cuestión estaba significativamente asociada con la presencia y el riesgo de nuevos brotes de enfermedades inflamatorias intestinales, aunque la prevalencia permanecía baja (18).

Asociada con otra enfermedad autoinflamatoria, se han descrito seis pacientes con la fiebre familiar del Mediterráneo (19). En otros dos pacientes se relató la presencia de esta asociación más un acné *conglobata* y en un segundo con pioderma gangrenoso y espondiloartropatía anquilosante (20).

Hace poco tiempo se publicó una interesante observación, referente a que la HS se presenta en edades más jóvenes en pacientes con síndrome Down y, a su vez, que la prevalencia de este síndrome es mayor en una población con HS (21).

En una encuesta realizada a 72 pacientes sobre la ocurrencia de síntomas prodrómicos, se encontró que ellos presentaron:

- fatiga..... 32 %
- sensación febril..... 23 %
- cefaleas..... 11 %
- náuseas..... 2 %

y dentro de las manifestaciones locales reportaron :

- síntomas de eritema.....75%
- parestesias.....63%
- prurito.....20%

en la mayoría (65%) dentro de las 24 horas de aparición del cuadro (22).

Clínicamente tienen una sintomatología muy álgida, con brotes asociados a la eliminación de pus con mal olor, y se presenta con un abanico de lesiones entre las que se cuentan nódulos foliculares, únicos o múltiples, (habitualmente la primera lesión), y luego con abscesos profundos, tractos de interconexiones, cicatrices hipertróficas, dobles comedones post-inflamatorios. La presencia de éstos últimos en pliegues y en niños sería un signo inicial de la dermatosis (23). Pero el polimorfismo es muy amplio, como se puede evidenciar en el Atlas de la HS (24) donde se mencionan, además, la existencia de abscesos queloidianos, granulomas piogénicos, fibromas péndulos, afectación del tejido mamario (en la mujer), foliculitis cicatricial, acné *conglobata*, lesiones condiloma-símiles, *acanthosis nigricans*, elefantiasis escrotal, edema de pene y escroto, linfedema. Es evidente que la presencia de tales lesiones depende del estadio evolutivo. Por ello se han elaborado distintos índices de severidad, siendo el de Hurley de 1989, el más aceptado aunque adolece de limitaciones ya que, entre otras cosas, se jerarquiza por elementos estáticos. Así, se consideran tres etapas:

- Estadio I: formación de abscesos, únicos o múltiples, sin formación de tractos y cicatrización (68% de los pacientes),
- Estadio II: abscesos recurrentes con formación de tractos y cicatrización, únicos o múltiples, y amplias lesiones separadas. (28%)
- Estadio III: compromiso más o menos difuso del área comprometida, con numerosos tractos de interconexión y abscesos múltiples (4%). Todos los porcentajes mencionados según la publicación de Zouboulis *et al* (25).

El índice de Sartorius, original y el modificado, agrega pústulas, fístulas, distancia calculada entre dos lesiones, siendo de mayor valor para los casos severos (tipo III de Hurley) (9). El índice de severidad de la HS se realizó introduciendo parámetros objetivos y comparándolos con los mismos subjetivos, reportados por los propios enfermos. La clasificación de la Hidradenitis *Suppurativa Physician Grade Assessment*, las divide en seis grados y se la considera más una media para evaluar el tratamiento médico. Para el monitoreo y *follow up* parece más conveniente el *score* clínico-sonográfico, aunque es aún prematuro juzgarlo convenientemente.

En el año 2013 Canout-Poitaine *et al* (26) identificaron tres fenotipos de HS de la siguiente manera:

Nombre	Localización lesional	Semiología cutánea
LC* 1 clase axilar	Axilar y submamaria	Prevalencia de cicatrices hipertróficas.
LC 2 clase folicular	Orejas, tórax, espalda, piernas	Quistes pilonidales, comedones, acné severo, historia familiar (generalmente fumadores).
LC 3 clase glútea	glúteos	Pápulas, foliculitis (menor prevalencia de obesidad severa).

Recientemente se ha descrito un fenotipo nuevo, con un cuadro clínico denominado Hidradenitis

suppurativa fulminans (27), entre otras cosas, sin alteraciones del índice de masa corporal. Como lo puntualizan Ingram *et al* (28) el estudio de futuros pacientes permitirá la incorporación de otros fenotipos, y su mejor atención personalizada.

Esta clasificación no ha sido convalidada para considerar los factores de riesgo ni los sucesos terapéuticos. Por ello se proponen otros subtipos de presentación clínica, reconociéndose: (9)

- a) regular,
- b) forúnculo-friccional,
- c) tipo foliculitis-cicatricial,
- d) tipo *conglobato*
- e) *ectópico*, para el que asienta en cara.

Un nuevo sistema de un *scoring* dinámico ha sido propuesto, el que, según sus autores puede ser usado en la vida real y en los ensayos clínicos que se efectúen. El llamado *Consensus IHS4* se basa en el número de lesiones, el número de las áreas involucradas y el índice de calidad de vida dermatológica. Este proyecto se efectuó en 11 centros especializados y abarcó un total de 236 pacientes (29).

Es interesante la presencia de comorbilidades (tipo sindrómico) en estos pacientes, que cubren un rango muy amplio de patologías. Mencionemos algunas que aporta la Bibliografía

A- Triada de oclusión folicular: con la celulitis disecante del cuero cabelludo y acné *conglobata*,

B- Tétrada de oclusión folicular: con acné *conglobata*, celulitis disecante del cuero cabelludo y quistes pilonidales.

C- Enfermedades inflamatorias intestinales: enfermedad de Crohn, colitis ulcerosa.

D- Enfermedades dermatológicas: dermatitis (*atópica* o seborreica), *pityriasis rubra pilaris*, *acanthosis nigricans*, eritema nodoso, enfermedad de Darier, enfermedad de Fox-Fordyce, pioderma gangrenoso, enfermedad de Behcet, síndrome SAPHO (*Synovitis, Acne, Palmo-plantar pustulosis, Hyperostosis, Osteitis*), síndrome PAPA (*Pyogenic Arthritis, Pyoderma gangrenosum, Acne*), PASH (*Pyoderma gangrenosum, Acne, Suppurativa Hidradenitis*), síndrome de Klinefelter, síndrome de Bazex-Dupré-Christol, síndrome de Sjögren, acné fulminante más eritema nodoso, pioderma vegetante, amiloidosis, foliculitis diseminada recurrente.

E- Artropatías, generalmente asimétricas y seronegativas,

F- Enfermedades genéticas de la queratinización asociadas a la oclusión folicular: síndrome de Dowling-Degos, *paquioniquia* congénita, enfermedad de Darier, síndrome de Down, síndrome KID (*Keratitis, Ichthyosis, Deafness*), esteatocistoma múltiple,

G- Endócrino y metabopatías: síndrome metabólico, síndrome de Cushing, *acromegalia*, enfermedades de la tiroides, ovarios poliquísticos, amiloidosis, *diabetes mellitus*, hiperuricemia,

H- Enfermedades renales: nefritis aguda intersticial, síndrome nefrótico, hiperfiltración renal.

I- Enfermedades psiquiátricas: depresión, ansiedad, alcohol o dependencia de drogas, suicidio,

J- Enfermedades autoinmunes: tiroiditis de Hashimoto,

K- Por medicaciones: como el litio, anticonceptivos orales, sirolimus, vemurafenib, isotretinoína.

L- Tumores: carcinoma espinocelular, adenocarcinomas (se los considera, probablemente, como el resultado de la inflamación crónica)

(cits. por 5, 8,18, 23, 30-35).

Es de remarcar que estas presentaciones no necesariamente comparten una causalidad común.

La influencia del tabaco y el aumento de la masa corporal son factores que están siempre en juego, aunque con algunos disensos. Así, para Happle (36) el 80% de los pacientes son fumadores, mientras que para otros esta cifra es menor, 31,6% (8), y aún otras publicaciones no la asocian con la severidad de la dermatosis. Como un detalle más, señalemos aquella asociación con la tiroiditis donde, paradójicamente, existen evidencias que el fumar tiene un efecto protector sobre la alteración de Hashimoto (cit. por 31).

Los pacientes con HS tienen, a su vez, un aumento significativo de desarrollar problemas cardiovasculares, entre los que se citan infarto de miocardio, accidentes cerebrovasculares, muerte asociada a trastornos cardiovasculares (37-39). Estos pacientes tienen valores aumentados de los espesores de la íntima y de la media de las carótidas y las placas de las mismas arterias son más frecuentes que en sujetos controles, de acuerdo a una reciente publicación (40). Esto significa un aumento en la frecuencia de *aterosclerosis* subclínicas.

Se conoce desde hace poco los resultados de un estudio en 236 pacientes evaluados con la escala de riesgo de Framingham. La misma es un algoritmo específico de género para estimar, en 10 años, los riesgos cardiovasculares. Para estos enfermos con HS se encontró, con un 70% de afectación femenina, que el 80% tenían un *score* menor de 10% (considerado bajo), un 15% lo presentaron entre el 10-20% (moderado) y solo el 5% mostraron un riesgo mayor del 20% (39).

El acné es incorporado por algunos autores al cuadro de la HS, mientras que otros taxativamente lo eliminan. Es notorio que, a pesar del estado inflamatorio y de la infección bacteriana, no existen adenomegalias en las zonas afectadas. Se ha postulado que la *perifolliculitis capitis abscedens et suffodiens* y la enfermedad pilonidal son variantes regionales de la HS con la misma patogénesis (3).

Es importante acotar que la HS puede actuar, en ocasiones, como un síndrome paraneoplásico (1). Lapins *et al* (40) identificaron 2.119 pacientes, a través de una base de datos del Centro de Cáncer de Suecia, entre 1965 a 1997 y encontraron 81 casos con neoplasia, un 50% más de los esperados en una población de igual sexo y edad. Los asientos tumorales fueron de mama, genitales femeninos, sistema hematopoyético, tráquea, bronquio, pulmón, cerebro y esófago y, probablemente, de boca y de hígado. No obstante, no se descartan influencias extras como el tabaco y el alcohol.

No debemos excluir la gran importancia del impacto social que adolecen los pacientes, con síntomas comunes agregados de depresión, fatiga y otras evidentes alteraciones psíquicas a las que están sometidos, considerándola como una de las dermatopatías que más afectan a la calidad de vida. Se ha postulado que la duración media de la enfermedad es de 18,8 años y con un promedio de 4,6 nuevas lesiones por año (41).

Las complicaciones son numerosas, entre las que se pueden señalar las contracturas y alteraciones de la movilidad en miembros inferiores, debido a las fibrosis y cicatrices, las infecciones locales y sistémicas que pueden, incluso, conducir a una *septicemia*, fístulas (anales y perianales), los carcinomas antes mencionados.

Etiología y patogenia: la oclusión del folículo piloso se postula como el primer eslabón de la HS. Los defectos en la inmunidad folicular innata y, como veremos más adelante, la sobre-acción de estafilococos coagulasa negativa, jugarían roles centrales. También se ha sugerido que la enfermedad implica una aberrante inmunidad cutánea celular frente a comensales como el anteriormente

mencionado.

La oclusión es producida por la hiperqueratosis del infundíbulo y por la hiperplasia del epitelio folicular, lo que deviene en la acumulación de restos celulares y en la formación de quistes (cit. por 42). La rotura de los pelos y la respuesta inmunológica local masiva, conduce al dolor, a la formación de los abscesos y, más tarde, a los *sinus* y a las cicatrices. La supuración característica no es desencadenada por una infección ni se origina en las glándulas apocrinas. Los *déficits* inmunológicos son los que conducen a esa respuesta anterior exagerada.

La *gamma*-secretasa es un complejo de multi-subunidades de proteasas, que se encuentran en las proteínas de las membranas celulares y es crítica en los procesos relacionados con la proteína Notch, donde, para algunos investigadores, reside el núcleo fundamental de la dermatosis. Ésta última desempeña un papel de importancia para el desarrollo de los folículos. Por ende, su señalización anormal está asociada con la formación de quistes epidermales, siendo también un modulador importante en las respuestas mediadas por linfocitos T. Mutaciones de tres de las cuatro subunidades de esta enzima han sido demostradas en la HS. En casos de HS familiar se encontró una mutación del gen que codifica nicastrina, un cofactor de la sub-unidad de *gamma*-secretasa (43). En los pacientes sin historia familiar de la dermatosis es infrecuente hallar los defectos de ésta última. Proteasas de este tipo se encuentran asimismo involucradas en la formación del amiloide en la enfermedad de Alzheimer, pero esta neuropatía no es un hecho común de la HS.

Existen otros factores relevantes para el inicio y/o agravamiento de la dermatosis. El tabaquismo ha sido epidemiológicamente asociado a la misma. Muchos de los componentes del tabaco (nicotina, compuestos dioxina-símiles, hidrocarburos poli aromáticos) son capaces de activar a los queratinocitos, fibroblastos e inmunocitos, lo que conlleva a la formación de hiperplasia infundibular y excesiva cornificación. Asimismo se ha demostrado que inhibe la señalización de Notch (cit. por 44). Llamativamente, y en una evaluación de 947 pacientes, aquellos fumadores que iniciaron este hábito tóxico antes del desarrollo de la HS, hicieron una forma menos severa de los que nunca lo hicieron (44). Por otra parte, en un estudio retrospectivo se encontró que la incidencia de la HS era el doble entre los fumadores de tabaco (cit. por 45).

A modo de síntesis, podemos resumir y mencionar los efectos biológicos del hábito de fumar en la piel humana: (42)

- inducción de queratosis y de la hiperplasia epitelial folicular
- activación de los receptores *aryl*-hidrocarbonados
- inducción de los estados pro-inflamatorios
- *disbiosis* microbiana y estados pro-inflamatorio en el infundíbulo folicular
- aumento de la formación del biofilm y de la adherencia de las células huéspedes en el estafilococo *aureus*
- regulación disminuida de la defensina humana beta 2
- inhibición de la señal del Notch

Las hormonas juegan también un papel importante, similar al anteriormente comentado.

Otros de los eslabones a considerar son la obesidad y las fuerzas mecánicas. La primera aumentando la fricción entre la piel consigo misma y con las ropas en contacto con ella. Las segundas, que se integran con la compresión y la presión ejercida sobre la piel y sus planos, activan los dos factores mecano-sensores que, a través de varios pasos, conducen a la irritación, retención sudo-

ral, acantosis intrafolicular y queratinización.

A todo este cortejo patogénico se agrega las deficiencias en la regulación de los péptidos antimicrobianos, con argumentos opuestos en distintos trabajos sobre el tema.

El *alfa*-TNF, *citoquina* pro-inflamatoria, se lo reportó elevado en la piel de la HS, cinco veces más que en la psoriasis, avalado esto por la respuesta terapéutica a sus inhibidores. Para algunos investigadores, la expresión de la misma se encuentra disminuida en piel lesional y peri-lesional y en los monocitos de los enfermos, estudiados *in vitro*, llevándose a proponer, por ello, un estado innato de inmunodeficiencia, conclusión a la que no adhieren y aún oponen distintos trabajos científicos. Se han descrito otros elementos predisponentes, que solamente citaremos, tales como las interleuquinas 10, 17, 12/23, 22, beta-defensina 2 (cit. por 6). Células con IL-17 + se encontraron también en la piel perilesional, cuyo rol estaría dado por su capacidad de iniciar todo el proceso inflamatorio (46).

Nuevos puntos de vista se han sugerido recientemente. Entre ellos se establece que existe evidencia aumentada que la leche de vaca jugaría un rol en la HS y en la enfermedad de Crohn, a través de una estimulación hormonal en la primera de ellas y a partir de una micobacteria IS900+ en el Crohn (47).

En un estudio actual se demuestra la regulación por incremento de la CK16 en la epidermis de piel lesionada de la HS. Esto parece ser secundario a la activación de la epidermis interfolicular e infundibular pero no así de la piel afectada. Proponen estos autores, con esos resultados, que la dermatosis que nos ocupa le pertenece más a la epidermis infundibular que a la de la unidad pilo-sebácea (48). Otras investigaciones centran el rol patogénico en un defecto intrínseco de los queratinocitos que inician un círculo vicioso que remata en una inflamación crónica de la piel de la HS (49). A su vez la producción alterada de péptidos antimicrobianos conducen a la inflamación crónica y a la formación resultante de quistes.

Actuando en forma sinérgica, todos estos factores están presentes en el determinismo patológico de la HS. La asociación con problemas auto inmunológicos y auto inflamatorios, tanto clínica como laboratorialmente, apuntan a mecanismos inadecuados en la respuesta inmunológica y a la alterada respuesta a la inflamación alrededor de los folículos en áreas intertriginosas.

Como conclusión, podemos resumir de la siguiente manera los pasos patogénicos, según Prens *et al* (42):

Respuesta aberrante de los queratinocitos a bacterias foliculares comensales → producción de *citoquinas* y AMP → los monocitos reclutados secretan *citoquinas* y *quemoquinas* proinflamatorias → epidermis con hiperplasia, oclusión folicular y formación de quistes → rotura de los quistes y eliminación de queratina y bacterias a la dermis → respuesta inmunológica tipo cuerpo extraño, con neutrófilos → formación de abscesos → destrucción de unidades pilo sebáceas y otros anexos → rotura del epitelio folicular y formación de fístulas.

Un trabajo muy reciente apunta a otros caminos en la génesis de esta patología (3). Sucintamente argumentan la naturaleza inicial como foliculitis, con compromiso exclusivo de los pelos terminales en la mayoría de los adultos afectados, iniciado con un *acro*-infundíbulo frágil que conduce a una sobre-reacción no infecciosa del sistema de la inmunidad innata que diseca “ferozmente” y compromete a los tejidos vecinos acompañado de una infección bacteriana secundaria .

En 8 casos evaluados, se encontraron test positivos para HPV, 7 de los cuales lo fueron para el pa-

pilomavirus 16, considerado de alto riesgo (cit. por 5).

Se ha argumentado últimamente que el metabolismo de los esfingolípidos está alterado en la piel lesional de la HS, en relación a la normal (50).

En una reciente artículo, se presentó y con el estudio sistemático de la literatura internacional, 13 publicaciones con 48 casos asociados a la utilización de medicamentos. Ellos fueron adalimumab (con 17 casos), infliximab, litio, etanercept, rituximab, vemurafenib, ciclosporina y tocilizumab., lo que resulta atrayente y desconcertante a la vez, ya que muchos de ellos se emplean para el tratamiento de esta dermatosis (*vide infra*) (51).

Progresión tumoral: debemos tener en cuenta que estos pacientes tienen un riesgo aumentado para desarrollar cánceres cutáneos no-melanoma. En el trabajo de Lapins *et al* (40) se encontró un aumento de 4 a 6 veces mayor de carcinomas no-melanoma, es decir cerca de un 50% de exceso de tumores en pacientes con HS. En estos casos, provenientes de una población de Suecia, con cánceres cutáneos no-melanoma, de boca y cáncer primario de hígado.

El 3.1 al 3.2% de los pacientes evaluados por HS presentaron carcinomas espinocelulares (CEC) en las lesiones o en los tejidos circunvecinos (cit. por 5).

En casos de larga evolución y compromiso de zonas perineal y genital pueden presentarse CEC, bien diferenciados o del tipo verrugoso, generalmente asociados a una infección por HPV. Clínicamente agresivos, el 61% presenta sobrevida a los 5 años. Hace muy poco se comunicó el caso de un paciente con un carcinoma de células escamosas perineal desarrollado en el contexto de la HS familiar (52).

En el año 2011 se revisaron 64 casos de CEC desarrollados en esta dermatosis, con el agregado de 2 casos nuevos. Los diagnósticos de la patología maligna fueron efectuados 20 a 30 años luego del diagnóstico de la HS y la prevalencia variaba según la distribución anatómica:

- glúteos..... 37%
- perianal..... 29%
- perineal..... 21%
- muslos..... 10%
- región inguinal y tronco..... 3 % (53)

Es de notar que no observaron carcinomas en la región axilar, y que la mayoría de estos diagnósticos se efectuaron 20-30 años luego del inicio de la dermatosis que nos ocupa.

En un 50% de los casos producen metástasis de pobre pronóstico, y los de nalgas y en hombres son lo que más frecuentemente están asociados a este evento (cit. por 8,12). Recientemente se comunicó un caso asociado con un adenocarcinoma mucinoso (54). Según Lavogiez *et al* (55) y desde el año 1958 se reportaron 52 casos de CEC en HS en la literatura médica y agregaron sus observaciones en otros 13 casos adicionales, en el año 2010, demostrando en lesiones tumorales genito-anales la presencia de HPV, especialmente el 16.

No está claro si el uso de los biológicos puede precipitar el desarrollo de un CEC (cit. por 5).

Para Caccavale *et al* (56) la HS es otro ejemplo de las respuestas isoscortópicas (para su mejor definición ver el *Addendum* del capítulo de Cicatrices y ulceraciones en ésta obra).

Laboratorio: aunque el cuadro clínico de la HS es evocador de una participación bacteriana, no es una típica enfermedad infecciosa, pero se han encontrado en ella una multiplicidad de bacterias. El material obtenido de las secreciones purulentas es comúnmente negativa o con miembros de la flora normal de la piel, por contaminación residente o transitoria. En caso positivo y en las tomas de partes profundas de las lesiones han demostrado casi siempre estafilococos coagulasa negativa, y en ocasiones *Micrococcus*, *Propionibacterium*, *Acinetobacter*. Este último es el único residente Gram-negativo importante y no raro de encontrar en axilas e ingles. Los hisopados de las secreciones purulentas que muestran al estafilococo *aureus* y/o al estreptococo son muy infrecuentes, a pesar de las grandes reacciones inflamatorias y bocas de abertura en la piel, pero algunas investigaciones los han reportado, incluido el *Staphylococcus aureus* coagulasa negativa y a distintas especies de *Corynebacterium*, sugiriendo un punto central en la génesis inmunológica (cit. por 57).

En casos muy crónicos y de extensión importante existen *anemias*, hipoproteinemia y eventualmente amiloidosis sistémica. Hace muy poco se reportó un paciente de 37 años que presentó como complicación una amiloidosis AA renal (58), y otro igualmente con la amiloidosis sistémica, quien acusó una muy buena mejoría de ambas patologías luego del tratamiento con infliximab (59).

El recuento de glóbulos blancos, la proteína C-reactiva y la cantidad de neutrófilos se han utilizado como marcadores séricos de la extensión de la enfermedad y el grado de inflamación presente en estos enfermos (60). En pacientes con moderada a severa HS la IgE sérica total puede encontrarse incrementada (61). El nivel sérico de la IL-17, como así también su presencia en la piel lesionada, ya mencionada, está aumentado (62).

En una nueva publicación se hace hincapié, en pacientes con la enfermedad avanzada, en el aumento del factor de necrosis tumoral *alfa*, la *interleukina beta* y la inmunoglobulina E, como también de la proteína C reactiva (63).

En un paciente con CEC metastásico, ubicado sobre lesiones de HS, se reportó una hipercalcemia, secundaria, según los autores, a la secreción de una hormona-like por parte del tumor (64). El tratamiento (con bleomicina, metotrexato y cisplatino) indujeron la regresión tumoral y el control del calcio sanguíneo,

En un reciente estudio se observó que los pacientes que responden bien a las terapias instituidas con ustekinumab tienen un cuadro clínico moderado y baja expresión de *leucotrieno A4*-hidrolasa, mientras que permanecen inalterables los niveles de IL-2R, IL-17A, IL-17F y el alfa TNF (65). También se han señalado los aumentos séricos de S100A8/S100A9, moléculas pro-inflamatorias que se detectaron, asimismo, en la piel lesionada (cit. por 65).

La lipocalina-2 aparece como uno de los más significantes biomarcadores para apreciar la actividad inflamatoria en esta dermatosis (66).

Con el uso de imágenes de ultrasonido con Doppler color, se obtuvieron datos importantes para mantener un diagnóstico y ayudar en los métodos terapéuticos no invasivos. Con estos estudios se destacaron la presencia de tres tipos de fístulas de acuerdo a la morfología de las mismas, no pudiéndose detectar lesiones menores de 0.1 mm (67). Asimismo es de utilidad para el estudio y gradación de la HS en edades pediátricas (68).

Histopatología: del examen de 60 pacientes, en estados iniciales, precediendo a la rotura de las estructuras foliculares se encontró: (cit. por 6)

- Hiperqueratosis folicular..... 88%

• Infiltrados inflamatorios sub-epidermales interfoliculares.....	78%
• Hiperplasia del epitelio folicular.....	77%
• Perifoliculitis.....	68%
• Hiperplasia psoriasiforme.....	36%

También han sido observados cambios espongiiformes infra-infundibulares.

En dermis peri-lesional y en lesiones iniciales existe un aumento de mastocitos, explicando, en parte, el prurito que señalan algunos pacientes.

En patologías en período de estado se aprecian, fundamentalmente, fístulas con epitelio escamoso rodeadas de fibrosis y signos inflamatorios. En la epidermis se puede apreciar taponamiento folicular queratinoso, quistes foliculares, disminución del tamaño de las glándulas sebáceas. En el infiltrado perifolicular se encuentran presentes linfocitos T en forma dominante. Sin embargo a medida que se progresa hacia la profundidad aumentan los CD3+, CD4+ y CD8+, como también los linfocitos B, macrófagos y neutrófilos, de importancia éstos últimos, en etapas tardías de la inflamación por su expresión en moléculas del tipo S100A8, S100A9 y caspasa-1, potenciales amplificadores del proceso (65). Estos últimos autores demostraron que en etapas muy tempranas y en la piel perilesional existen células IL-17+, iniciando la inflamación al gatillar la liberación de IL-1 *beta* y la expresión de IL-17. Por todo esto concluyen que la HS debe ser incluida dentro del espectro de las dermatosis neutrofílicas y, a su vez, como todas ellas, en las enfermedades autoinflamatorias.

Tardíamente se forman granulomas, *seudo*-foliculos con linfocitos T y B y plasmocitos, abscesos y ocasionales células tipo cuerpo extraño. Factores ambientales, tabaquismo, obesidad, colonización bacteriana, factores mecánicos, son todos capaces de desencadenar esta intrincada cascada de eventos.

Diagnósticos diferenciales: tal vez el más importante sea con la enfermedad de Crohn, ya que el 5% de los pacientes con esta patología gastroenterológica suelen presentar lesiones cutáneas en la región perianal. Además, existen comunicaciones sobre la presencia simultánea de ambas entidades. Por esto, se ha sugerido que la HS no es más que una exteriorización en la piel del Crohn.

Por otra parte se deben tener en cuentas algunas de las entidades antes mencionadas, como las de oclusión folicular y otras de origen bacteriano, como el carbunco, la erisipela, la TBC.

Tratamientos: en forma general y según Wollina *et al* (8) los sujetos no fumadores responden mucho mejor a cualquier tratamiento en relación a los que son fumadores activos.

Los medicamentos a utilizar representan un verdadero desafío médico. En primer lugar y por consenso y evidencias científicas, los más utilizados son los antibióticos sistémicos, que han demostrado ser los agentes más efectivos en el armamento tradicional, con las tetraciclinas, sola o en combinación con rifampicina y clindamicina, la más aceptada. Dado que el 64% de las bacterias aisladas de estos casos son resistentes a las tetraciclinas, es probable que su acción sea ejercida más por sus efectos anti-inflamatorios. Asimismo la combinación de rifampicina, moxifloxacina y metronidazol resultó en un 57% de completa resolución de la dermatosis (cit. por 69). En una reciente serie publicada de 20 pacientes la combinación de minociclina con colchicina evidenció mejoras efectivas o “completa remisión” (las comillas son nuestras) al cabo de 3 meses de su administración y la continuación de la misma durante los 6 meses subsiguientes (70).

De los empleados tópicamente, sólo existen estudios con la clindamicina.

En la bibliografía se han reportado numerosas posibilidades y asociaciones de estas medicaciones. Entre ellas, rifampicina y minociclina, rifampicina más clindamicina. En un estudio con 66 pacientes con score de Hurley estadio entre I a II, se observó que la combinación de triclosán local al 2% dos veces día, más la administración oral de gluconato de zinc, 90 mg/día, disminuyen considerablemente la severidad de la enfermedad (71). Scheinfeld (72) propone la combinación de rifampicina más clindamicina, 300 mg dos veces diarios de cada uno por 10 días. Si no se consiguieran mejorías, recomienda continuar con esta terapia mientras no se produzcan efectos adversos. Si bien las razones de la utilidad de la rifampicina en la HS no es bien conocida, se propone que las mismas son:

- efectos antibacterianos,
- efectos sobre el biofilm bacteriano,
- efectos anti-inflamatorios,
- efectos contra los granulomas y
- efecto inmuno-modulador sobre los neutrófilos.

Últimamente se ha publicado los resultados en 26 pacientes, tratados durante un año, con 600 mg de clindamicina más igual cantidad de rifampicina diarios, juzgando los resultados como efectivos y tolerables (73). Hace muy poco se reportó la eficacia de la administración endovenosa, 1 gramo/día, de ertapenem, durante 6 semanas, valorando los autores la mejoría dramática de la HS severa (74).

Además existen trabajos sobre la utilización de otros medicamentos, verbigracia, dapsona, acitretina, corticoides orales en dosis altas, metformina, botox, etinilestradiol, norgestrel, metotrexato, fumaratos, finasteride (si existen niveles de testosterona elevados) y aquellos que son agentes anti-*alfa* TNF: adalimumab, etanercept, infliximab. En un reciente artículo, Lee *et al* (75) pasan revista a estas medicaciones biológicas y señalan a cinco agentes en particular que han sido explorados en el marco de la HS: etanercept, anakinra, ustekinumab, adalimumab e infliximab, considerando que éstos dos últimos son los que se pueden utilizar con seguridad inicialmente con alguna expectativa, requiriéndose otros estudios para evaluar correctamente los restantes. No obstante, otros trabajos sobre el tema no encontraron diferencias entre el uso de etanercept, infliximab o placebo. La terapia anti-TNF-*alfa*, como único agente, fue evaluada como modesta e inconsistente, con un 12% de respuesta clínica persistente y un 46% de respuesta parcial (76). Agregan, a su vez, que esta modalidad de tratamiento puede ser eficiente en aquellos casos que se presentan con enfermedades inflamatorias asociadas. Se comunicó últimamente el resultado del tratamiento en 12 pacientes con ustekinumab, obteniéndose una moderada a marcada mejoría en el 82% de los enfermos de acuerdo al *score* de Sartorius modificado, y después de las 40 semanas (65). Otros inhibidores del factor *alfa* de necrosis tumoral, la *interleukina 1* o *interleukina -17/23* han sido eficaces en controlar la enfermedad aunque sin conseguir una remisión estable (cit. por 8). En dos pacientes refractarios a otras terapias, se utilizó y con buenas mejorías el canakinumab, un anticuerpo monoclonal IL-*1beta*, que modula mediadores proinflamatorios múltiples y anti-inflamatorios (77).

Por otra parte y en forma algo contradictoria con algunos de los estudios antes mencionados, se han publicado recientemente dos trabajos, referentes al adalimumab, esperanzadores de una futura mejoría; una de ellas habla de “...el final del comienzo de las terapéuticas de la HS?” (78). El restante artículo relata la observación de dos grupos multicéntricos en fase III, con 633 pacientes enrolados (79). En este último la administración de 40 mg/semana de ese anticuerpo monoclonal específico para el TNF-*alfa*, fue eficaz para la HS moderada y severa con pocas complicaciones de

importancia. Es llamativo que, dentro de las mismas se constató la aparición de un CEC en nariz, y en otros 10 pacientes una erupción psoriasiforme y de psoriasis, consistentes con iguales observaciones en la enfermedad de Crohn y en la artritis reumatoidea bajo el mismo tratamiento (80). Debemos señalar un efecto paradójico del adalimumab en 4 pacientes tratados con este bloqueador del TNF, en quienes indujo la aparición de la HS (81).

Los corticoides orales tienen un valor limitado dada la frecuencia de las recidivas. En 13 pacientes rebeldes a los tratamientos estudiados por Wong *et al* (82) se observó el efecto beneficioso de dosis bajas de prednisona, sinérgicamente con otras terapias, especialmente con el adalimumab. Con dosis altas se obtuvieron buenos resultados, los que, sin embargo, fueron de corta duración al disminuir las dosis (25).

Para más detalles de dosis, vías de administración, efectos colaterales, etc. remitimos al lector a las excelentes guías recientemente publicadas (25,83,84).

Se han recomendado otros procedimientos, como cirugía, *neodymium-doped laser* (Nd-YAG), terapia fotodinámica, *staphage lysate*, es decir lisados por bacteriófagos de *Staphylococcus aureus*, por vía subcutánea o inhalación en aerosol, para inducir una respuesta inmunológica. Para la cirugía la opción más elegida fue la extirpación local y dejar cerrar la brecha quirúrgica por segunda intención (85). No obstante se propugnan técnicas más simples para este tratamiento, aplicando el llamado “destechado” (del inglés *unroofing*), con el que el techo de los abscesos, quistes y tractos sinusales son electro-quirúrgicamente removidos (86).

Posch *et al* (87) comunicaron recientemente sus experiencias en 74 pacientes en los que obtuvieron 70,3% de resultados satisfactorios y cosméticos, con la extirpación amplia de las lesiones. Las recurrencias fueron bajas y el 47,4% tuvo complicaciones posquirúrgicas, fundamentalmente dolor y cicatrización.

En un enfermo de 46 años de edad y 15 de evolución de esta dermatosis, se aplicó braquiterapia superficial, con significativos resultados y sin efectos tóxicos (88).

En 11 pacientes afectados por este cuadro se utilizó, hace muy poco tiempo, una terapia fotodinámica tópica, con un gel niosomal de azul de metileno. Los niosomas son surfactantes no-iónicos basados en liposoma, que mejoran el aporte de fotosensibilizantes, alcanzando la dermis (89). Con otros agentes como el ácido aminolevulínico, se han establecido diferencias en cuanto a penetración y efectos adversos (edema, eritema, sensación de quemazón, etc.).

La utilización de láseres en esta patología es valorada como de utilidad, tal como lo consignan en su publicación algunos autores (90,91,92).

La recurrencia *post*-cirugía es alta asociada a la escisión, a las técnicas con invasión mínima, o a la seguida por colgajos o injertos. Así, con amplias escisiones, la recurrencia fue en un estudio de meta-análisis, del 13%, del 22%, con incisiones locales, y del 27% con cierre por segunda. Con la ejecución de cirugías seguidas de cierre primario, las recurrencias fueron del 37%, pero fue del 0% si el cierre se realizó con colgajos o injertos.

Con el uso de los agentes biológicos se ha descrito la HS paradójica, es decir aquellos pacientes que bajo esos tratamientos, en enfermedades crónicas inflamatorias, desarrollan una HS. Dado que muchos de ellos eran obesos, fumadores o con antecedentes de quistes pilonidales, entre otros, es posible la existencia de una predisposición para la dermatosis. Las patologías tratadas en cuestión fueron la enfermedad de Crohn, artritis reumatoidea, psoriasis. La suspensión del tratamiento

trajo una resolución total de la patología cutánea, mientras que en pocos de ellos, la re-introducción medicamentosa, produjo una recidiva de la HS (93).

Por la relevancia de estos tratamientos en caso de embarazadas y mujeres en período de lactancia que requieran tratamiento, mencionemos las siguientes medidas que se pueden adoptar, recomendándose en éste tópico y para mayores precisiones al trabajo recientemente publicado por Perng *et al* (15):

Terapias sistémicas	Terapias biológicas
Gluconato de zinc	Adalimumab
Metformina	Infliximab
Glucocorticoides orales	Etanercept
Ciclosporina	Ustekinumab
Azatioprina	Anakinra

Todo lo anterior no está exento de alteraciones, aunque en la mayoría se establece que no presentan riesgos adversos aumentados.

Transcribimos algunas recomendaciones importantes, indicados por SORT (*Strength of Recommendations Taxonomy*) para la HS en el embarazo (cit. por 15):

- Cesación del hábito de fumar
- Peso apropiado y nutrición de acuerdo a normas obstétricas
- Compresas húmedas y baños, reducción del *stress* y antisépticos antes de iniciar tratamientos sistémicos.
- Intento con el uso de la clindamicina al 1% en loción
- Clindamicina 600 mg/*per os* o igual dosis de rifampicina
- Considerar a la dapsona como última intención
- Considerar a la metformina en pacientes no diabéticas
- Considerar corticoides intralesionales
- Cirugías limitadas después del primer trimestre (anestesia local)
- Considerar láser CO₂ y cirugías con Nd:YAG
- Uso de acetaminofén como analgésico, y el ibuprofeno en la lactancia
- Opioides o tramadol en períodos cortos, si el dolor lo amerita.

Últimamente se comunicó la mejoría en el control lesional con la administración de liraglutide, agonista del péptido glucagon-like 1 (94). Igualmente se utilizó el finasteride en 5 niños, entre los 6 a 11 años, con un máximo de 2 años de duración, con resultados satisfactorios, proponiéndose como monoterapia de esta enfermedad en niños (95).

En conclusión, que se disponen de múltiples posibilidades para el tratamiento de esta patología, debiéndose ajustar a la severidad de la misma, a la existencia de tratamientos anteriores, a los posibles efectos colaterales y a las interacciones entre las drogas. Se recomienda tratamientos rotacionales y otros combinados para optimizar los efectos y disminuir los adversos. En un estudio longitudinal con 68 pacientes de edades promedio 40+/- 14 años. Shanmugam *et al* (96) comu-

nicaron que en estadios Hurley III (63% del total de los enfermos) los que recibieron biológicos tuvieron menor cantidad de nódulos y una mejoría de la afección, aumentada con la ejecución de cirugías.

Mencionemos, no obstante, que estudios recientes revisaron sistemáticamente 12 resultados de investigación con medidas instrumentales, controladas y randomizadas y se encontró que muchos estaban validados por datos formales, con algunas conclusiones incompletas o de baja calidad metodológica (97). Esto demuestra lo falaz que pueden resultar los resultados que la literatura ofrece en relación a la instrumentación utilizada y que ninguna de ellas, por el momento, pueden ser totalmente recomendada, lo que, a su vez, representa un desafío para continuar los trabajos en este complejo problema.

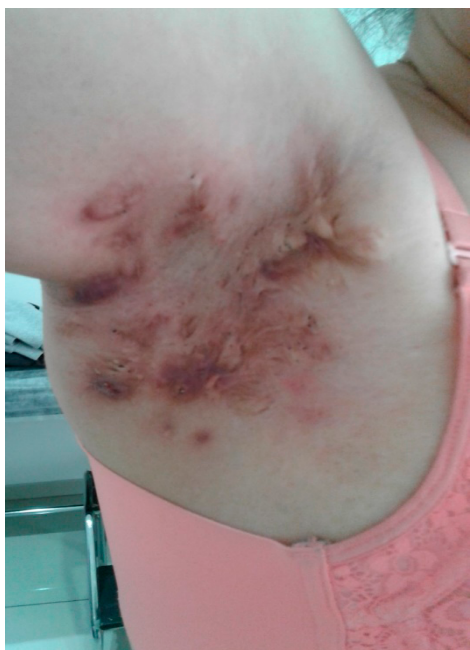

Figura 13: Típicas lesiones axilares

Bibliografía

1. Driban NE, Galdeano F: Acné invertido. En: NE. Driban, F. Galdeano, ML. Poljak ML (Eds.): Manifestaciones cutáneas de neoplasias malignas internas Elsevier Ámsterdam-Toronto 2014. cap. 22, p. 89-91.
2. Shuster S. The nature and consequence of Karl Marx's skin disease. *Br J Dermatol* 2008;158(1):1-3.
3. Chen WC, Plewig G. Should hidradenitis suppurativa/acne inversa best be renamed as "dissecting terminal hair folliculitis"? *Exp Dermatol* Accepted Author Manuscript 13 September 2016. DOI: 10.1111/exp.13211.
4. Reeder VJ, Mahan MG, Hamzavi IH; Ethnicity and hidradenitis suppurativa. *J Invest Dermatol* 2014;134(11):2842-3.
5. Miller IM, McAndrew RJ, Hamzavi I. Prevalence, Risk Factors, and Comorbidities of Hidradenitis Suppurativa. *Dermatol Clin* 34 (2016) 7-16 <http://dx.org/10.1016/j.det.2015.08.002>.
6. Martorell A, García-Martínez FJ, Jiménez-Gallo D, Pascual JC, Pereyra-Rodríguez J, Salgado L, Vilarrasa

E: Actualización hidradenitis suppurativa (1): epidemiología, aspectos clínicos y definición de severidad de la enfermedad. *Actas Dermosifiliogr* 2015;106(9):703-15.

7. Vossen ARJV. Menses and pregnancy affect symptoms in hidradenitis suppurativa; a cross-sectional study. *J Am Acad Dermatol* 2017;76(1):155-6.
8. Wollina U, Langner D, Heinig B, Nowak A. Comorbidities, treatment, and outcome in severe anogenital inverse acne (hidradenitis suppurativa); a 15-year single center report. *Int J Dermatol* 2017;56(1):109-15.
9. van der Zee HH, Jemec GBE: New insights into the diagnosis of hidradenitis suppurativa: Clinical presentations and phenotypes. *J Am Acad Dermatol* 2015;73(5):S23-6.
10. Canoui-Poitrine F, Revuz JE, Wolkenstein P, Viallete C, Gabison G, Pouget F, Poli F, Faye O, Bastuji-Garin S. Clinical characteristics of a series of 302 French patients with hidradenitis suppurativa, with an analysis of factors associated with disease severity. *J Am Acad Dermatol* 2009;61(1):51-7.
11. Parikh S, Ferenczi K, Finch J. Hidradenitis suppurativa presenting as a genital" kissing lesions". *J Am Acad Dermatol* 2017;76(6, Suppl 1);Pag AB2.
12. Canouil-Poitrine F, Le Thuaut A, Revuz JE, Viallette C, Gabison G, Poli F, Pouget F, Wolkenstein P, Bastuji-Garin S. Identification of Three Hidradenitis Suppurativa Phenotypes: Latent Class Analysis of a Cross-Sectional Study. *J Invest Dermatol* 2013;133(6):1506-1113.
13. Calonje E, Brenn T, Lazar A, McKee PH: Neutrophil and eosinophilic dermatoses. En McKee's Pathology of the Skin Elsevier Saunders 2012 Fourth Edition Vol One chapt. 15 pp. 631-57.
14. Alzaga Fernandez AG, Demirci H, Darnley-Fish DA, Steen DW. Interstitial keratitis secondary to severe hidradenitis suppurativa: a case report and review of the literature. *Cornea* 2010;29(10):1189-9.
15. Boer J. Should Hidradenitis Suppurativa Be Included in Dermatoses Showing Koebnerization? Is it Friction or Fiction? *Dermatology* 2017;233:47-52 <https://doi.org/10.1159/000472252>.
16. Perng P, Zampella JG, Okoye GA. Management of hidradenitis suppurativa in pregnancy. *J Am Acad Dermatol* 2017;76(5):979-89.
17. Scheinfeld N.: Hidradenitis suppurativa: A practical review of possible medical treatments based on over 350 cases of hidradenitis patients. *Dermatology Online J* 2013;19(4):1-16.
18. Egeberg A, Jemec GBE, Kimball AB, Bachelez H, Gislason GH, Thyssen JP, Mallbris L. Prevalence and Risk of Inflammatory Bowel Disease in Patients with Hidradenitis Suppurativa. *J Invest Dermatol* 2017;137(5):1060-4.
19. Abbara S, Georgin-Lavialle S, Stankovic-Stojanovic K, Bachmeyer C, Senet P, Buob D, Audia S, Delcev V, Fellahi S, Bastard JP, Awad F, Legendre M, Amselem S, Grataeau G. Association of hidradenitis suppurativa and familial Mediterranean fever: A case series of 6 patients. *Joint Bone Spine* 2016 May 26, pii: S1297-319X (16)39931-8. doi: 10.1016/j.jbspin.2016.02.021(Epub ahead of print).
20. Vural S, Gundogdu M, Kundakci N, Ruzicka T. Familial Mediterranean fever patients with hidradenitis suppurativa. *Int J Dermatol* 2017;56(6):660-3.
21. Denny G, Anadkat MJ. Hidradenitis Suppurativa (HS) and Down syndrome (DS): Increased prevalence and a younger age of the symptom onset. *J Am Acad Dermatol* 2016;75(2):632-4.
22. Ring HC, Theut Riis P, Zarchi K, Miller IM, Saunte DM, Jemec GB. Prodromal symptoms in hidradenitis suppurativa. *Clin Exp Dermatol* DOI:10.1111/ced.13025.
23. Silva-Feistner M, Salamone C, Silva S, Vial-Letelier V. Hidradenitis suppurativa pre-puberal: presentación de dos casos clínicos *Rev Chil Pediatr* 2015; <http://dx.doi.org/10.1014/j.chipe.2015.10.001>.

24. Scheinfeld N: An Atlas of the morphological manifestations of hidradenitis suppurativa. *Dermatology Online J* 2014;20(4):22373.
25. Zouboulis C C, Dasai N, Emtestam L, Hunger RE, Ioannides D, Jahász I, Lapins J, Matusiak L, Prens EP, Schneider-Burrus S, Szepletowski JC, van der Zee HH, Jemec GBE. European S1 guidelines for the treatment of hidradenitis suppurativa/acne inversa. *J Eur Acad Dermatol Venereol* 2015;29(4):619-44.
26. Canoui-Poitrine E, Le Thuaut A, Revuz JE, Viellette C, Gabison G, Poli F, Pouget F, Wolkenstein P, Bastuji-Garin S. Identification of three hidradenitis suppurativa phenotypes: latent class analysis of a cross-sectional study. *J Invest Dermatol* 2013;133(6):1506-11.
27. Moriarty B, Pink A, Creamer D, Desai N. Hidradenitis suppurativa fulminans: a clinically distinct phenotype? *Br J Dermatol* 2014;171(6):1576-8.
28. Ingram JR, Piquet V. Phenotypic heterogeneity in hidradenitis suppurativa (acne inversa): classification is an essential step toward personalized therapy. *J Invest Dermatol* 2013;133(6):1453-6.
29. Zouboulis CC, Tzello T, Kyrgidis A, Jemec GBE, Bechara EG, Giamarellos-Bourboulis EJ, Ingram JR, Kanni T, Karagiannidis I, Martorell A, Matusiak L, Pinter A, Prens EP, Presser D, Schneider-Burrus S, von Stebut E, Szepletowski JC, van der Zee HH, Wilden SM, Sabat R. Development and validation of IHS 4, a novel dynamic scoring system to assess hidradenitis suppurativa/acne inversa severity. *Br J Dermatol* 21 June 2017 DOI:10.1111/bjd.15748.
30. Scheinfeld N: Diseases associated with hidradenitis suppurativa: part 2 of a series on *hidradenitis*. *Dermatology Online J* 2013;19(6):18558.
31. Fimmel S, Zouboulis CC: Co-morbidities of hidradenitis suppurativa (acne inversa). *Dermato-Endocrinol* 2010;2(1):9-16.
32. González-López MA, Blanco R, Mata C, López-Escobar M, Lacalle M, Consuegra G, González-Vela MC, González-Gay MA. Coexistence of Hidradenitis suppurativa with Autoimmune Thyroiditis: Report of Three Cases. *Dermatology* 2016;232(2):162-4.
33. Ornelas J, Sivamani R, Awasthi S. A Report of Two Patients with Darier disease and Hidradenitis Suppurativa. *Pediatr Dermatol* 2016. Doi: 10.1111/pde.1289.
34. Revuz J. Disseminate recurrent folliculitis as the presenting picture of hidradenitis suppurativa. *Ann Dermatol Venereol* available online 31 August 2017. <https://doi.org/10.16/j,annder.2017.03.026>.
35. Scheinfeld N. Diseases associated with hidradenitis suppurativa: part 2 of a series on *hidradenitis*. *Dermatology Online* 2013, Vol 19 Nro.6.
36. Happle R, König A. Smoker's boils. *Dermatology* 2011;222(3):282-4.
37. Egeberg A, Gislason GH, Hansen PR: Risk of Major Adverse Cardiovascular Events and All-Cause Mortality in Patients With Hidradenitis Suppurativa. *JAMA Dermatology*. Published Online February 17, 2016. doi:10.1001/jamadermatol.2015.6264.
38. González-López MA, Hernández JL, Lacalia M, Mata C, López-Escobar M, López-Mejía M, Portilla V, Fuentesvilla P, Corrales A, González-Vela MC, González-Gay MA, Blanco R. Increased prevalence of subclinical atherosclerosis in patients with hidradenitis suppurativa (HS). *J Am Acad Dermatol* 2016;72(2):329-35.
39. Hughes R, Knudsen E, Kirthi S, Kelly G, Tobin AM, Sweeney CM, Jemec GBE, Kirby B. Framingham risk assessment in Hidradenitis Suppurativa. *Br J Dermatol* doi: 10.1111/bjd.15365.
40. Lapins J, Ye W, Nyren O, Emtestam L: Incidence of Cancer Among Patients With Hidradenitis Suppurativa. *Arch Dermatol* 2001;37(6):730-4.

41. von der Werth JM, Williams HC. The natural history of hidradenitis suppurativa. *J Eur Acad Dermatol Venereol* 2000;14(5):389-92.
42. Prens E, Deckers I: Pathophysiology of hidradenitis suppurativa: An update. *J Am Acad Dermatol* 2012;73(5):S8-11.
43. Xiao X, He Y, Li C, Zhang X, Hu H, Wang B. Nicastrin mutations in familial acne inversa impact keratinocyte proliferation and differentiation through the Notch and phosphoinositide 3-kinase/AKT signaling pathways. *Br J Dermatol* 2016;174(3):522-32.
44. Canoui-Poitrine FLTA, Revuz J, Wolkenstein P, Voillette C, Gabison G, Pouget F, Poli F, Bastuji-Garin S. Smoking and hidradenitis suppurativa: risk or prognostic factor? Results from a series of 947 patients. *J Invest Dermatol* 2012;132:S70-S4.
45. Garg A, Papagermanos V, Midura M, Strunk A. Incidence of Hidradenitis Suppurativa among Tobacco Smokers: a population based retrospective analysis in the United States. *Br J Dermatol* 2017.Sep 27. doi:10.1111/bjd.15939 (Epub.ahead of print).
46. Lima AL, Karl I, Giner T, Poppe H, Schmidt M, Presser D, Goebeler M, Bauer B. Keratinocytes and neutrophils are important sources of proinflammatory molecules in hidradenitis suppurativa. *Br J Dermatol* 2016;174(3):514-21.
47. Margesson LS, Danby FW: Hidradenitis Suppurativa and Inflammatory Bowel Disease. Published in *Dermatology (/explore/channel/dermatology/sp4) Journal Scan/research*. April 28, 2016.
48. Janse IC, Blok JL, Diercks GFH, Horváth B, Jonkman MF. Hidradenitis suppurativa: A disease of infundibular epidermis, rather than pilosebaceous units? *Br J Dermatol* 20. August 2016 10.1111/bjd.14992.
49. Hotz C, Boniotto M, Guguin A, Surenaud M, Jean-Louis F, Tisserand P, Ortonne N, Hersant B, Bosc R, Poli F, Bonnabau H, Thiébaud R, Godot V, Wolkenstein P, Hocini H, Lévy Y, Hüe S. Intrinsic defect in keratinocyte function leads to inflammation in Hidradenitis suppurativa. *J Invest Dermatol* (2016), doi: 10.1016/j.jid.2016.04.036 (28).
50. Dany M, Elston D. Gene expression of sphingolipid metabolism pathway is altered in hidradenitis suppurativa. *J Am Acad Dermatol* 2017;7(77):268-73.e6.
51. Frew JW, Vekic DA, Woods JA, Cains GD. Drug-associated hidradenitis suppurativa; A systematic review of case reports. *J Am Acad Dermatol* 2018;78(1):217-9.
52. Chandramohan K, Mathews A, Kurian A, Thomas S, Ramachandran K. Squamous cell carcinoma arising from perineal lesion in a familial case of Hidradenitis suppurativa. *International Wound Journal* 2009;6(2):141-4.
53. Losanoff JE, Sochaki P, Khoury N, Levy E, Salwen WA, Basson MD. Squamous cell-carcinoma complicating chronic suppurative *hidradenitis*. *Am Surg* 2011;77(11):1449-53.
54. Alkaraye S, Nguyen T, Le Guern A, Alhaddad M, Mortier L. Mucinous adenocarcinoma in association with hidradenitis suppurativa. *Clin Exp Dermatol* 9 June 2017 DOI:10.1111/ced.13123.
55. Lavogiez C, Delaporte E, DArras-Vercambre S, Marin De Lassalle E, Castillo C, Mirabel X, Laurent F, Patenotre P, Gheil T, Talmant JC, Beylot-Barry M, Martinot V, Piette F, Aubin F, Mortier L. Clinicopathological study of 13 cases of squamous cell carcinoma complicating hidradenitis suppurativa. *Dermatology* 2010;220(2):147-53.
56. Caccavale S, La Montagna M. Hidradenitis suppurativa associated with squamous cell carcinoma: an example of an isoscaptopic response. *Indian J Dermatol* 2016;61(2):219-20.
57. Ring HC, Mikkelsen PR, Miller IB, Jenssen H, Fuursted K, Saunte DM, Jemec GBE. The bacteriology of

- hidradenitis suppurativa; a systematic review. *Exp Dermatol* 2015;24(10):727-31.
58. Utrera-Busquets M, Romero-Maté A, Castaño A, Alegre L, Garcia-Donoso C, Borbujo J. Severe hidradenitis suppurativa complicated by renal AA amyloidosis. *Clin Exp Dermatol* 2016;41(3):287-9.
 59. Özer I, Karaçyn C, Adigen E, Güz E, Gürer MA. Two diseases one remedy? Systemic amyloidosis secondary to hidradenitis suppurativa; Treatment with infliximab. *Dermatol Ther* (2016) doi: 10.1111/dth.12445.629.
 60. Hessam S, Sand M, Gambichler T, Bechara FG. Correlation of inflammatory serum markers with disease severity in patients with hidradenitis suppurativa. *J Am Acad Dermatol* 2015;73(6):998-1005.
 61. Pascual JC, García-Martínez FJ, Martorell A, Gonzalez I, Hispan P. Increased total serum Immunoglobulin E levels in moderate to severe Hidradenitis Suppurativa. *Br J Dermatol* DOI: 10.1111/bjd.14870.
 62. Matusiak L, Szczech J, Bieniek A, Nowicka-Suszko D, Szepietowski JC. Increased interleukin (IL)-17 serum levels in patients with hidradenitis suppurativa: Implications for treatment with anti-IL-17 agents. *J Am Acad Dermatol* In Press. <http://dx.doi.org/10.16/jaad.10.042>.
 63. Hoffman LK, Ghias M, Cohen SR, Lowes MA. Polyclonal hyperglobulinemia and elevated acute phase reactants in hidradenitis suppurativa. *Br J Dermatol*, september 2017. DOI; 10.1111/bjd.15958.
 64. Sparks MK, Kuhlman DS, Prieto A, Callen JP. Hypercalcemia in Association With Cutaneous Squamous Cell Carcinoma. *Arch Dermatol* 1985;121(2):243-6.
 65. Blok JL, Li K, Brodmerkel C, Horvátovich P, Junkman MF, Horváth B. Ustekinumab in hidradenitis suppurativa: clinical results and a search for potential biomarkers in serum. *Br J Dermatol*. doi:10.1111/bjd.14338.
 66. Wolk K, Wenzel J, Tsaousi A, Witte-Händel E, Babel N, Zelenak C, Volk H-D, Sterry W, Schneider-Bumus S, Sabat R. Lipocalin-2 is expressed by activated granulocytes and keratinocytes in affected skin and reflects disease in acne inversa/hidradenitis suppurativa. *Br J Dermatol*, March 2017. DOI: 10.1111/bjd.15424.
 67. Wortsman X, Castro A, Figueroa A. Color Doppler Ultrasound Assessment of Morphology and Types of Fistulous Tracts in Hidradenitis Suppurativa. Published in *Dermatology (/explore/channel/dermatology/sp4) Journal San/Research-September 08.2015*.
 68. Wortsman X, Rodríguez C, Lobos C, Eguiguren G, Molina MT, Ultrasound Diagnosis and Staging in Pediatric Hidradenitis Suppurativa. *Pediatr Dermatol* 2016. doi: 10.1111/pde.12895.
 69. Alhusayen R, Sheat NH: Scientific evidence for use of current traditional systemic therapies in patients with hidradenitis suppurativa. *J Am Acad Dermatol* 2015;73(5):S43-6.
 70. Armyra K, Kouris A, Markantoni V. Hidradenitis suppurativa treated with tetracycline in combination with colchicine: a prospective series of 20 patients. *Int J Dermatol* (2016). DOI: 10.1111/ijd.13428.
 71. Hessam S, Sand M, Meier NM, Gambichler T, Scholl L, Bechara FB. Combination of oral zinc gluconate and topical triclosan: An anti-inflammatory treatment modality for initial hidradenitis suppurativa. *Journal of Dermatological Science* Available online, August, 2016. Doi: 10.1016/j.jdermsci.2016.08.010.
 72. Scheinfeld N. Why rifampin (rifampicin) is a key component in the antibiotic treatment of hidradenitis suppurativa: a review of rifampicin's effects on bacteria, bacterial biofilms, and the human immune system. *Dermatol Online J* 2016 Jun 15;22(6). Pii: 13030/qt185s8s1s8.
 73. Dessinioti C, Zisimou C, Tzanetakou V, Stratigos A, Antoniou C. Oral clindamycin and rifampicin combination therapy for hidradenitis suppurativa: a prospective study and 1-year follow-up. *Clin Exp Dermatol* <http://onlinelibrary.wiley.com/doi/10.1111/ced.12933/abstract?campaign=wolearlyview>.

74. Join-Lambert O, Coignard-Biehler H, Jais JP, Delage M, Guet-Revillet H, Poirée S, Duchatelet S, Jullien V, Hovnanian A, Lortholary O, Nassif X, Nassif A. Efficacy of ertapenem in severe hidradenitis suppurativa; a pilot study in a cohort of 30 consecutive patients. *J Antimicrob Chemother* 2016 Feb;71(2):513-20. Doi: 10.1093/jac/dkv361. Epub 2015 Nov 12.
75. Lee RA, Eisen DB: Treatment of hidradenitis suppurativa with biologic medications. *J Am Acad Dermatol* 2015;73(5):S82-8.
76. Sbidian E, Hotz C, Seneschal J, Maruani A, Amelot F, Aubin F, Paul C, Beylot Barry M, Humbert P, Dupuy A, Caux F, Dupin N, Modiano P, Lepasant P, Ingen-Housz-Oro S, Mahé E, Bachelez H, Chosidow O, Wolkenstein P. Antitumour necrosis factor-alpha therapy for hidradenitis suppurativa: results from a national cohort study between 2000 and 2013. *Br J Dermatol* 2016;174(3):667-70.
77. Houriet C, Seyed Jafari SM, Schlapbach C, Borradori L, Yawalkar N, Hunger RE. Canakinumab for Severe Hidradenitis Suppurativa: Preliminary Experience in 2 Cases. *Jama Dermatol* 2017,Nov 1:153(11):1195-1197. Doi: 10.1001/jamadermatol.2017.2392.
78. Ingram JR, Burton T. NICE approval of adalimumab for moderate-to-severe hidradenitis suppurativa: the end of the beginning for hidradenitis suppurativa therapeutics? *Br J Dermatol* 2017;176(2);281-2.
79. Kimball AB, Okun MM, Williams DA, Gottlieb AB, Papp KA, Zouboulis CC, Armstrong AW, Kerdel F, Gold MH, Forman SB, Korman NJ, Giamarellos-Bourboulis EJ, Crowley JJ, Lynde C, Reguiai Z, Prospero-Prens E, Alwawi E, Mostafa NM, Pinsky B, Sundaram M, Gu Y, Carlson DM, Jemec GBE. Two Phase 3 Trials of Adalimumab for Hidradenitis Suppurativa. *N Engl J Med* 2016;375:422-34. DOI: 10.1056/NEJ-Mon1504370.
80. Sbidian E, Hotz C, Seneschal J, Maruani A, Amelot F, Audin F, Paul C, Beylot Barry M, Humbert P, Dupuy A, Caux F, Dupin N, Modiano P, Lepasant P, Ingen-Housz-Oro S, Mahé E, Bachelez H, Chosidow O, Wolkenstein P. Antitumour necrosis factor -alpha therapy for hidradenitis suppurativa: results from a national cohort study between 2000 and 2013. *Br J Dermatol* 2016;174 (3):667-70.
81. Delobbeau M, Abdou A, Puzenat E, Deveza F, Biver-Dalle C, van de Laak A. Observational case series on adalimumab-induced paradoxical hidradenitis suppurativa. *J Dermatol Treat* 2016;27(3):251-3.
82. Wong D, Walsh S, Alhusayen R. Low-dose systemic corticosteroid treatment for recalcitrant hidradenitis suppurativa. *J Am Acad Dermatol* 2015;75(5):1059-60.
83. Ingram JA, Won PN, Chua SL, Ormerod AD, Desai N, Kai AC, Hood K, Burton T, Kerdel F, Garner SE, Pigué V: Interventions for hidradenitis suppurativa: a Cochrane systematic review incorporating GRADE assessments of evidence quality. *Br J Dermatol* 2016;174(5):970-8.
84. Mehdizadeh A, Alavi A, Alhusayen R, Bauer B, Bechara FG, Bourcier M, Brassard A, Djamet V, George R, Ghias M, Gooderham M, Hamzavi I, Hoffman LK, Hou A, Hu H, Kimball AB, Kirchof M, Kryzskaya D, Wong MCL, Lowes MA, Lynde CW, McLellen C, Prens E, Rogalska T, Sibbald RG, Sisic M, Tan MG, Wong DD. Proceeding report of the Symposium on Hidradenitis Suppurativa Advances (SHSA), *Exp Dermatol* 2018;27(1):104-12.
85. Ingram JR, Hadjieconomou S, Pigué V. Development of core outcome sets in hidradenitis suppurativa: systematic review of outcome measure instruments to inform the process. *Br J Dermatol* 2016;175(2):263-72.
86. van der Zee HH, Prens EP, Boer J. Deroofing: a tissue-saving surgical technique for the treatment of mild to moderate hidradenitis suppurativa lesions. *J Am Acad Dermatol* 2010;63(3):475-80.
87. Posch C, Monshi B, Quint T, Vujic I, Lilgenau N, Rappersberger K. The role of wide local excision for the treatment of severe hidradenitis suppurativa (Hurley grade III): Retrospective analysis of 74 patients. *J*

Am Acad Dermatol 2017;77(1):123-9.

88. Paul S, Bach D, LeBOeuf NR, Devlin PM, Lipworth AD. Successful use of brachytherapy for a severe hidradenitis suppurativa variant. *Dermatol Ther* 2016;29(6):455-8.
89. Fadel MA, Tawfik AA; New topical photodynamic therapy for treatment of hidradenitis suppurativa using methylene blue niosomal gel; a single blind randomized, comparative study. *Clin Exp Dermatol* 2015;40(2):116-22.
90. Tierney E, Mahmoud BH, Hexsel C, Ozog D. Randomized Control Trial for the Treatment of Hidradenitis Suppurativa with a Neodymium-Doped Yttrium Aluminium Garnet Laser. *Dermatol Surg* 2009;35(8):1188-98.
91. Hazen PG, Hazen BP: Hidradenitis suppurativa: successful treatment using carbon dioxide lasers excision and marsupialization. *Dermatol Surg* 2009;39(2):1-6.
92. Crocco EL, Dalapicola MC, Suzuki NM, Oliveira Alves R. Surgical Treatment of Chronic Hidradenitis suppurativa: C2 Laser Stripping Second Intention. *Technique Dermatol Surg* 2016;42(3):429-31.
93. Faivre C, Villani AP, Aubin F, Lipsker D, Bottaro M, Cohen JD, Durupt F, Jeudy G, Sbidian E, Toussirot E, Badot V, Barbarot S, Debarbieux S, Delaporte E, Goegebeur G, Morel J, Nassif A, Duru G, Jullien D: Hidradenitis suppurativa (HS): An unrecognized paradoxical effect of biologic agents (BA) used in chronic inflammatory diseases. *J Am Acad Dermatol* 2016;74(6):1153-9.
94. Jennings L, Nestor L, Molloy O, Hughes R, Moriarty B, Kirby B: The treatment of hidradenitis suppurativa with the glucagon-like peptide-1 agonist liraglutide. *Br J Dermatol* doi: 10.1111/bjd.15233.
95. Mota F, Machado S, Selores M: Hidradenitis Suppurativa in Children Treated with Finasteride - A case Series. *Pediatr Dermatol* 20 July 2017 DOI: 10.1111/pde.13216.
96. Shanmugam VK, Mulani S, McNish S, Harris S, Buescher T, Amdur R. Longitudinal observational study of hidradenitis suppurativa: impact of surgical intervention with adjunctive biologic therapy. *Int J Dermatol* 2018;57(12):62-9.
97. Van Der Zee, HH, Vossen RJV, Prens EP. Hidradenitis suppurativa: development of outcome measure instruments. *Br J Dermatol* 2016;175(2):242.

Hypokeratosis palmar o plantar circumscripta

Antecedentes históricos: En el año 2002 Alfonso Pérez *et al* (1) describieron por primera vez a esta dermatosis, de la cual, hasta el año 2016, se habían publicado 86 casos, agregándose 7 nuevas observaciones en esa ocasión (2). Jean Kanitakis *et al* (3) la presentaron, por vez primera, con caracteres de pre-maligna.

Sinonimia: hipoqueratosis acral circumscripta (para la descripción *princeps*) hipoqueratosis palmo-plantar. Ramos-Garibay *et al* (2) proponen que el nombre asignado a esta entidad sea el de hipoqueratosis circumscripta (HC), ya que la afectación palmo-plantar no es exclusiva, presentando ellos mismos dos casos cuyas lesiones se ubicaban en los dedos. Igual observación clínica hicieron Cribier *et al* (4).

Clínica y evolución natural: presente en adultos, con una relación 4:1 a favor del sexo femenino, se la reconoció en rangos etarios entre los 35 a 84 años, predominando entre los 40 a 70, aunque se han reportado casos congénitos (5,6). Los casos estudiados provenían de Europa, América y Medio Oriente. Afectando palmas y plantas, con lesiones únicas o múltiples, 13 en total y dispuestas en forma lineal en uno de los pacientes de Berk *et al* (7), son placas eritematosas en superficie, ligeramente deprimidas, no erosionadas, bien delimitadas por un borde que suele ser hiperqueratósico. Predomina sobre la eminencia tenar de la mano dominante y, menos habitualmente, en la zona de los dedos y en plantas. En una sola ocasión, y de acuerdo a la literatura médica hasta el año 2013, la lesión se presentó en forma extra-acral, en este caso en el tórax (8). Cursan sin sintomatología, excepto en un paciente que acusaba ardor lesional (cit. por 2). En una paciente del sexo femenino se reportó la presencia de una de estas lesiones circulares, de 12 mm de diámetro, en el dedo índice, enferma que, 4-5 años más tarde, desarrolló otras 3 lesiones, 2 en las eminencias tenares y la restante en el dedo medio, de 5, 3 y 4 mm de diámetro, respectivamente (9). Las comorbilidades señaladas serían tan solo una expresión concomitante, no relacionada, de los procesos propios de la edad (10).

Es llamativa la presentación de un paciente con esta dermatosis afectado de una queratodermia palmo-plantar tipo Unna-Thost (11).

Se la ha observado asociada a una poroqueratosis actínica diseminada superficial (12-13) como así también instaurada sobre una cicatriz de quemadura (14). Resulta muy interesante el artículo reciente de Groysman *et al* (15) sobre la existencia de una forma de esta dermatosis, calificada como “Pseudo-Circumscribed Palmar or Plantar Hypokeratosis”, expresión sólo de la histología. En efecto, en una serie de 11 pacientes demostraron los cambios de la HC habitual pero como un epifenómeno de otras entidades dermatológicas. Entre las mismas, la observaron en verrugas vulgares, carcinoma espinocelular, poroma ecrino, dermatofibroma, liquen amiloide, inflamación secundaria a rotura de quiste infundibular y de una cicatriz y de tejido de granulación fibroso. Estas lesiones se presentaron en distintos sitios del tegumento (no solamente manos y pies) sino que, además exhibieron un patrón histológico propio (ver en diagnósticos diferenciales). A este cuadro lo categorizan como un hallazgo incidental y como reacción a un traumatismo.

Etiología y patogenia: según Pérez *et al* (1) la afección sería el resultado de un clon anormal de queratinocitos, mientras que otros autores han sugerido que representa una malformación de la epidermis, un defecto de la queratinización (10,16), entre otros argumentos. Los traumatismos

reiterados han sido evocados en varias otras ocasiones. Igualmente se postuló la inducción de esta lesión circunscripta por el virus papiloma tipo 4 (17). En otra serie de 3 pacientes estudiados, se encontró el HPV 6 en solo uno de ellos con lesión plantar en el mismo sitio de asiento previo de una verruga (6). Otros estudios al respecto no mostraron la existencia de virus. Los hallazgos de inmunohistoquímica sugieren que el mecanismo fundamental es la descamación acelerada de los corneocitos, a partir del estudio de 5 casos, de los cuales 3 presentaron una disminución del inhibidor linfopitelial tipo Kazal (LEKTI), de la córnea-desmina y la filagrina (18).

Últimamente y a raíz del estudio de dos pacientes, Tanioka *et al* (19) proponen la existencia de dos subtipos de esta entidad. Uno de ellos con expresión ausente o disminuida de las *citoqueratinas* K9 y K26, marcadores específicos o abundantes en los queratinocitos palmo-plantares y con una sobre-regulación de la K10 (que se expresa normalmente en la epidermis interfolicular de la piel del tronco pero no en palmas y plantas), sugiriendo que ella represente tal vez una queratodermia no reportada. En otro trabajo se encontró una intensa coloración para los anticuerpos *pan*-queratina (AE1 + AE2) y anticuerpo anti-queratina 16, con disminución de la expresión de la queratina 2e (20).

Progresión tumoral: en el año 2010 se reportó el primer caso, y único hasta el presente, de modificaciones pre-malignas, en la epidermis que revestía una de estas lesiones. Se trataba de una paciente de 84 años de edad, con una dermatosis palmar de 11 años de evolución. La histología de la misma mostró la existencia de una queratosis actínica, sin que se consignaran posibles eventualidades de la misma (2).

Histopatología: la presencia de paraqueratosis no está presente en todas las observaciones, y en el trabajo de Wilk (9) se la describe como “deshilachada”. En una serie reciente de 7 pacientes (2) 6 de ellos presentaron una hiperqueratosis. La epidermis exhibe una afinidad tintorial disminuida, hipo o hipergranulosis y vasodilatación de vasos de la dermis. Se ha señalado en una de estas biopsias la presencia de una bacteria en forma de varilla, que podría corresponder a un *Corynebacterium*. Su presencia puede ser coincidental pero los autores la señalan en consideraciones diferenciales con la *pitted keratolysis*. Los bordes lesionales pueden mostrar una hiper-ortoqueratosis, y como parte de la lesión (8). En el mismo artículo se considera la presencia de una paraqueratosis granular como un argumento para su etiología traumática. Se ha reportado la protrusión de corneocitos de *acrosiringios* (cit. por 2).

Con microscopía electrónica se observó la disminución de los gránulos de queratohialina y de las láminas de queratina, con un aumento de lípidos en la capa córnea, lo que sería evidencia de un trastorno de la queratinización (13). En otro artículo se menciona una rotura de los corneocitos dentro de sus *citoplasmas* pero con estructuras de unión o anclaje normales, sugiriendo una fragilidad de los elementos celulares incriminados, y sin evidencias de compromiso bacteriano (20). En los estudios ultraestructurales de Nishimura *et al* (21) se demostró algunos corneocitos vacuolados y consideran que la hipervascularidad contribuiría a la instalación de esta dermatosis.

Se ha presentado el uso de la ultrasonografía (20 MHz), como otro método útil no invasivo para el diagnóstico de esta entidad (22).

Ha resultado de utilidad la tomografía óptica de coherencia para el diagnóstico en un paciente con esta patología, con un método que aparentemente se está utilizando en forma progresiva en dermatología (23). Lo que no entendemos de la lectura del artículo anterior es que sus autores afirman, así, el reconocimiento de lesiones pre-clínicas, accesibles a un tratamiento temprano.

Laboratorio: ninguna alteración atribuible a la patología dermatológica.

Dermatoscopia: se señaló la existencia de un eritema homogéneo, con descamación dispersa con manchas blanquecinas distribuidas en forma regular (24). En otras observaciones, se argumenta que el eritema existente en la HC es el resultado de vasos traslúcidos visibles a través de una capa córnea adelgazada, y que los vasos sanguíneos dilatados de la dermis también serían responsables de las imágenes en cuestión (21). En un reporte reciente sobre la aplicación de esta técnica en una HC plantar se describe un patrón de manchas rojas dispuestas alrededor de los *acrosiringios*. Modelo que no se lo ha señalado para lesiones ubicadas en palmas. Se lo atribuye a las distintas características anátomo-funcionales de plantas en relación a la de las palmas, entre ellas la presión por el peso del cuerpo y excesiva sudoración (25).

Diagnósticos diferenciales: con las poroqueratosis y la enfermedad de Bowen, fundamentalmente (3,9,25). Recientemente se ha descrito la *seudo*-HC palmar o plantar, cuya microscopía presenta una paraqueratosis granular. También destacan la fibrina sub-epidermal y focos de ulceración, hallazgos frecuentemente relacionados a los traumatismos (15).

Tratamientos: los esteroides empleados, retinoides, inmuno-moduladores y parches hidrocoloides no dieron resultado alguno. Se informó su resolución tras la aplicación de nitrógeno líquido (26). El calcipotriol mejoró a algunos pacientes (27,28), en el primero de ellos, luego de 4 años de su aplicación local. Llamativamente el uso del 5-fluorouracilo en crema, durante 9 meses, brindó resolución total de las lesiones, sin recidiva (8). Aunque a *posteriori* pero con otra localización, la lesión mejoró luego de 18 meses de esta terapéutica, con recurrencia. Con fotodinamia la remisión fue parcial en el caso estudiado por Benoit *et al* (29).

Bibliografía

1. Pérez A, Rütten A, Gold R, Urbina F, Misad C, Izquierdo MJ, Requena C, Aliaga A, Kutzner H, Requena L. Circumscribed palmar or plantar hypokeratosis: a distinctive epidermal malformation of the palms or soles. *J Am Acad Dermatol* 2002;47(1):21-7.
2. Ramos-Garibay A, Navarrete-Franco G, Venadero-Albarrán F, Domínguez-Gómez A, Trejo-Acuña JR, Salazar-Del Valle JJ, Domínguez-Ugalde G, Rivera-Ramírez MO, Martínez-Ortega J, Gutiérrez-Bravo R, Martínez-Burillo G, Jurado-Santa Cruz F. Circumscribed Hypokeratosis: Report on a Series of 7 Mexican Cases and Review of the Literature. *Am J Dermatopathol* 2016; 38(6):399-405.
3. Kanitakis J, Lora V, Balme B, Roby j. Premalignant Circumscribed Palmar Hypokeratosis: A New Form of Circumscribed Palmar Hypokeratosis? Case Report and Literature Review. *Dermatology* 2010;220:143-46 DOI:10.1159/000264607.
4. Cribier B, Fabre F, Merlio C, Antoni-Bach N. Hypokératose acrale circonscrite: forme plantaire et forme du dos du doigt (deux cas). *Ann Dermatol Venereol* 2009;136(1):32-36. doi:10.1016/j.annder.2008.05.020 Epub 2008.
5. Arbesman J, Loss LC, Helm KF, Rothman IL. A congenital case of circumscribed acral Hypokeratosis. *Pediatr Dermatol* 2012;29(4):485-7.
6. Santamarina-Albertos A, Noguera-Morel L, Feito-Rodríguez M, Beato--Merino MJ, de Lucas-Laguna R. Congenital circumscribed acral hypokeratosis. *Pediatr Dermatol* 2013;30(5):1012-3.
7. Berk DR, Böer A, Bauschard FD, Hurt MA, Santa Cruz DJ, Eisen AZ. Circumscribed acral hypokeratosis.

- J Am Acad Dermatol 2007;57(2):292-6.
8. Groysman T, Rothfleisch J, Baldassano MF. Circumscribed Palmar or Plantar Hypokeratosis: First Report on a Nonacral Site With Unique Histologic Features. *Am J Dermatopathol* 2013;35(4):491-3.
 9. Wilk M, Zelger BG, Zelger B. Circumscribed Palmar Hypokeratosis: Successful Treatment with Fluorouracil Cream. *Dermatol Ther* 2011;1(1):11-4.
 10. Urbina F, Pérez A, Requena L, Rütten A. Hipoqueratosis circumscripta palmar o plantar. Conocimientos y controversias tras 10 años de su descripción. *Actas Dermosifiliogr* 2014;105(6):574-92.
 11. Iwasaki, A, Harada K, Maeda T, Nogita A, Matsumoto Y, Tsuboi R. Case of circumscribed palmar hypokeratosis in a patient with palmoplantar keratoderma. *J Dermatol* 2016;43(12):1441-3.
 12. Alonso-Barrios S, Cañuelo J, Santos-Briz A, Unamuno P. Circumscribed palmar hypokeratosis associated with disseminated superficial actinic porokeratosis. *Am J Dermatol* 2011;33(2):e21-23.
 13. Blanco-Barrios S, Cañuelo J, Santos-Briz A, Unamuno P. Circumscribed palmar hypokeratosis associated with disseminated superficial actinic porokeratosis. *Am J Dermatopathol* 2011;33(2):e21-e23.
 14. Riveiro-Falkenbach E, Rodríguez-Peralto JL. Circumscribed palmar hypokeratosis associated a burn scar. *Am J Dermatopathol* 2013;35(2):246-7.
 15. Groysman T, Baldassano MF. "Pseudo-Circumscribed Palmar or Plantar Hypokeratosis (Pseudo-CPH)": a Histologic Pattern Secondary to Trauma; Further Characterization of a Known Entity. *Am J Dermatopathol* 2016;38(5):359-62.
 16. Yasuda M, Abe M, Zoto M, Okada E, Nagai Y, Tamura A, Ishikawa O, Takahashi K. Circumscribed palmar hypokeratosis on both hands: Distinct keratin expression in multiple depressed lesions. *Br J Dermatol* 2010;164(1):211-3.
 17. Böer A, Falk TM. Circumscribed palmar hypokeratosis induced by papilloma virus type 4. *J Am Acad Dermatol* 2006;54(5):908-9.
 18. Kanitakis J, Lora V, Chouvet B, Zambruno G, Haftek M, Faure M. Circumscribed palmo-plantar hypokeratosis: a disease of desquamation? Immunohistological study of five cases and literature review. *J Eur Acad Dermatol Venereol* 2011;25(3):296-301.
 19. Tanioka M, Miyagawa-Hayashino A, Manabe T, Toichi E, Miyachi Y, Takahashi K. Circumscribed Palmo-Plantar Hypokeratosis: A Disease With Two Subtypes. *J Invest Dermatol* 2009;129(4):1045-7.
 20. Ishiko A, Dekio I, Fujimoto A, Kameyama K, Sakamoto M, Benno Y, Amagai M, Nishikawa T. Abnormal keratin expression in circumscribed palmar hypokeratosis. *J Am Acad Dermatol* 2007;57(2):285-91.
 21. Nishimura M, Nishie W, Nakazato S, Nemoto-Hasebe I, Shimizu H. Circumscribed palmar hypokeratosis: correlation between histopathological patterns and dermoscopic findings. *Br J Dermatol* 2012;147(1):221-2.
 22. Polańska A, Bowszky-Dmochowska M, Zaba R, Adamski Z, Pazdrawski J, Dańczak-Pazdrowska A. High-frequency ultrasonography (20 MHz) in circumscribed palmar hypokeratosis-new observations. *AMS* 2016;12(6):1389-91.
 23. Abignano G, Kapadia A, Lettieri G, Goodfield M, Emery P, McGonaghe D, Del Galdo F, Mikeljevic J. Use of optical coherence tomography for the diagnosis of preclinical lesions of circumscribed palmar hypokeratosis. *Clin Exp Dermatol* 4 Jan 2017 / DOI: 10.1111/ced.13037.
 24. Nazzaro G, Ponziani A, Brena M, Cavicchini S. Dermoscopy confirms diagnosis of circumscribed plantar hypokeratosis *J Am Acad Dermatol* 2017;76(2):S43-S45.

25. Tosi D, Sala F, Crosti C. Circumscribed palmar or plantar hypokeratosis: report of an italian case. *Indian J Dermatol* 2011;56(2):211-3.
26. Boffa MJ, Degaetano JS. Circumscribed palmar hypokeratosis: successful treatment with Cryotherapy. *J Eur Acad Dermatol Venereol* 2007;21(3):420-1.
27. Urbina F, Misad C, González S .Circumscribed palmar hypokeratosis. Clinical evolution and ultra-structural study after prolonged treatment with topical calcipotriol. *J Eur Acad Dermatol Venereol* 2005;19(4):491-4.
28. Batalla A, de la Torre C. Circumscribed plantar hypokeratosis responding to topical Calcipotriol. *J Dermatol Case Rep* 2013;7(4):129-31.
29. Benoit S, Seitz CVS, Hamm H, Vetter-Kauczok CS, Bröcker E-B. Circumscribed palmar hypokeratosis: partial remission by photodynamic therapy. *Br J Dermatol* 2007;157(4):804-6.

Lepra

Antecedentes históricos: la lepra (L), del griego *lepis*: escama o costra, es una de las enfermedades “clásicas” por antonomasia. Los antecedentes más antiguos se encuentran en los Papiros de Berlín 6619, que datan de la época de Ramsés II (2160-1700 aC) (cit. por 1). En el libro de Job del Antiguo Testamento se habla de ella. Se considera que sus orígenes fueron en África Oriental o en el cercano Oriente y a través de guerras y migraciones se expandió a otras regiones del mundo.

Hipócrates, la separó de otras dermatosis, diciendo”... en la primavera son frecuentes la lepra, el vitiligo, las erupciones con ulceraciones”. Gerhard Henrik Armauer Hansen, noruego, descubrió el bacilo causante en el año 1873. Las expediciones de Cristóbal Colón al Nuevo Mundo introdujeron la enfermedad en América (cit. por 2).

Sinonimia: enfermedad de Hansen, hanseniosis. Históricamente recibió otras denominaciones tales como leontiasis, lepra leonina, lacería, mal rojo de Cayena, mal de San Lázaro, enfermedad de Crimea, entre otras, ya obsoletas.

Clínica e historia natural: uno de los signos más importantes es el déficit sensorial, solo o acompañado de eritema o hiperpigmentaciones, siendo palmas y/o plantas para el primero un sitio común, presente en un 20-30% de los pacientes.

Su polimorfismo, determinado por el sistema inmune del huésped, fue utilizado para clasificar esta patología. Existen dos formas clínicas polares, la tuberculoide y la lepromatosa y entre ellas se manifiesta la *borderline* (o dimorfa) lepromatosa, *borderline* tuberculoide y la indeterminada, clasificación adoptada a partir del VI Congreso de Madrid del año 1953.

Resumimos los aspectos básicos de sus distintas formas en la siguiente tabla, que nos exime de mayores comentarios (3):

	Lepromatosa	Borderline lepromatosa	Borderline borderline	Borderline tuberculoide	Tuberculoide	Indeterminada
Tipo de lesión	Máculas, pápulas, nódulos, infiltración difusa	Máculas, placas, pápulas, infiltración	Placas y lesiones en forma de cúpula y sacaboca – dos	Placas de infiltrados	Placas de infiltrados	Máculas
Número de lesiones	Numerosas	Muchas	Muchas	Única, usualmente con lesiones satélites o más de 5 lesiones	Una o pocas (menos de 5)	Una o pocas
Distribución de las lesiones	Simétricas	Con tendencia a la simetría	Evidentemente asimétricas	No difusas y asimétricas	Localizadas Asimétricamente	Variable

Definición de las lesiones	Imprecisas difícil de definir la enfermedad y la afectación de la piel	Imprecisas, delimitadas por los bordes externos	Imprecisas, delimitadas por los bordes externos	Bien definidas, bordes bien delimitados	Bien definidas, bordes bien delimitados	No siempre definidas
Sensibilidad	No afectada	Disminuida	Disminuida	Ausente	Ausente	Afectada
Bacilos en las lesiones de piel	Muchas globias	Muchos	Muchos	Negativa o positiva	Negativa	Usualmente negativa

Tomado de Muñoz *et al* (3).

Debemos señalar algunos aspectos importantes que pueden ocurrir durante el curso de la afección: la reacción leprosa, generalmente en la *borderline* lepromatosa, y habitualmente asociada a la destrucción de los bacilos por los tratamientos, con aumento de los cambios inflamatorios y edematosos de la piel y dolor, “alterando” la típica cronicidad de la dermatosis. Se subdivide en:

a) reacción reversa con aumento del edema, aparición y/o exacerbación de lesiones cutáneas y la más rápida afectación neural y

b) la reacción lepromatosa con afectación del estado general (fiebre, *astenia*, mialgias), con signología de piel, predominando el eritema nodoso, con tendencia a la ulceración. Asimismo se constata una neuritis con dolores articulares, hepatomegalia, coagulopatías, *orqui-epididimitis*, etc., es decir afectación visceral.

La L lepromatosa difusa o de Lucio es una infiltración difusa de piel, con *alopecias* de cejas y pestañas y vello del cuerpo, con anhidrosis. Cuando esta modalidad tiene un episodio reaccional se lo denomina fenómeno de Lucio.

Las alteraciones neurales se presentan en todas las variedades clínicas, aunque son más frecuentes e intensas en la L tuberculoide, siendo la más característica y que forma parte del “*folklore*” de la L, el engrosamiento de los nervios, donde se pueden detectar a los bacilos.

Esto es importante ya que en un gran porcentaje puede ser la primera manifestación de la enfermedad y la determinante de discapacidades posteriores (se remite al lector a fuentes bibliográficas más específicas (2,4,5).

La coexistencia con otras enfermedades como TBC, leishmaniasis y VIH es poco frecuente y la evolución y la multiterapia la misma. Se ha descrito la aparición en infectados con SIDA y por efecto de la terapia antirretroviral el síndrome de restauración inmunológica, que puede poner de manifiesto una L en incubación o subclínica (4).

Etiología y patogenia: el agente que produce esta dermatosis es el *Mycobacterium leprae*, patógeno intracelular obligatorio, Gram positivo, ácido-alcohol resistente. Se lo considera como una de las primeras bacterias patógenas conocidas. Afecta fundamentalmente a los seres humanos, aunque se ha demostrado en armadillos de Texas que desarrollan la enfermedad en forma natural, y la relación entre las dos anteriores no es clara. Algunos casos espontáneos se han descrito en simios. Este microorganismo no crece en medio de cultivos artificiales probablemente por efectos de la reducción y/o mutación de genes que regulan la detoxificación, reparación del ADN y alteración en transporte de metabolitos (cit. por 3).

Existen modelos experimentales en el armadillo y ratones *knockout*.*

Se argumenta que la principal vía de infección es la respiratoria superior, para extenderse posiblemente luego a la piel, aunque existen opiniones inversas. Las madres con la forma lepromatosa que amamantan eliminan gran cantidad de bacilos en la leche pero sus hijos no se ven afectados de esta manera.

Tiene un tiempo promedio de incubación de 2 a 4 años o aún más.

Parece evidente que esta bacteria se adhiere al grupo carboxilo terminal de la merosina, laminina tipo 2, que se encuentra en la superficie de las células de Schwann y responsable, luego, de la diseminación bacteriana.

Algunos factores genéticos también tienen injerencia en la producción de la enfermedad, por ejemplo la asociación con determinados grupos HLA como el DR2 y el DR3, entre otros. Se ha postulado (6) que el frío hace a ciertos tejidos más susceptibles para el *Mycobacterium*, lo que ha sido aprovechado en la leprología experimental.

La rifampicina y las sulfonas parecen ser los medicamentos más en la producción de una lepra-reacción, aunque también pueden actuar como *noxas* causales el *stress*, la menstruación, y enfermedades intercurrentes. La reacción reversa, que aparece en los primeros 6 meses de efectuar el tratamiento específico, se lo atribuye a un aumento transitorio de la inmunidad mediada por células y la reacción lepromatosa a una vasculitis leucocitoclásica con necrosis de los vasos pequeños de la dermis. La *génesis* del fenómeno de Lucio es atribuida a los eventos vasculares por oclusión trombótica debida a la invasión masiva de los endotelios, que llevan, consiguientemente, a la necrosis (cit. por 7).

Progresión tumoral: en una misma lesión de lepra se observó la presencia de un carcinoma basocelular (CBC) (8).

En un periodo de 4 años, se diagnosticaron en la India 7 casos de transformación hacia un carcinoma espinocelular (CEC) en úlceras leprosas (9). Otra publicación con esta observación se efectuó en el año 2000 (10).

En un estudio sobre 539 pacientes con lepra, el cáncer de piel se lo encontró con una mayor frecuencia en el sexo masculino, 50,5% con CBC y un 36,0% con CEC. El 75,2% de las lesiones tumorales radicaban en cabeza y cuello (8). La forma clínica más afectada fue la lepromatosa. Otras lesiones que se exhibieron conjuntamente, además de las mencionadas, el melanoma, *micosis fungoides*, sarcoma de Kaposi, fueron documentadas en la literatura (cit. por 8).

Laboratorio: las técnicas de PCR pueden ser muy útiles en aquellos casos de difícil identificación del bacilo. Los estudios realizados en sangre se pueden modificar especialmente en la L lepromatosa, con eritrosedimentación elevada, hipergammaglobulinemia, lisozima sérica y la enzima convertidora de angiotensina presentes, reacciones falsas biológicas para la lúes, y anticuerpos antifosfolípidos, sin trascendencia, en un 50% de los casos (11). La proteinuria es un hallazgo común.

La reacción de Mitsuda o prueba de la lepromina (tardía) descrita en el año 1919, consiste en la inyección intradérmica de un extracto de tejido nodular lepromatoso o de tejido de armadillo in-

* Un ratón *knockout* es aquel a quien por ingeniería genética se le inactivan uno o más genes, para comprender el papel por el que han sido secuenciados.

fectado. La lectura se efectúa a las 3 semanas, siendo positiva cuando se produce un nódulo de 3 a 10 mm (prueba de sensibilidad retardada). La prueba de Fernández es, por el contrario, de lectura precoz, observada a las 48 hs de colocado aquel extracto.

Histopatología: el cuadro depende, claro está, de la forma clínica que se trate, presentándose desde infiltrados granulomatosos de histiocitos, con linfocitos y discreto número de células multinucleadas tipo Langerhans sin *necrosis* hasta otros aspectos con granulomas dérmicos e hipodérmicos, abundantes, con macrófagos pobremente circunscriptos (L lepromatosa), con afectación del peri y epineuro de los nervios dérmicos y con células vacuoladas o espumosas conteniendo en sus citoplasmas a los *globi*, denominación dada a la presencia de numerosos bacilos agrupados en los macrófagos. Se los identifican mejor con coloraciones especiales como la de Ziehl-Neelsen o la modificada de Wade-Fite.

Diagnósticos diferenciales: con distintas dermatosis como la sarcoidosis, el granuloma anular, TBC cutánea, vitíligo, especialmente desde el punto de vista histológico. Es más difícil hacerlo con entidades neurológicas, como la *siringomielia*, sífilis terciaria, esclerosis en placa.

Tratamientos: mencionaremos las medicaciones recomendadas: diamino-difenil-sulfona o dapsona, clofazimina, rifampicina, moxifloxacina, claritromicina, minociclina. Se preconiza emplear multiterapias es decir medicaciones combinadas, siendo la más utilizada la rifampicina más clofazimina y dapsona.

Para los episodios reaccionales contamos con la ayuda de la clofazimina y la talidomida.

En algunos estudios se ha demostrado que la vacunación con BCG provee cierta eficacia en la prevención de la L.

Bibliografía

1. Cardona-Castro NM, Bedoya-BG. Lepra: enfermedad milenaria y actual. *Iatreia* 2011;24(1):51-64.
2. Ramos-e-Silva M, Ribeiro de Castro MC. Infecciones por micobacterias. En: JL Bolognia, JL Jorizzo, RP Rapini: *Dermatología Vol Uno* 2004 Elsevier Madrid-Toronto cap. 75 pp. 1145-64.
3. Muñoz Molina L, Constanza Corrales L, Hernández Barbosa R, Navarrete J. La lepra: patología con conciencia histórica. *Enf Inf Microbiol* 2012;33(1):32-42.
4. Terencio de las Aguas J. Lepra. En: J Conejo Mir, JC Moreno, FM Camacho: *Tratado de Dermatología MMXII Oceano/ergon España Vol 2 Sección 7-42*, pp. 739-66.
5. Sehgal VN. Leprosy. *Dermatol Clinics* 1994;12(4):629-44.
6. Arrastía P, González del Cerro S. ¿Por qué la lepra lepromatosa tiene lugares electivos para su presentación? *Rev Argent Dermatol* 2000;81(1):60-1.
7. Grayson W. Infectious diseases of the skin En: E Calonje, T Brenn, A. Lazar, PH McKee: *McKee's Pathology of the Skin. Vol one* 2012 Elsevier Saunders chapt. 18 pp. 825-30.
8. Ratoosh SL, Cohen PR, Troncoso P. Cutaneous-malignancy and leprosy. Report of a patient with *Mycobacterium leprae* and Basal Cell Carcinoma Concurrently Present in the Same Lesion. *J Dermatol Surg Oncol* 1994;20(9):613-8.
9. Anilkumar G, Khedker MY, Bhume JI, Jawade GJ. Malignant transformation of trophic ulcer in Lep-

rosy. Indian J Leprosy 1988;60(3):385-8. PubMed ID 3198959.

10. Kontochristopoulos G, Kyriakis K, Symeonidou S, Katsiboulas V, Aroni K, Panteleos D, Katsambas S. Squamous cell carcinoma in chronic trophic ulcers of leprosy patients. J Eur Acad Dermatol Venereol 2000;14(3):230-1.
11. Rea TH, Modlin RL. Lepra. En: Fitzpatrick Dermatología en Medicina General. Edit Med Panamericana Buenos Aires – Porto Alegre 7- Edición 2009 Tomo 3 cap. 186, pp. 1786-96.

Liquen plano

Dado que este tema es abordado con amplitud en el capítulo de lesiones de la mucosa oral, es que a continuación desarrollaremos los aspectos que le incumben al asentamiento cutáneo, solamente.

El *liquen plano* (LP), dermatosis clásica en el terreno de la dermatología, es una enfermedad crónica, de etiología desconocida.

Clínica y evolución natural: se lo identifica recordando su nombre *mnemotécnico* de las “4 P”: pápulas pruriginosas poligonales purpúricas, y también de las “5 P” al agregarse a la lista anterior la palabra placa. Tiene una prevalencia de cerca del 0,2% y compromete a todas las edades, predominando entre los 30 a 60 años de edad.

Generalmente de un color violáceo, pueden asentar en la mucosa oral y genital, en la piel, o en ambas, en forma combinada. Motivo de prurito marcado, presentan el fenómeno de Köbner.

En un 10% de los pacientes las uñas se ven comprometidas con varias y distintas alteraciones (cit. por 1) y si se exhiben en cuero cabelludo es causal de una *alopecia* cicatricial o permanente.

Al progresar y desaparecer (espontáneamente o por efecto terapéutico) dejan máculas residuales hiperpigmentadas.

Se pueden reconocer distintos aspectos clínicos:

- clásica o común, localizada en cara anterior de muñecas, región lumbo sacra, cara anterior de las piernas,
- zosteriforme,
- penfigoide,
- de la mucosa oral,
- ungueal,
- eritrodérmica,
- hipertrófica,
- folicular,
- *post*-trasplante de médula ósea,
- anular,
- erosiva,
- atrófica,
- linear,
- vasculosa y ampollar,
- actínica,
- unilateral

Rescatemos de esta última variante una interesante publicación de Fukumoto *et al* (2) sobre la coexistencia de una hipohidrosis con una alergia al metal en las áreas comprometidas con la dermatosis.

El LP no está comúnmente asociado con otras alteraciones cutáneas o sistémicas. Podría hacer una relativa excepción a esta aseveración algunas pocas observaciones, para-neoplásicas, con timoma y *myasthenia gravis*. De este modo, ya en 1978 se reportó un caso con esta tríada (3), y años posteriores (2010 y 2015, respectivamente), se publicaron casos del síndrome de Good, es decir de una inmunodeficiencia adquirida combinada de células T y B acompañada de timoma, con LP hiperqueratósico (4), y, nuevamente, de timoma con LP (5). Los casos tratados con timentomía no redundaron en la mejoría del problema de piel. Asimismo se observaron con linfoma no-Hodgkin y sarcoma retroperitoneal (cit. por 6).

Etiología y patogenia: se ha sugerido una teoría inmunopatogénica de acción directa de los linfocitos T contra los queratinocitos basales o la zona de la membrana basal (7).

Algunos medicamentos pueden elicitar estas dermatosis tales como el oro, enalapril, penicilina, *beta*-bloqueantes, dapsona, naproxeno, estreptomina, entre otros, determinando las llamadas erupciones *liquenoides* medicamentosas. Curiosa es la observación de Chan *et al* (8) de la inducción de un LP por el telmisartán (antihipertensivo, antagonista de los receptores angiotensina II) sobre áreas de piel afectadas con vitiligo.

En algunos casos se deben considerar los posibles antecedentes del tratamiento de la dermatosis con arsénico.

Se han descrito la aparición del LP luego de vacunaciones contra la hepatitis B y la rabia, este último caso como un ejemplo de reacción *isovaccinotópica* (9) (ver *Addendum* en el capítulo Cicatriz y ulceración).

Progresión tumoral: con un tiempo promedio de 12 años en relación a la posibilidad de desarrollarse un tumor sobre estas lesiones, podemos referirnos a Du Castell quien en 1903 hizo la primera referencia sobre esta asociación (cit. por 1). Luego, en una publicación del año 1991 y de un estudio epidemiológico de 2071 pacientes durante un período promedio de 9,9 años, se observaron 6 casos de carcinomas espinocelulares (CEC) cutáneos y 8 en mucosa oral (10). De acuerdo a estos autores, existían hasta ese momento 36 pacientes con CEC en lesiones de *liquen plano* (4). Muchos otros casos han sido señalados posteriormente en la bibliografía médica, siendo la mayoría de ellos sobre la variedad hipertrófica (11-15). Uno de estos pacientes, una mujer de 62 años, residente en Polonia, experimentó dos veces, con un lapso de 3 años, un carcinoma escamoso sobre un LP hipertrófico del dorso de ambos pies (11). Según la revisión mundial de la literatura efectuada por Friedl *et al* (1) y publicada en el año 2011 existían 91 casos adicionales de esta dupla, incluyendo tres observaciones de los autores. Es interesante señalar que el 79% de los casos de transformación del LP hacia un carcinoma se observaron en las extremidades distales contra el 2-7% en casos no relacionados con la dermatosis que nos ocupa (10).

Igualmente sobre la forma hipertrófica se observó la instalación de un queratoacantoma gigante (37 x 57 mm) (12).

Laboratorio: no existen cambios detectados en estos estudios.

Histopatología: es característico la presencia de una orto-hiperqueratosis, hipertrofia de la capa granulosa, papilomatosis con las crestas interpapilares en “dientes de sierra” y degeneración hidrópica de la capa basal. Un infiltrado predominantemente de linfocitos, con presencia de incontenencia pigmentaria secundaria, se distribuye a lo largo de la dermis superior. Existen variaciones de acuerdo a las distintas formas clínicas que se trate.

Diagnósticos diferenciales: con otras numerosas entidades: las reacciones *liquenoides*, desde la microscopía óptica hasta otras variadas y distintas en el espectro clínico.

Tratamientos: existen múltiples opciones, relevantes cada una de ellas de acuerdo a la extensión de la dermatosis y la intensidad de la sintomatología. De esta manera podemos mencionar a los antihistamínicos (se valora a la hidroxicina por su efecto sedante), corticoides locales y sistémicos, retinoides, ciclosporina, calcipotriol, psoralenos más PUVA, etc.

Con la neoplasia instalada el tratamiento es quirúrgico.

Bibliografía

1. Friedl TK, Flaig MJ, Ruzicka T, Rupec RA. Verruköses spinozelluläres Karzinom auf Lichen ruber hypertrophicus. *Hautarzt* 2011; 62 (1):40-5.
2. Fukumoto T, Tsuchiyama S, Fukunaga A, Nishigori C. Hypohidrosis and metal allergy: Trigger factors for unilateral lichen planus. *J Dermatol* 2017 Mar 24, doi: 10.1111/1346-13386 (Epub ahead of print).
3. Aronson IK, Soltani K, Paik KL, Rubenstein D, Lorincz AL. Triad of lichen planus, myasthenia gravis, and thymoma. *Arch Dermatol* 1978;114(22):255-8.
4. Hanafusa T, Umegaki N, Yamaguchi Y, Katayama I. Good's syndrome (hypogammaglobulinemia with thymoma) presenting intractable opportunistic infections and hyperkeratotic lichen planus. *J Dermatol* 2010;37(2):171-4.
5. Motegi S, Uchiyama A, Yamada K, Toki S, Amano H, Ishikawa O. Lichen planus complicated with thymoma: Report of three Japanese cases and review of the published work. *J Dermatol* 2015;42(11):1072-7.
6. Galdeano F. Liquen plano. En: NE Driban, F Galdeano, ML Poljak (Eds.): *Manifestaciones cutáneas de neoplasias malignas internas*. Elsevier Barcelona 2014 Ámsterdam-Toronto cap 10 pp. 383-5.
7. van den Akker TW: Lichen planus, a T-lymphocyte mediated reaction involving the skin and mucous membranes. PMID 11675973.
8. Chan WP, Mackey NT, Sun DK. Telmisartan-induced lichen planus eruption manifested on vitiliginous skin. *Cutis* 2017;99(1):E16-E19.
9. Caccavale S, Caccavale T, La Montagna M. Lichen planus after rabies vaccination; an example of isovaccinetic response. *Int J Dermatol* 2017;56(2):e40-e41.
10. Sigurgeirsson B, Lindelöf B. Lichen Planus and Malignancy. An Epidemiologic Study of 2017 Patients and a Review of the Literature. *Arch Dermatol* 1991;127(11):1684-8.
11. Krasowska D, Kosłowicz K, Kowal M, Kurylcio A, Budzynska-Włodarczyk J, Polkowski W, Chodorowska G. Twice malignant transformation of hypertrophic lichen planus. *Ann Agricult Enviroment Med* 2012;19(4):787-9.
12. Giesecke LM, Reid CM, James CL, Huilgol SC. Giant keratoacanthoma arising in hypertrophic lichen planus. *Australas J Dermatol* 2003;44(4):267-9.
13. Singh SK, Salkia UN, Ajith C, Kumar B. Squamous cell carcinoma arising from hypertrophic lichen planus. *JEADV* 2006;20(6):745-6.
14. Manz B, Paasch U, Sticherling M. Squamous cell carcinoma as a complication of long-standing hypertrophic lichen planus. *Int J Dermatol* 2005;44(9):773-4.
15. Sengupta S, Das JK, Gangopadhyay A. Malignant transformation of hypertrophic lichen planus. *Indian J Dermatol Venereol Leprol* 2006;72(6):470.

Lupus eritematoso discoide

Antecedentes históricos: resulta atrayente rastrear la evolución de esta patología, cuyo nombre latino significa lobo, y en esa trayectoria señalaremos algunos hitos, que ameritan muchos de nuestros predecesores:

Hipócrates, en el año 400 aC, es considerado el primero en describirlo, como *herpes esthiomenos* que se entiende como dermatosis roída,

El uso primario del término *lupus* (L) se atribuye a la biografía de Saint Martín en el año 963 dC.

Rudolf Virchow concluyó que esta denominación había sido aplicada un tanto “flojamente” para señalar cualquier úlcera o *necrosis* de cara y miembros inferiores hasta el siglo XIX.

La primera descripción clara se la atribuye a Laurent Theodore Bielt, 1933, pero bajo la designación de *erythema centrifugum*, trabajo publicado con la colaboración de dos estudiantes suyos, Pierre Louis Alphée Cazenave y Henri Schedel.

En 1866 Ferdinand von Hebra describió la “seborrea congestiva” y usó metafóricamente la designación de mariposa para concretarlo.

Moriz Kaposi señaló las manifestaciones sistémicas de esta entidad y acuñó el nombre de L discoide (Ld) en 1872.

En 1851 Pierre Louis Alphée Cazenave fue el primero en agregar al sustantivo L, el adjetivo eritematoso.

Sir William Osler, en 1895, usó el nombre de L eritematoso (LE) sistémico para agrupar y describir todas las manifestaciones de piel, riñón, cardíacas y pulmonares del cuadro que nos ocupa.

Malcolm Hargraves descubre las células LE en el año 1948 (cit. por 1).

Como una referencia más podemos señalar algunos personajes famosos que lo padecieron, como el músico Ludwig van Beethoven, las escritoras Louisa May Alcott (autora del libro Mujercitas) y Flannery O'Connor, lady Gaga (cit. por 2,3).

Sinonimia: LE fijo, erimatodes.

Clínica y evolución natural: el LE es un complejo de lesiones clínicas, con diversos y múltiples hallazgos de laboratorio, de etiología incierta y que incluyen situaciones localizadas benignas de piel hasta otras con afectaciones sistémicas y peligro de vida. De esta manera podemos reconocer muchos subtipos, tales como las siguientes, que detallan Luzar *et al* (4):

.Ld eritematoso localizado	.Síndrome del LE-eritema multiforme
.Ld eritematoso generalizado	.LE cutáneo subagudo
.LE verrugoso	.LE profundo
.LE <i>pernio</i>	.LE inducido por drogas
.LE sistémico	.LE neonatal

.Síndrome de LE-símil, con C2-deficiencia

.Enfermedad granulomatosa crónica con una dermatosis Ld-símil

El Ld es la forma más común de presentación del *lupus* cutáneo crónico, presentándose en el 20% de los enfermos con LE sistémico (5), y el 1% de esta variedad podrá desarrollar la presentación sistémica. Otros estudios la calculan entre el 5-10% mientras que también se menciona un porcentaje mayor, entre el 17 al 30% (cit. por 6). Dado que es la única forma que puede cumplir un rol pre-neoplásico es a la que nos referiremos especialmente.

Predomina 2: 1 en el sexo femenino y suele iniciarse, en promedio, alrededor de la tercer década de la vida. Como dermatosis fotosensible, su hábitat es la cara y el cuello, pero en la forma generalizada puede presentarse en dorso de manos, antebrazos y, aún, en zonas no expuestas a la luz solar. Su presencia se establece a partir de placas eritemato-edematosa, bien circunscritas, cubierta por escamas adherentes, con acentuación de los folículos pilosos, evento éste último que al desprenderse origina el famoso signo del clavo de tapicero, representado por la hiperqueratosis que lo ocupaba. Además puede observarse atrofia y *telangiectasias* (fig. 17). Con su evolución se pueden agregar zonas cicatriciales, que determina una *alopecia* definitiva en caso de asentar en el cuero cabelludo. Se conocen, a su vez, variedades hipertróficas, anulares y papulo-nodulares. El compromiso de la mucosa oral, especialmente en el borde bermellón de los labios, será la fuente de las lesiones eritematosas, atróficas, con bordes blanquecinos. El signo de Grinspan se constituye acá por afectación de la mucosa, semi-mucosa y piel adyacente, la que puede atrofiarse, ulcerarse y originar dolor de la zona. La lengua y, menos frecuentemente la mucosa nasal, conjuntival, genital y peri-anal, pueden asimismo estar involucradas. En la evolución de cualquiera de estas lesiones se suelen generar cicatrizaciones lo que aumenta la posibilidad de una instalación de un carcinoma sobre las mismas. También curan con áreas de hipopigmentación.

En el examen de las uñas se revelará una hiperqueratosis del reborde y las *telangiectasias* de la zona cutánea supra-matricial la que, con capilaroscopia, se tornará más evidente, generando patrones más o menos calificables. Se han relatado igualmente dedos hipocráticos, lúnulas rojas, onicolisis.

Algunas características clínicas pueden determinar “desviaciones” del cuadro considerado clásico. De este modo se conoce una variedad hipertrófica verrugosa, el perniótico (que en un 20% desarrollan un LE sistémico), el profundo, o paniculitis de Kaposi-Irgang y el *tumidus*, que también aunque con menor frecuencia, puede existir en el contexto de la forma sistémica. Es llamativa la observación de la aparición de esta última situación clínica tras la administración de una terapia activa antirretroviral en pacientes con HIV (7) y asimismo por el infliximab, entre otros (8).

En otras oportunidades puede asociarse a enfermedades granulomatosas, especialmente las que tienen una función parcialmente defectuosa de los neutrófilos y en otras con ausencia casi completa de la misma, desencadenada por algunas noxas, como deficiencias de especies reactivas de oxígeno en las que medicaciones tales como el voriconazol pueden ejercer alguna influencia (9).

Se ha señalado la instalación del Ld en una paciente con una cicatriz por quemadura acaecida 40 años antes en la cara. Este caso es llamativo ya que desde hacía 4 años se habían iniciado otras lesiones, tipo cuernos cutáneos, numerosos y grandes, y queratosis actínicas múltiples desarrolladas sobre aquella quemadura (10).

En siete pacientes con *alopecia* frontal progresiva se observó el desarrollo en distintas partes del cuerpo de un Ld (11), ocurrencia que, según estos mismos autores se reportó anteriormente en una sola oportunidad, con la publicación de Gaffney *et al* (12).

Se ha argumentado que en pacientes con L restringido a la piel, existe un aumento significativo de tendencia a suicidios, con aumento de enfermedades psiquiátricas en ellos, sin que conlleve a un mejor acceso a esa especialidad ni a sus tratamientos (13). Entre las mismas se encontraron ansiedad, depresión, riesgo de suicidio, dependencia alcohólica. Según otros autores la severidad de la intermitencia y actividad y daño lesional está significativamente aumentado en los pacientes fumadores (14).

Etiología y patogenia: de causa desconocida, se argumenta que es el resultado de varios factores: susceptibilidad genética, autoinmunidad, y factores ambientales.

Ruocco *et al* (cit. por 10) promovieron recientemente un concepto unificante. Estos autores postulan la existencia de un sitio de piel previamente afectado e inmunológicamente "marcado" por otras distintas patologías, tales como daños traumáticos o térmicos, *estasis* linfático persistente, radiación ionizante e infecciones herpéticas. Este concepto de "distritos inmuno-comprometidos" apunta a las reacciones inmunológicas, infecciosas y tumorales en áreas previamente dañadas, que podrían generar la dermatosis que nos ocupa.

En la presentación de una neoplasia en enfermos con Ld pueden concurrir distintas circunstancias, como, por ejemplo las intrínsecas de la inmunidad, terapéuticas inmunosupresoras concomitantes, exposición a la radiación ultravioleta, existencia de virus HPV, entre otras.

Progresión tumoral: se considera que existe un aumento de incidencia de patologías oncológicas asociadas con enfermedades del tejido conectivo. De este modo, verbigracia, en el LES, se ha señalado una incidencia bimodal con aumento de linfoma-no-Hodgkin, en sus estadios tempranos y de un aumento en el cáncer de pulmón en pacientes con enfermedades del colágeno de más de 15 años de duración (cit. por 15). En aquellas dermatosis crónicas discoideas el tumor que más frecuentemente se desarrolla es el carcinoma espinocelular (CEC), con un rango entre 6 a 30 años después del diagnóstico (cit. por 16). Muy pocos casos se observaron en sujetos de raza negra y en áreas no sometidas al sol. Los sitios habituales para el desarrollo del CEC en lesiones del Ld son lugares foto-expuestos como la cara, antebrazos y cuero cabelludo (17,18) pudiendo existir un intervalo entre la aparición de ambas lesiones entre 6 meses a 30 años (cit. por 15).

A las alteraciones de un Ld de larga duración se las considera de alto riesgo para el desarrollo de ese carcinoma, en relación al mismo tumor emergente de piel aparentemente sana (cit. por 16). Aunque es bien conocido el asiento de esta posibilidad en áreas protegidas del sol, se han reportado casos del desarrollo tumoral en una lesión reciente de Ld, de 9 meses de duración, en zonas no expuestas a la radiación ultravioleta en un paciente con inmuno-alteraciones múltiples, como un LES, síndrome de Sjögren y artritis reumatoide (15). Igualmente los pacientes número 1 y 4 de Millard *et al* (19) presentaron nódulos histológicamente de CEC en la dermatosis específica activa. En el LES el CEC puede ocurrir *de novo* en sitios expuestos al sol o en cicatrices de Ld. El intervalo entre el comienzo del Ld y el carcinoma de células escamosas varía entre 4 a 20 años y las posibilidades que generen metástasis son mayores que en los mismas neoplasias surgidas en piel actínicamente dañada. El riesgo que esta dermatosis discoide se transforme en un CEC se la sitúa entre el 1,3 % a otro alrededor del 6,5 % (cit. por 20).

En un paciente masculino con múltiples lesiones diseminadas (orejas, cara, cuero cabelludo, labio, tronco, antebrazo) se observó la aparición del tumor en una de ellas ubicada en labio (20). Después de una evolución de 40 años, se presentaron también lesiones múltiples de este tumor sobre un Ld en una paciente de 85 años de edad (21).

Un hemangioendotelioma maligno sobre una de estas placas en consideración, fue observado en un paciente japonés de 51 años, siendo la misma, a su vez, asiento de cicatrices operatorias anteriores por un repetido CEC y un queratoacantoma en tres ocasiones (22). Farber *et al* (23) comunicaron el caso de un paciente con un fibrohistiocitoma maligno ubicado en la nariz y sobre lesiones cicatriciales atróficas presentes en esa zona y en la cara de un Ld. En el año 1974 se comunicó el caso de un paciente que desarrolló un CEC y un queratoacantoma sobre un Ld (24). Del mismo modo se observó este último tumor sobre un Ld ubicado en el labio inferior de un niño de 14 años de edad (25).

La participación de los HPV se ha documentado en el caso de un paciente chino quien desarrolló un espinocelular sobre zonas cicatriciales de un Ld ubicado en el antebrazo, con infección por ese virus en las cercanías del carcinoma (cit. por 16).

Laboratorio: no se presentan muchas modificaciones en estos estudios, algunos comunes para la mayoría de los casos. El 30% de los enfermos presentan anticuerpos anti-núcleo, aunque en títulos bajos y habitualmente en personas mayores. Además pueden detectarse anemias leves, VDRL positiva, moderada disminución de los niveles de complemento, aumento discreto de la *gamma*-globulina. Todo esto ha sido interpretado como factores de riesgo para el paso hacia un LES.

Dermatoscopia: los siguientes hallazgos son importantes para una formulación diagnóstica (26):

Predominan en lesiones tempranas	Halo blanquecino perifolicular
	Taponamiento folicular
	Escamas blancas
Predominan en lesiones tardías	<i>Telangiectasias</i>
	Pigmentaciones
	Zona sin estructuras blanquecinas

Histopatología: típicamente presenta un patrón de reacción *liquenoide*, con un infiltrado superficial y profundo. La epidermis, con una hiperqueratosis con relleno de los *ostiums* foliculares, puede ser acantósica o atrófica, con una degeneración vacuolar de elementos de la capa basal. Esta zona suele verse engrosada en las lesiones bien establecidas. En la dermis se exhibe un infiltrado que tiende a rodear a los folículos pilo-sebáceos y en forma perivascular de linfocitos T CD4 e histiocitos y a veces ocasionales plasmocitos y polimorfonucleares. A veces el infiltrado se extiende hasta el celular subcutáneo. Completan los campos microscópicos vasos telangiectásicos, y, en ocasiones fibrina extravasada y mucina en poca magnitud. Con la cronicidad podemos encontrar una incontinencia pigmentaria y fibrosis de la dermis.

En las distintas variantes del Ld se distinguen, evidentemente, otras alteraciones como *acanthosis* e hiperqueratosis en la forma verrugosa, el gran depósito de mucina y fibrina en dermis en el *tumidus*, en la *paniculitis* lúpica existe afectación neta del tejido adiposo y pueden faltar aquellas que asientan en epidermis y/o en dermis, en el *pernio lupus* puede observarse una vasculitis linfocítica, entre otras (27).

La inmunofluorescencia directa muestra en un 50-90 % de los pacientes el depósito de IgG e IgM a lo largo de la basal. Existen otras variaciones que dependen no solo de la forma clínica sino del lugar de afectación del tegumento. Así, por ejemplo, las lesiones de cabeza, cuello y brazos la presentan en un 80% de los casos mientras que las ubicadas en tronco lo hacen en menor frecuencia,

alrededor del 20% (28).

Diagnósticos diferenciales: uno de los problemas que se presentan es distinguir entre un Ld y el CEC, tanto clínica como microscópicamente. Si bien existen similitudes en la atipia de los queratinocitos y en la *disqueratosis*, también en otras oportunidades las atipias pueden ser mínimas y se interpretan, así, como L hipertrófico o infecciones por *HPV*.

No obstante, ya mencionamos que en ocasiones separarla del CEC es difícil. Para éste último debemos tener en cuenta la hiperplasia de la epidermis, las atipias de los queratinocitos y las interrupciones a lo largo de la membrana basal.

Un caso de una neoplasia de células dendríticas blásticas plasmocitoides, rara eventualidad hematológica que puede comprometer piel, ganglios linfáticos, sangre y médula ósea, se presentó clínicamente, en forma diseminada, en un hombre de 67 años de edad y diagnosticado como portador de un Ld (29).

En un estudio se reportó un 20% de recurrencia del tumor luego de su extirpación y un 30% de posibilidad de originar metástasis (cit. por 15).

Tratamientos: la cirugía es la primera opción en caso del establecimiento de una patología maligna.

Para el Ld son bien conocidas las alternativas locales, tópicas o intralesionales, corticoides fundamentalmente, y orales, como la pentoxifilina, antiagregantes plaquetarios. En casos especiales se puede disponer de otras modalidades terapéuticas como los retinoides, antipalúdicos, el oro, la clofazimina, sulfasalazina, la dapsona. Excepcionalmente la talidomida, esteroides orales, inmunosupresores (azatioprina).

El tratamiento con antimaláricos se ve negativamente influenciado en su respuesta en pacientes fumadores (14).

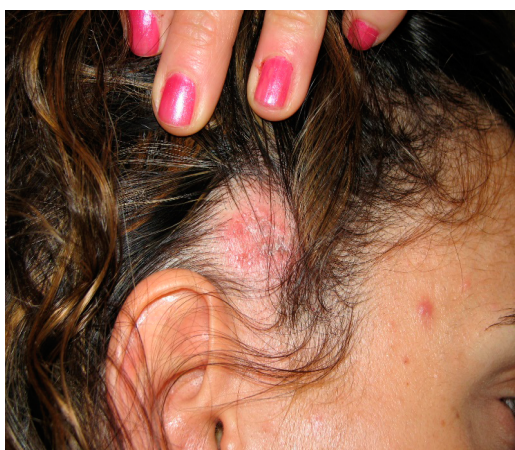

Figura 17: Lesion máculo-eritematosa

Bibliografía

1. Norman RA. The History of Lupus Erythematosus and Discoid Lupus: From Hippocrates to the Present. *Lupus Open Access* 2016;(1):102. doi:10.4172/loa.1000102.

2. Rampudda M, Marson P, Pasero G. Le principali tappe nella storia del lupus eritematoso sistémico. *Reumatismo* 2009;61(2):145-52.
3. Mallavarapu RK, Grimsley EW. The History of Lupus Erythematosus. *Southern Med J* 2007;100(9):896-8.
4. Luzar B, Calonje E. Idiopathic connective tissue disorders. En: E. Calonje, T. Brenn A, Lazar, PH. McKee PH: *McKee's Pathology of the Skin* 2012 Fourth Edition Elsevier Saunders Vol One chapter 17 pp. 711-59.
5. Weedon D. Patrón de reacción liquenoide. En: D. Weedon: *Piel Patología Vol 1* 2002 Marban SL España cap 3 pp. 29-84.
6. Hassan LM, Sánchez GF, Calb IL. Lupus eritematoso crónico discoide hipertrófico simulando precursor de neoplasia de células escamosas. *Our Dermatol Online* 2016;7(1):30-6.
7. Chamberlain AJ, Hollowood K, Turner RJ, Byren I. Tumid lupus erythematosus following highly active antiretroviral therapy for HIV infection: a manifestation of immune restoration. *J Am Acad Dermatol* 2004;51(5 Suppl):S161-5.
8. Schneider SW, Staender S, Schlüter B, Luger TA, Bonsmann G. Infliximab-induced lupus erythematosus tumidus in a patient with rheumatoid arthritis. *Arch Dermatol* 2008;142(1):115-6.
9. Xie C, Cole T, McLean C, Su JC Association Between Discoid Lupus Erythematosus and Chronic Granulomatous Disease-Report of Two Cases and Review of the Literature. *Pediatr Dermatol* 2016;33(2):114-20.
10. Baroni A, Brunetti G, Ruocco E. Coexistence of malignancy (skin cancer) and immune disorder (discoid lupus erythematosus) on a burn scar: a concrete example of "immunocompromised district". *Br J Dermatol* 2011;164(3):673-5.
11. del Rei M, Pirmez R, Sodr e CT, Tosti A, Coexistence of frontal fibrosing alopecia and discoid lupus erythematosus of the scalp in 7 patients: just a coincidence? *J Eur Ac Dermatol Venereol* 2014;30(1):151-3.
12. Gaffney DC, Sinclair RD, Yong-Gee S. Discoid lupus alopecia complicated by frontal fibrosing alopecia on a background of androgenetic alopecia. *Br J Dermatol* 2013;169(1):217-8.
13. Jalenques I, Rondepierre F, Massoubre C, Haffe E, Gand JP, Labeille B, Perrot JL, Aubin F, Skowron F, Mulliez A, D'Incan M, The Lupus Group. High prevalence of psychiatric disorders in patients with skin-restricted lupus: a case-control study. *Br J Dermatol* 2016;174(5):1051-60.
14. Kuhn A, Sigges J, Biazar C, Ruland V, Patsinakidis N, Landmann A, Amler S, Bonsmann G, the EUSCLE coauthors. Influence of smoking on disease severity and antimalarial therapy in cutaneous lupus erythematosus: analysis of 1002 patients from EUSCLE database. *Br J Dermatol* 2014;171(3):571-9.
15. Parikh N, Choi J, Li M, Sharma R, Fernandez-Peñas P. Squamous cell carcinoma arising in a recent plaque of discoid lupus erythematosus, in a sun-protected area. *Lupus* 2010;19(2):210-2.
16. Alsanafi S, Werth VP. Squamous Cell Carcinomas Arising in Discoid Lupus Erythematosus Scars. *J Clin Rheumatol* 2011;17(1):35-36.
17. Kar BR, Nair V, Ebenezer G, Job CK. Squamous cell carcinoma of the scalp arising from chronic cutaneous lupus erythematosus: Report of two Indian patients. *Indian J Dermatol Venereol Leprol* 2004;70(4):236-8.
18. Tao J, Zhang X, Guo N, Chen S, Huang C, Zheng L, Li Y, Xu G, Ren Y, Yang L, Hamze F, Yan F, Tu Y. Squamous cell carcinoma complicating discoid lupus erythematosus in Chinese patients: review of the literature, 1964-2010. *J Am Acad Dermatol* 2012;66(4):695-6.
19. Millard IG, Barker DJ. Development of squamous cell carcinoma in chronic discoid lupus erythematosus. *Clin Exp Dermatol* 1978;3(2):161-6.
20. Bath RB, Hulmani M, Dandaker S, Kambil SM, Gatti R. Disseminated Discoid Lupus Erythematosus

Leading to Squamous Cell carcinoma. *Indian J Dermatol* 2012;57(2):158-61.

21. Matsushita S, Ishihara T, Kageshita T, Egawa K, Miyake T, Ono T: Multiple Squamous Cell Carcinoma Arising in Lesions of Discoid Lupus Erythematosus. *J Dermatol* 2004;31(1):73-5.
22. Sarashi C, Nishioka K, Maeda M, Fujikawa M, Matsumoto K, Sano S. Malignant Hemangioendothelioma in Discoid Lupus Erythematosus. *J Dermatol* 1986;13(1):45-8.
23. Farber JN, Koh HK. Malignant Fibrous Histiocytoma Arising From Discoid Lupus Erythematosus. *Arch Dermatol* 1988; 124(1):114-6.
24. Farah FS, Matta MT, Zeinoun S, Shehadeh SI. Squamous Cell Carcinoma and Keratoacanthoma in Discoid Lupus Erythematosus. *Dermatologica* 1974;148(6):357-61.
25. Minicucci ME, Weber SAT, Stolf HO, Lencar Marques MEA, Ribeiro DA. Keratoacanthoma of the lower lip complicating discoid lupus erythematosus in a 14-year old boy. *Pediatr Dermatol* 2007;24(3):329-30.
26. Zedek DC, Smith ET, Hitchcock MG, Feldman SR, Shelton BJ, White WL. Cutaneous lupus erythematosus simulating squamous neoplasia: The clinicopathologic conundrum and histopathologic pitfalls. *J Am Acad Dermatol* 2007;56(6):1013-20.
27. Leroux MB. Dermatoscopia en lupus discoide crónico. *Piel Latinoamericana* 2014 <http://piel-l.org/blog/38095>.
28. Costner MI, Sontheimer RD. Lupus eritematoso. En: K. Wolff, LA. Goldsmith, SI Katz, BA. Gilchrist, AS. Paller, DJ. Leffell: *Fitzpatrick Dermatología en Medicina General* 2008 7-Edición Tomo 3 Edit Médica Panamericana Buenos Aires-Porto Alegre Sección 27 cap 156 pp. 1509-35.
29. Chang HJ, Lee MD, Yi HG, Lim JH, Lee MH, Shin JH, Choi SJ, Moon Y, Nahm CH, Kim CS. A Case of Blastic Plasmacytoid Dendritic Cell Neoplasm Initially Mimicking Cutaneous Lupus Erythematosus. *Cancer Res Treat* 2010;42(4):238-43.

Lupus vulgar

Antecedentes históricos: bajo el rótulo de *lupus* se designaron durante años todas aquellas lesiones de piel que destruían o podían hacerlo, a los tejidos de la mitad de la cara. A fines del siglo XIX Robert Willan y Thomas Bateman lo llamaron *lupus vulgar* (LV) y más tarde se refirieron igualmente a este cuadro Ferdinand von Hebra y Moriz Kaposi. Después del descubrimiento, en el año 1881, del bacilo tuberculoso por parte de Robert Koch, el término en cuestión se limitó a formas de afección cutánea por ese agente (cit. por 1).

Sinonimia: *lupus vulgaris*

Clínica y evolución natural: el LV representa la forma más común de TBC en países de avanzada, cuya frecuencia está en auge tal vez por el incremento del SIDA. El 10-20% de los casos corresponden a formas extra- pulmonares y de ellas el 1,5% están representadas por las variedades de piel. Se lo reporta con una incidencia del 0,1-1% de todos los trastornos dermatológicos (cit. por 2).

Las distintas formas de TBC cutánea las podemos clasificar de la siguiente manera:

Infección exógena		
Enfermedad	Ruta de Infección	Carga bacteriana
Chancro tuberculoso	inoculación directa	+
Tuberculosis verrucosa <i>cutis</i>	inoculación directa	+/-
<i>Lupus vulgar</i> (algunos casos)	inoculación directa, vacuna BCG	+/-
Infección endógena		
Enfermedad	Ruta de Infección	Carga bacteriana
<i>Lupus vulgar</i> (mayoría de los casos)	Hematógena-Linfática	+/-
	Contigüidad	+/-
	Contigüidad	+
<i>Escrofuloderma</i>	Hematógena	+
	Auto-inoculación	+
TBC miliar		-
TBC orificial	Hematógena	
	Hematógena	
Absceso tuberculoso		
Tuberculide pápulo-necrótico		

Tomado de Concha *et al* (3)

El 30% de los LV asientan en sitios previos de escrofulodermia (cit. por 4).

En el 9 al 19% de los LV existe una afectación visceral de la misma etiología (5).

Afecta más comúnmente al sexo femenino, entre las edades medias y avanzadas. La presentación en edades pediátricas es más frecuente en extremidades y cara, posterior a laceraciones, trauma-

tismos, tatuajes y circuncisión (cit. por 6).

En un 80% de los casos asienta en cara y cuello, seguido luego por brazos, piernas y tronco, pero puede hacerlo en cualquier lugar de la superficie cutánea. Las lesiones típicas se configuran con pápulas pequeñas, color marrón rojizo que, por confluencia, puede formar placas con bordes irregulares, con lento crecimiento. También podemos observar pequeños elementos de color amarillento-rosado, que se designan como lupomas. Un signo distintivo y ya clásico en las descripciones literarias es el color “en jalea de manzana” que se observa luego de efectuar una vitropresión. Otro, en ocasiones igualmente distintivo, es el de la banderilla o de Aberastury. Este consiste en introducir una aguja en la lesión, la que penetra fácilmente, al hallar zonas de caseificación. En el año 2005 se reportó un LV de 50 años de evolución (4) y, 10 años después, otra similar ubicada en el brazo izquierdo simulando y diagnosticada durante 42 años como un hemangioma (7). Igual situación vivimos nosotros hace unos años, con una lesión de iguales características y con más de treinta de evolución ubicada en una nalga.

En su decurso, la lesión tiende a ulcerarse con la consiguiente formación de cicatrices deformantes y, aún mutilaciones.

En la clínica podemos apreciar, de esta manera, distintas formas de LV:

- verrucoide
- en placa
- ulcerativa y mutilante
- vegetante
- hipertrófica (*seudo-tumoral*)
- *post-exantemática*

Etiología y patogenia: debida al *Mycobacterium tuberculosis*, y excepcionalmente por el *Mycobacterium bovis*, se presenta en individuos con un alto grado de inmunidad frente a la micobacteria, por reinfección endógena, ya sea por diseminación hemática o linfática, o a partir de un foco visceral. La inoculación directa es otra de las posibles formas de desarrollarse, por ejemplo por tatuajes o por la vacunación con BCG.

Existen distintos argumentos para explicar esta transformación maligna, entre ellas las propias de la inflamación crónica y las alteraciones derivadas del proceso de cicatrización. Los tratamientos utilizados juegan un papel a veces decisivo ya que la radioterapia, por ejemplo, puede ser un agente desencadenante. Del mismo modo actúa la luz de Finsen, (lámpara de arco voltaico) y algunas medidas corrosivas, actualmente perimidas. Se considera, en forma general, que estos tumores están mediatizados, en la mayoría de los casos, por especies reactivas de oxígeno mutagénicas producidas por las células inflamatorias activadas.

Progresión tumoral: es una posibilidad muy rara. En casos crónicos, más de 10 años de evolución, se postula un potencial del 10% para desarrollar una neoplasia, generalmente un carcinoma espinocelular (CEC), con posibilidades de metastizar superiores a lo habitual para estos tumores. La latencia para el desarrollo de malignidades se calcula con 30 o más años de evolución, y una tendencia a recurrir o dar metástasis del 30 %. Los 2 pacientes estudiados por Sábat y col (8) lo presentaron en región pectoral y en la cara, respectivamente, y diagnosticadas después de 40 años de evolución. En un paciente de 87 años de edad se observó la instalación de un CEC, sobre un LV de 50 años de duración (9). Otros autores establecen un rango desde el comienzo de la dermatosis

entre los 2 a 79 años (10). En una publicación de años anteriores se encontró que en 460 enfermos con LV un 8% desarrollaron aquel tumor sobre esta dermatosis (cit. por 9). Esta posibilidad se acrecienta, como ya dijimos, en los pacientes sometidos a radioterapia previa (11), considerada como el factor inductor más importante.

En la bibliografía se recogen otras variedades tumorales como sarcomas, por ejemplo. Sobre una lesión de esta etiología ubicada en punta de nariz e irradiada 30 años antes, se instaló, asimismo, un leiomioma (12). Curiosa e inversamente, se ha visto la instalación de un LV después del tratamiento de un CEC (13).

Existen reportes aislados sobre la complicación con un carcinoma basocelular (14,15,16) y linfomas (17). Se ha comunicado la aparición de un melanoma nodular sobre un LV activo y en otro paciente, asimismo un melanoma *in situ* conjuntamente con un CEC en igual patología tuberculosa inactiva (18).

Tenemos que señalar que esta eventual progresión hacia un carcinoma existe también en tuberculosis de larga evolución que asienten en órganos internos, como por ejemplo, en el tracto genito-urinario o en el pulmón.

Laboratorio: se debe realizar el *test* de Mantoux, que, recordemos, sólo establece que el paciente ha tenido contacto previo con esta micobacteria y puede dar resultados negativos en casos de *anergia*. El cultivo bacteriológico de las lesiones brinda valores muy bajos de positividad, alrededor del 6% de los casos. Para la demostración del bacilo en tejidos embebidos en parafina es de utilidad la implementación de la reacción de la polimerasa en cadena (19).

Histopatología: lo característico, desde el punto de vista óptico, es la presencia de granulomas tuberculoide en la dermis reticular, los que están conformados por células epitelioides, con abundantes células multinucleadas tipo Langhans. En la periferia se observa, acompañados por lo común con células multinucleadas del tipo anterior, una corona de histiocitos y linfocitos, signo que nos es de valor para diferenciarlo con similares estructuras de la sarcoidosis, donde éstos últimos están siempre ausentes. La *necrobiosis* es usualmente un elemento faltante o, en pocos pacientes, muy escaso. No se detectan los bacilos responsables. El aspecto de la epidermis puede ser variable, desde atrófica hasta con hiperplasia *seudo*-epiteliomatosa, factor éste último que agrega problemas en el momento de diagnosticar la instalación o aparición de un verdadero CEC en esta lesión. La detección en los *slides* histológicos de bacterias es muy inusual. También lo es la eliminación transepitelial de granulomas, como sucedió en un paciente con TBC diseminada (20).

Diagnósticos diferenciales: el signo de la manzana no es un atributo exclusivo de esta patología. Debemos tener en cuenta que, con idénticos caracteres, lo podemos observar en otros procesos granulomatosos.

Con la *leishmaniasis* lupoide crónica se plantean a veces problemas ya que clínica e histológicamente pueden ser muy similares. Los estudios con la reacción de la polimerasa en cadena pueden ser de utilidad ya que en el 47,6% de 63 casos investigados fueron identificados los amastigotes (21). Dermatosis que se deben considerar, son entre otras, variedades distintas de la TBC, xantogranuloma necrobiótico, hemangiomas, *lupus* eritematoso, linfocitoma, sarcoidosis, enfermedad de Hansen, linfocitoma, lúes terciaria, rosácea granulomatosa, blastomicosis.

Tratamientos: se siguen las mismas pautas que para el tratamiento general de la tuberculosis: isoniazida (o isoniácida), 5 mg/kg/día, con rifampicina a razón de 10 mg/kg/día, los seis primeros meses, más pirazinamida 25 mg/kg/día los primeros sesenta días.

Obviamente la presencia del carcinoma conlleva las medidas quirúrgicas convencionales.

Bibliografía

1. Gertler W. Hauterkrankungen durch Mykobakterien und Aktinomyzeten. En: Systematische Dermatologie und Grenzgebiete VEB Georg Thieme-Leipzig 1972 Band II Kap. 2.17 Seiten 1109-1119.
2. Varas M C, Nieme S C, Barría M C. *Lupus vulgaris*: caso infrecuente de tuberculosis extra-pulmonar Rev Med Chile 2012;140(4):493-8.
3. Concha M, Fich F, Rabagliati R, Pinto C, Rubio R, Navea O, González S. Tuberculosis cutánea: reporte de dos casos y revisión de la literatura. Rev Chil Infectol 2011;28(3):262-8.
4. Serra-Guillén C, Requena C, Alfaro A, Hueso L, Nagore E, Botella-Estrada R, Sanmartín O, Guillén C. *Lupus vulgaris* de 50 años de evolución. Actas Dermosifiliogr 2005;96(6):376-8.
5. Marcoval J, Servitje O, Moreno A, Jucglá A, Peyri J. Clinical, histopathologic, and bacteriologic study of 10 cases. J Am Acad Dermatol 1992;26(3 Pt 2):404-7.
6. Afsar FS, Afsar I, Diniz G, Asilsoy S, Sorguc Y. *Lupus vulgaris* in a pediatric patient: a clinicopathological diagnosis. Braz J Infect Dis 2008;12(2). <http://dx.doi.org/10.590/S1413-86702008000200011>.
7. Yaldiz M, Erdem T, Dikicier BS, Dilek FH. *Lupus vulgaris* mimicking hemangioma diagnosed 42 years after onset: a case report. J Med Case Rep 2015;9:215. Published online 2015 Sep 16. Doi: 10.1186/13256-015-0667-8.
8. Sábat M, Ribera M, Casanova JM, Bielsa I, Fuente MJ, Ferrándiz C. Carcinoma epidermoide sobre *lupus vulgaris* Actas Dermosifiliogr 2003;94(9):616-9.
9. Leocata P, Crisman G, Vitale AR, Siniscalchi G, Biondi P, Colella G. Squamous cell carcinoma arising from long-term (50 year) *lupus vulgaris*: is there a need for a close medical follow up in such chronic diseases? Infez Med 2009;17(4):249-53.
10. Pathak D, Thapa A. Squamous Cell Carcinoma Arising on Extensive and Chronic *Lupus vulgaris* Egyptian Dermatology Online Journal 2009;5(2):16-20.
11. Gooptu C, Marks N, Thomas J, James MP. Squamous cell carcinoma associated with *lupus vulgaris*. Clin Exp Dermatol 1998;23(3):99-102.
12. Hietanen A, Sakai Y. Leiomyosarcoma in an old irradiated *lupus* lesion. Acta Dermato-Venereol 1960;40:167-72.
13. Barnadas MA, Baselga E, Curell R, Margall N, De Moragas JM. Active cutaneous tuberculosis after therapy of squamous cell carcinoma of the skin, a PCR study. Int J Dermatol 1996;35(3):221-2.
14. Orfuss AJ. *Lupus vulgaris* and superimposed basal cell epitheliomas Arch Dermatol 1971;103(5):555-64.
15. Kate MS, Dhar R, Borkar DB, Ganbavale DR. Longstanding *lupus vulgaris* with basal cell carcinoma. Indian J Pathol Microbiol 2009;52(4):588-90.
16. Nitin Vora S, Dave J, Mukhopadhyay A. Basal cell carcinoma in a long standing case of *lupus vulgaris*. Indian J Dermatol Venereol 1995;61(2):109-10.
17. Harrison PV, Marks JM. *Lupus vulgaris* and cutaneous lymphoma. Clin Exp Dermatol 1980;5(1):73-7.
18. Sowden J, Paramsothy Y, Smith AG. Malignant melanoma arising in the scar of *lupus vulgaris* and response to treatment with azelaic acid. Clin Exp Dermatol 1988;13(5):353-6.
19. Hsiao P-F, Tzen C-Y, Chen H-C, Su H-Y. Polymerase chain reaction based detections of *Mycobacterium tuberculosis* in tissues showing granulomatous inflammation without demonstrable acid-fast bacilli. Int J Dermatol 2003;42(4):281-6.

20. Goette DK, Odom RB. Transepithelial elimination of granulomas in cutaneous tuberculosis and sarcoidosis. *J Am Acad Dermatol* 1986;14(1):126-8.
21. Momeni AZ, Yotsumoto S, Mehregan DR, Mehregan AH, Mehregan DA, Aminjavaheri M, Fujiwara H, Tada J. Chronic Lupoid Leishmaniasis. Evaluation by Polymerase Chain Reaction. *Arch Dermatol* 1996;132(2):198-202.

Morfea generalizada

Antecedentes históricos: Hipócrates (460-370 aC) y Galeno (131-201 dC) relataron pacientes con endurecimientos de la piel. Carlo Furzio (1753) hizo una descripción más próxima a la propia de la dermatosis. Giovambattista Fantonetti fue el primero en acuñar la palabra esclerodermia en 1836. La separación entre la esclerosis sistémica progresiva (ESP), la localizada o intermedia y una forma aguda la propuso Charles Hilton Fagge en 1869. Para una exhaustiva relación histórica del conocimiento de esta patología remitimos al lector a la bibliografía por nosotros consultada (1).

Sinonimia: la esclerodermia reconocía en los siglos XVIII y XIX hasta 19 sinónimos, lo que hizo muy complicado el ordenamiento progresivo de esta enfermedad (1). Actualmente se han substituido por la más habitual de morfea, para denotar la forma circunscripta.

Clínica y evolución natural: es una forma localizada de esclerodermia, caracterizada por el engrosamiento clínico (e histológico) de la piel, que se muestra con una tonalidad amarillenta, con un borde violáceo (“*lilac ring*”) en períodos de “actividad”, habitualmente asintomática, aunque algunos pacientes aquejan prurito. De superficie indurada, suelen hiperpigmentarse cuando se encuentran evolucionadas. Asientan en cualquier parte del tegumento y, en raras ocasiones, puede hacerse generalizada, definida por la existencia de al menos dos placas ubicadas en sitios anatómicos distintos, y resultando en alteraciones funcionales y deformidades cosméticas, comprometiéndose severamente el estado y el pronóstico del sujeto afectado; la cirugía, traumas penetrantes, inyecciones, herpes zoster, terapias radiantes, radiologías diagnósticas, ejercicios extremos, pueden elicitar su aparición, como una respuesta tipo Koebner (cit. por 2).

El sexo femenino está más frecuentemente afectado, con grupos etarios entre niños a adultos jóvenes (entre los 20 a 40 años de edad).

Comprende varias formas de presentación, las que, en ocasiones, pueden hacerlo asociadas. Mencionemos:

- en placa (la más común)
- en gota (*guttata*)
- nodular o queloide (que puede ser, a su vez, lineal)
- ampollar (*bullosa*)
- lineal (que incluye a la hemiatrónica facial)
- subcutánea o profunda
- panesclerótica o incapacitante de los niños
- generalizada

En esta última variedad y durante un período de 33 años, se calculó una incidencia de 2,2 casos por 100.000 habitantes (cit. por 3).

Suele desaparecer espontáneamente en un lapso promedio de 3 a 5 años, pudiendo dejar secuelas hiperpigmentadas o atróficas, las menos con contracturas articulares y trastornos neurológicos.

Es llamativo que se están reportando casos de morfeas generalizadas como primera manifestación de un cáncer de mama, como así también de pulmón y hematológicos (4).

Se ha señalado la presencia simultánea con porfiria cutánea tardía, fascitis eosinofílica, esclerodermatomiositis de la infancia, con el síndrome de Felty y luego de la vacunación antitetánica. Sobre los puntos de aplicación de monitoreos cardíacos se ha comunicado un caso de M en una paciente de 81 años de edad (2). Con *miastenia* hemos relatado un caso (5).

La rara variedad de M panesclerótica incapacitante, que puede aparecer en la infancia o en el adulto, afecta áreas extensas con placas escleróticas las que, en su progresión, pueden afectar a los músculos y huesos. Las contracturas y mutilaciones son complicaciones importantes como lo son las úlceras que suelen presentar.

Etiología y patogenia: la causa es desconocida, citándose numerosos argumentos: aspectos familiares, alteraciones hormonales, traumatismos, infecciones (a partir de la *Borrelia burgdorferi*), entre otros. En otros casos han sido incriminados medicamentos como la bleomicina, la isoniazida, derivados de los taxoles; productos químicos como los solventes orgánicos, cloruro de vinilo.

Progresión tumoral: en algunos pocos pacientes se observó la instalación de un carcinoma epinocelular (CEC) sobre esta piel afectada (2), incluso en forma múltiple (6), llamando la atención su existencia aún en aquellos enfermos que no habían recibido terapias inmunosupresoras. Es de destacar que esa patología tumoral puede instalarse sobre las placas induradas, con o sin ulceración (2).

Un portador de la variante generalizada presentó miofibromas acrales múltiples (7).

La forma panesclerótica puede desarrollar un CEC especialmente sobre las úlceras que origina (8). El paciente que describieron Ruiz-Matta *et al* (9) tuvo un desenlace fatal por las metástasis pulmonares.

Wollina *et al* (10) han reportado que el 6,7 % de estos pacientes tienen esa complicación cutánea, riesgo que, obviamente, aumenta con el tiempo.

Laboratorio: puede apreciarse una eosinofilia e hipergammaglobulinemia. En un 70% de los casos presenta anticuerpos antinucleares mientras que el Anti-Scl 70, factor reumatoide, anti-DNA, anti centrómeros son muy infrecuentemente encontrados, y son más habituales en pacientes con formas generalizadas. Anticuerpos anti-topoisomerasa anti-DNA pueden encontrarse hasta en un 75% de los casos.

Histopatología: suele ser similar a la observada en la ESP, con algunas pequeñas diferencias:

1. Tiene un infiltrado inflamatorio más pronunciado, al menos en etapas tempranas de la afección,
2. El compromiso de la dermis papilar es más llamativo.

El cuadro microscópico, por ende, mostrará una epidermis generalmente atrófica, con moderada hiperortokeratosis. Aplanamiento marcado de la red de crestas interpapilares. Todo el conectivo de la dermis impresiona por su grosor aumentado como así también por el aumento de la eosinofilia tisular. Este engrosamiento habitualmente invade, aunque en forma más o menos discreta, a los septos interlobulillares. En toda la dermis se exhiben infiltrados pequeños, linfocitarios y angiocéntricos, sin alteraciones de la morfología de ambos.

Diagnósticos diferenciales: con aquellos cuadros con endurecimiento de piel y con otros por similitud en las nombres. Entre ellos: escleredema *neonatorum*, escleroderma *adultorum*, liquen esclero-atrófico, *acrodermatitis* enteropática, porfiria tardía, enfermedad injerto vs huésped crónica,

dermatitis por radiación crónica. Cambios similares fueron asimismo señalados en la fenilcetonuria.

Tratamientos: evidentemente los etiotrópicos nos son aún negados. En las placas se puede utilizar, con relativo éxito, el clobetasol, solo o asociado al minoxidil tópico, el calcipotriol. En formas más importantes pueden efectuarse medidas similares a las tomadas en la ESP: penicilina, retinoides, metotrexato, PUVA.

Bibliografía

1. Iglesias Camarra A, Jaramillo Arrayave D, Quintana G, Rondón Herrera F, Matucci-Cerinic M. Historia del compromiso cutáneo de la esclerosis sistémica. *Rev Colomb Reumatol* 2013;20(3):155-70.
2. Lee EY, Glassman SJ. Morphoea after using a cardiac loop monitor. *Clin Exp Dermatol* doi: 10.1111/ced.13165.
3. Saleh DB, Williams AM, Smith IM. Cutaneous squamous cell carcinoma arising within generalized morphea. *J Plast Reconstr Aesth Surg* 2011;64(6):e149-52.
4. Desmond BL, Blattner CM, Young III J. Generalized *morphea* as the first sign of breast carcinoma: a case report (2016). *Dermatol Online J* 22(2) doj_30094 Retrieved from: <http://escholarship.org/uc/item/2tr4496q>.
5. Parra V, Driban NE, Bassotti A. Localized *morphea* and myasthenia gravis. *J Am Acad Dermatol* 2003;49(5):E12.
6. Greco M, Kupfer-Bassaguet L, Dalahaye JF, Plantin P. Multiple cutaneous squamous cell carcinomas arising in a patient with generalized morphea. *Eur J Dermatol* 2006;16(1):90-1.
7. English JC III, Derdyen AS, Smith PD, Patterson JW. Adult acral cutaneous myofibromas in a patient with generalized morphea. *J Am Acad Dermatol* 2002;46(6):953-6.
8. Wollina U, Buslau M, Weyers W. Squamous cell carcinoma pansclerotic morphea in childhood. *Pediatr Dermatol* 2002;19(2):151-4.
9. Ruiz-Matta JM, Flores-Bozo LR, Dominguez-Cherit J. Metastatic Squamous Cell Carcinoma in a Patient with Disabling Pansclerotic *Morphea* of Childhood. *Pediatr Dermatol* 2017,1-4. DOI: 10.1111/pde.13160.
10. Wollina U, Buslau M, Heining B, Petrov I, Unger E, Kyriopoulos E, Koch A, Kostler E, Schönlebe J, Haroske G, Doede T, Pramatarov K. Disabling pansclerotic *morphea* of childhood poses a high risk of chronic ulceration of the skin and squamous cell carcinoma. *Int J Low Extrem Wounds* 2007;6(4):291-8.

Necrobiosis lipoidica

Antecedentes históricos: fue señalada en la literatura médica por Moritz Oppenheim en 1929 aunque su nombre actual le fue dado por Erich Urbach en 1932 (cit. por 1). Relacionada con la *diabetes*, anteriormente se le agregaba el nombre de diabética (*diabeticorum*). Dado que esto ocurre en la minoría de los casos y que los hallazgos clínicos son similares en todos ellos, actualmente la designación que encabeza este capítulo se aplica para todos los pacientes, independientemente de la presencia o no de la metabolopatía.

El primer caso de carcinoma sobre una placa de esta entidad fue reportado en el año 1961 (cit. por 2).

Tal como lo consigna Mark Lowitt *et al* (3) *necrobiosis* es un oxímoron, ya que “*necro*” implica un evento degenerativo, y “*bio*” otro distinto, regenerativo, es decir que literalmente indica, en una misma palabra, un estado de vida y de muerte.

Sinonimia: *dermatitis atrophicans lipoides*.

Clínica y evolución natural: enfermedad degenerativa y granulomatosa del colágeno, es una afección que suele iniciarse alrededor de la tercera década de la vida, predominantemente en el sexo femenino, en una proporción de 3:1, aunque, de acuerdo a la escasa casuística de Santos-Juanes *et al* (4) es de 6:1. Llamativamente, para otros investigadores esa comparación se eleva, a favor del sexo femenino, a 30:1 (cit. por 4). La edad promedio de comienzo es en promedio 30 años, aunque puede hacerlo desde el nacimiento hasta los 76 años.

Se han descrito casos pediátricos, con una prevalencia del 2,3%, registrándose algunos de ellos en niños de 9 años de edad. Existen pocos pacientes descritos en este grupo etario, a juzgar por la publicación de 2003, predominando en niñas, en forma bilateral y afectando a los miembros inferiores. La gran mayoría de ellos presentaba una *diabetes* tipo I y solo uno sin esta *disendocrinia* (5).

La literatura registra raros casos de ocurrencia familiar (cit. por 6-8). También se lo reportó clínicamente ya desde el nacimiento (9) y en gemelos monocigotos (10).

De forma ovoidea, anular, comienza como una pápula eritematosa, para ser luego nodular y al extenderse centrifugamente adquiere la morfología de una placa eritemato-marrón, con bordes levemente sobre-elevados, cubriéndose de *telangiectasias* en superficie y adquirir una coloración amarillenta, ligeramente atrófica. En los bordes, violáceos, podemos encontrar pequeños puntos negruzcos, comedones-símiles, que corresponden a la eliminación transepitelial de *necrobiosis* dérmica (signo de Parra) (11). A la palpación se encuentran levemente “empastados”, con *anestesia* de la zona, aunque ocasionalmente se acusa dolor en la misma. Varios investigadores han reportado asimismo la presencia de *alopecia* e *hiperhidrosis*. Generalmente son bilaterales y múltiples. El 16 % de los pacientes tiene una sola placa y el 50% presenta entre cuatro a ocho (cit. por 2), predominando en áreas pretibiales en un 85% de los afectados, y un 15% tienen afectados también otros lugares (12), como la frente y casco, dorso de manos, glande peneano, antebrazos, diseminada, periorbitaria, cuero cabelludo, cara, cara y casco (13-19).

Se han señalado en la literatura distintas formas inusuales de presentación:

- Hiperqueratótica
- Simulando granuloma anular
- Sarcoidal (conocida anteriormente como granulomatosis *disciforme* de Miescher)
- Perforante (no asociada a *diabetes*)
- Perforante diseminada
- Tuberosa (tubero-xantomatosa)
- Similar a la papulosis de Degos
- Sobre cicatrices quirúrgicas
- Peri-orbitaria
- Genital
- Simulando a un carcinoma espinocelular (CEC) (citadas por 5,16,20-23). Estos pacientes suelen tener mayor riesgo de presentar las complicaciones de la *diabetes*.

La ulceración de la *necrobiosis lipoidica* (NL) es la alteración principal que puede acaecer en esta dermatosis, evento que sucede en un 15 a 35% de los pacientes, usualmente después de un traumatismo (cit. por 7). Es llamativo que, aún en presencia de *diabetes*, estas úlceras raramente se infectan (2).

El fenómeno de Köbner ha sido reportado en algunos enfermos (24,25).

Igualmente rescatemos la posibilidad de la instauración de la NL sobre cicatrices anteriores de cirugía (26).

En dos pacientes, la dermatopatía se resolvió totalmente luego del restablecimiento de la glucemia posterior a un trasplante de páncreas después del de riñón (27,28). En este último caso no se pudo descartar el efecto concomitante del régimen de múltiples drogas empleadas para la inmunosupresión (tacrolimus, mofetil micofenolato y prednisona).

Ha sido asociada a distintas manifestaciones de carácter sistémico, siendo la *diabetes*, especialmente la de tipo 1, la más común, y con otras tales como la enfermedad de Crohn, sarcoidosis, artritis reumatoide, colitis ulcerativa, *bypass* yeyunal, enfermedades tiroideas hipertensión arterial, obesidad, daño cardíaco crónico. Es interesante la asociación aumentada entre retinopatía y enfermedad micro-vascular en enfermos con NL y en la *diabetes*, presentes aún en niños.

La remisión espontánea es posible, con una frecuencia de 13 al 19% después de 1 a 34 años del inicio de la misma (2). De acuerdo a Jelinek (12) una de cada cinco lesiones se resolverá de este modo, siendo esto más probable en enfermos con *diabetes*.

Etiología y patogenia: se la consideró como un marcador de *diabetes mellitus*, aunque es un tema controversial. De esta manera, por ejemplo, y según Muller y Winkelmann (9) el 90% de los pacientes con NL son diabéticos, van a desarrollarla o tienen una historia familiar positiva.

Su incidencia en la *diabetes* es del 0,3%. El 60% de los diabéticos lo son antes del debut de esta *necrobiosis*, mientras que el 14% la precede a la metabolopatía. En un 24% de los casos hacen el comienzo simultáneo de estas dos entidades (cit. por 29). El 11 al 65 % de los pacientes con NL tienen glucemia alterada (8).

Las alteraciones de la microangiopatía de la *diabetes* y de la presente dermatosis, llevaron a la expresión de argumentos para entenderlos. El depósito de glicoproteínas en las paredes de los vasos sería el causante de esta falla vascular, ya que ambas sustancias químicas se hallan en la microangiopatía de los vasos de los ojos y del riñón, como así también en los de la NL.

El colágeno anormal cumpliría, tal vez, un rol en el determinismo patológico, ya que ha sido demostrado que en forma anormal y defectiva sería el responsable para el fallo final de la *diabetes*. Otras teorías enunciadas se refieren a la relación entre los traumas y cambios inflamatorios y metabólicos, o a una alteración en la migración de neutrófilos; la participación del TNF-*alfa* ha sido igualmente discutida.

Se ha propuesto, como un factor contribuyente, la pérdida de la pigmentación melánica, y por ende, la protección hacia los rayos UV (30).

A modo de síntesis, podemos decir que entre los distintos y probables factores patogénicos enunciados se encuentran los siguientes (31):

- microangiopatía
- *endarteritis obliterans*
- vasculitis inmunológicamente mediada
- anticuerpos tisulares específicos
- reacción de hipersensibilidad retardada
- cambios en el colágeno dérmico
- traumatismos
- defectos en la función plaquetaria
- defectos en la movilidad de los neutrófilos
- relación a la *diabetes*

Progresión tumoral: podemos observar, en tiempos variables, la instalación de un CEC habitualmente sobre una ulceración crónica, remarcando que el curso de la *diabetes*, que eventualmente puede estar presente, no juega al parecer rol ninguno para este suceso.

De este modo podemos citar una paciente de 28 años de edad, con una *diabetes* tipo 1 y con una NL de once años de duración sobre la que apareció este carcinoma (cit. por 2). Lo mismo acaeció en otra paciente de 53 años de edad, con una *diabetes* tipo I y una NL de larga evolución (32). En un reporte se señala esta transformación después de 30 años con esta dermatosis ubicada en la pierna derecha (con una operación en espalda 10 años previos por un melanoma) (4). En los casos estudiados por Kossard *et al* (33) y Beljaards *et al* (30) el asentamiento de este CEC fue en lesiones bilaterales de piernas. Reporte con esta transformación fue también comunicado por Porneuf *et al* (34).

Esta transformación a un CEC puede suceder en lesiones de larga data, aún sin la presencia de la ulceración (7).

Ultimamente, Uva *et al* (35) publicaron el desarrollo tumoral en una placa de NL ubicada en un miembro superior, siendo el primer caso informado sobre esta ubicación. De este mismo trabajo rescatamos, a modo de resumen, la existencia hasta ese año de un total de 14 casos de NL asociada a un carcinoma. Todos ellos correspondieron a un CEC, excepto en un paciente que lo hizo con un leiomioma. La infrecuencia de esta asociación ya fue señalada anteriormente en el año 2001, destacando cuatro reportes en la literatura en los 35 años anteriores (36).

Histopatología: los cambios microscópicos ofrecen algunos hallazgos importantes pero no patognómicos. Aquéllos que asientan en la epidermis son muy generales y alternan hiperqueratosis con acantosis y otros con atrofia. En la dermis observaremos detalles a tener en cuenta: uno de los signos-*guiones* es la presencia de *necrobiosis* generalmente rodeada por linfocitos e histiocitos. En su interior existe mucina y, a veces, lípidos en forma de gotas. Se disponen habitualmente en la dermis inferior, aunque pueden hacerlo en forma más superficial o, incluso por el contrario, asentar en el adiposo. En ocasiones se producen agregados linfoides, con o sin la formación de centros germinales. En aquel infiltrado mencionado pueden observarse células multinucleadas e histiocitos con apariencia epitelioide, con un aspecto granulomatoso, fuente de diagnósticos diferenciales importantes, pero lo que siempre están presente son las células plasmáticas.

Los cambios vasculares deben ser identificados y consisten en paredes engrosadas, con proliferación de endotelios, y estrechamiento de sus luces, con formación infrecuente de trombos. Las variantes inusuales tienen *per sé* algunos cambios a considerar: en la forma diseminada la *necrobiosis* no es tan evidente y tampoco lo es la reacción inflamatoria. La variante sarcoidal ofrece granulomas epitelioides “desnudos”, con células tipo Langhans y del tipo cuerpo extraño, con focos de la degeneración del conectivo mínima. La perforante es reconocida por la eliminación del material necrobiótico dérmico a través de “aberturas”, canaliformes de la epidermis (11) y en otras ocasiones solo de fibras elásticas (31). En este punto debemos señalar que esta eliminación puede ser también transfolicular, y que la literatura no siempre no puntualiza estos aspectos sino que, a veces, los consideran sinónimos. Las fibras elásticas pueden encontrarse disminuidas en todo el estroma. En otros pacientes se ha señalado la presencia de elastofagocitosis, es decir, de la incorporación a los *citoplasmas* de histiocitos dérmicos de fibras elásticas (37), y de cuerpos asteroides (38). También se ha comunicado la eliminación transepitelial de cristales de colesterol (y su existencia en hendiduras en el interior de la *necrobiosis* dérmica) (39). Se ha señalado la pérdida de nervios dentro de la lesión, hecho concordante con la *anestesia* de las lesiones. De todos modos existe una variación de estas modificaciones por lo que casi es imposible, desde la histopatología, aseverar o excluir la existencia de una *diabetes*.

No obstante mencionemos algunas “diferencias” entre estas dos patologías, de acuerdo a lo comentado por Calonje *et al* (31):

	NL	<i>Diabetes mellitus</i>
Anticuerpos séricos	+	o
IgM y C3 en paredes vasculares	+/-	o
Células epidérmicas dendríticas S 100+	+	o
Glut 1 (transportador eritrocitario humano de glucosa)	+	o
Granuloma en empalizada	+/-	+
Granuloma "sarcoidal"	+	+/-
Cambios vasculares	+/-	+
<i>Necrobiosis</i> importante	+/-	+
Reacción inflamatoria mínima	-	+

Laboratorio: obviamente los niveles de glucosa pueden estar elevados en aquellos casos de asociación. En 262 pacientes con NL el 34.4% tenían *diabetes mellitus* y dislipidemias en el 2.3%. (1).

El estudio de la hemoglobina glicosilada no es útil para diferenciar las formas diabéticas o no.

Los niños tienen mayor riesgo de presentar microalbuminuria persistente y retinopatía en relación a quienes no tienen esta afección cutánea.

Se ha referido en algunos pacientes el aumento sérico, y cutáneo, del TNF-*alfa*.

Algunos auto-anticuerpos de proteínas del citoesqueleto como la desmina, troponina, tropomiosina, insulina, tiroglobulina, queratina, del tipo IgG se los encontró elevados en la NL en relación a diabéticos sin la dermatosis (40).

El tiempo medio de vida de las plaquetas en el suero de pacientes con NL está reducido marcadamente. Su agregación podría, según algunos investigadores, jugar un rol en la génesis de esta patología, como así también alteraciones en la micro-circulación. Los niveles séricos de fibronectina están elevados en la NL y en la *diabetes*, glicoproteína que actúa como un sustrato para el atrapamiento celular. También, y utilizado como otro argumento para las alteraciones de las plaquetas, se ha relatado la mayor presencia del antígeno relacionado al factor VIII.

Dermatoscopia: se observan evidentes *telangiectasias*, elongadas y ondulantes, localizadas típicamente sobre un fondo blanquecino sin estructura especial (41). En la presentación de un caso, Terrero *et al* (42) aportan mayores datos al describir vasos serpenteantes con ramificaciones anastomosadas sobre áreas parcheadas amarillo-grisáceas, difusas, que se correlacionan con granulomas en empalizada en la histología.

Diagnósticos diferenciales: granuloma anular, sarcoidosis, xantomas, xantogranuloma necrobiótico, nódulos reumatoideos, morfea, paniculitis nodular migratoria, lepra.

Desde el punto de vista histológico, es clásico evocar, frente a este cuadro y casi en forma “instantánea” al granuloma anular y al nódulo reumatoide, con el que comparten muchos atributos microscópicos pero que un detenido examen puede individualizar.

Recientemente se ha propuesto, para la mejor diferenciación entre la NL, el granuloma anular y la sarcoidosis la determinación inmunohistoquímica de la adipofilina, proteína de membrana de las gotas de lípidos, método con el que se identificaron cuatro patrones distintos de reconocimiento (43). También se deben tener en cuenta a otras dermatosis como, entre otras, el granuloma actínico, la radiodermatitis, la dermatitis por *estasis*. Además, y por el fenómeno de eliminación transepitelial, recordar a las dermatosis perforantes (enfermedad de Kyrle, colagenosis perforante reactiva, elastosis perforante serpiginosa, foliculitis perforante, etc.), y por la presencia de colesterol al xantogranuloma necrobiótico.

Tratamientos: dado que la etiología permanece en el terreno de las hipótesis, es lógico que el campo de los tratamientos esté embargado por múltiples (demasiadas) opciones, la mayoría de ellas con efectos pasajeros, anecdóticos o dudosos. Si hacemos mención de aquellas aportadas por la literatura específica podemos encontrar a la cloroquina, tretinoína tópica, corticoides (tópicos, sistémicos e intralesionales), ciclosporina, tacrolimus, pimecrolimus, nicotinamida en dosis altas, etanercept, infliximab, adalimumab, metotrexato, mofetil micofenolato, terapia fotodinámica, talidomida, *gamma*-globulina endovenosa, pentoxifilina, aspirina, dipiridamol con triamcinolona intralesional, ticlopidina, oxígeno hiperbárico, ésteres del ácido fumárico, factor estimulante de colonias granulocíticas-macrofágicas, clofazimina, peróxido de benzoilo al 20% (local) (7,29,44). Se ha reportado recientemente, en un caso recalcitrante, el beneficio con el uso de inhibidores del TNF-*alfa* (45).

La cirugía debe ser bien meditada, por la posibilidad que actué como gatillo para el desarrollo de un fenómeno de Köbner*. En varios pacientes con historias obtenidas de la literatura médica, fue necesaria la amputación del miembro involucrado. El tabaquismo y los traumatismos locales deben ser minimizados (7,25,31,38,39).

En ausencia de ulceración y de sintomatología no es razonable tratar a esta dermatosis dado que un 17% de ellas se resolverán espontáneamente aunque con algunas secuelas (9).

Es motivo de debate si el control de la glucemia contribuye o no a la evolución clínica de la NL.

Para las úlceras vale todo lo que se aplica en general en esta eventualidad clínica. La presencia de una neoplasia, claro está, debe ser abordada con métodos mucho más intervencionistas.

* En distintas publicaciones el apellido de este dermatólogo nacido en Breslau (Polonia) figura como Köbner y también como Koebner.

Bibliografía

1. Jockenhöfer F, Krüger K, Klode J, Renner R, Erfurt-Berge C, Dissemond J. Kofaktoren und Komorbiditäten bei *Necrobiosis lipoidica* - Analyse der deutschen DRG-Daten von 2012. *J Dtsch Dermatol Ges* 2016;14(3):277-84.
2. Clement M, Guy R, Pembroke AC: Squamous Cell Carcinoma Arising in Long-standing *Necrobiosis Lipoidica*. *Arch Dermatol* 1985;121(1):24-5.
3. Lowitt MH, Dover JS. *Necrobiosis lipoidica* *J Am Acad Dermatol* 1991;25(5 Part 1):735-48.
4. Santos-Juanes I, Galache C, Curto JR, Carrasco MP, Ribas A, Sánchez del Río J: Squamous cell carcinoma arising in long-standing *necrobiosis lipoidica*. *J Eur Acad Dermatol Venereol* 2004;18:199-200.
5. Miloš, Pavlović, Tatjana Milenković, Miroslav Dinić, Milan Mišović, Dragana Daković *et al.* The prevalence of Cutaneous Manifestations in Young Patients With Type I Diabetes. *Diabetes Care* 2007;30(8):1964-7.
6. Pestoni C, Pereiro Ferreirós M, de la Torre C, Toribio J. Two Girls with *Necrobiosis Lipoidica* and Type I Diabetes Mellitus with Transfollicular Elimination in One Girl. *Pediatr Dermatology* 2003;20(3):211-4.
7. Sibbald C, Reid S, Alavi A. *Necrobiosis lipoidica*. *Dermatol Clin* 2015;33(3):343-60.
8. Ho KK, O'Loughlin S, Powell FC. Familial non-diabetic *necrobiosis lipoidica*. *Australas J Dermatol* 1992;33:31-4.
9. Muller SA, Winkelmann RK. *Necrobiosis lipoidica diabetorum*. A clinical and pathological investigation of 171 cases. *Arch Dermatol* 1966;93:272-81.
10. Shimanovich I, Erdmann H, Grabbe J, Zillikens D, Rose C. *Necrobiosis lipoidica* in monozygotic twins. *Arch Dermatol* 2008;144(1):119-20.
11. Parra, CA. Transepithelial elimination in *necrobiosis lipoidica*. *Br J Dermatol* 1977;96 (1):83-6.
12. Jelinek JE. Cutaneous Markers of Diabetes Mellitus and the Role of Microangiopathy. En: JE Jelinek: *The skin in diabetes* 1986 Lea & Febiger Philadelphia chapt 3 pp. 31-72,
13. Lynch M, Callagy G, Mahon S, Murphy LA. Arcuate plaques of the face and scalp. Atypical *necrobiosis lipoidica* (ANL) of the face and scalp. *Clin Exp Dermatol* 2010;35(7):799-800.
14. Alonso ML, Ríos JC, González-Beato MJ, Herranz P: *Necrobiosis lipoidica* of the glans penis. *Acta Derm Venereol* 2011;91(1):105-6.
15. Velasco-Pastor AM, Gil-Mateo MP, Martínez-Aparicio A, Aliaga-Boniche A. *Necrobiosis lipoidica* of the glans penis. *Br J Dermatol* 1996;135(1):154-5.
16. Ianosi SL, Tutunaru C, Georgescu CV, Ianosi NG, Georgescu DM, Dânoiu S, Niculescu EC, Neagoie CD. Specific features of a rare form of disseminated *necrobiosis lipoidica granuloma annulare* type: a case report. *Rom J Morphol Embryol* 2014; 55(4):1455-61.
17. Wantzin GL, Siim E, Medgyesi S. An unusual example of *necrobiosis lipoidica* affecting the face. *Br J Plast Surg* 1980;33(1):61-3.
18. Wilson Jones E. *Necrobiosis lipoidica* presenting on the face and scalp. An account of 29 patients and a detailed consideration of recent histochemical findings. *Trans St Johns Hosp Dermatol Soc* 1971;57(1): 202-20.
19. Pitarch G, Giner F. *Necrobiosis lipoidica periorbitaria*. *Actas Dermosifiliogr* 2013; 104 (7) DOI:10.1016/j.ad2012.04.022.

20. Khan F, Ramirez-Fort MK, Chan CS, Rosen T. Hyperkeratotic necrobiosis lipoídica. *Dermatol Pract Concept* 2013;3(1):13-5.
21. McDonald L, Zanolli MD, Boyd AS. Perforating elastosis in necrobiosis lipoidica diabetorum. *Cutis* 1996;57(5):336-8.
22. Lozanova P, Dourmishev I, Miteva L, Balabanova M. Perforating disseminated necrobiosis lipoidica diabetorum Case Rep. *Dermatol Med* 2013;2013:370361. Doi: 10.1155/2013/370361.
23. Hammami H, Youssef S, Jaber K, Dhaoui R, Doss N. Perforating necrobiosis lipoidica in a girl with type I diabetes mellitus: A new case reported. *Dermatology Online J* 2008;14(7):11-3.
24. Miller RA. Koebner phenomenon in a diabetic with necrobiosis lipoídica diabetica. *Int J Dermatol* 1990;29(1):52-3.
25. Ghate JV, Williford PM, Sane DC, Hitchcock MG. Necrobiosis Lipoidica with Köbner's phenomenon in a patient with diabetes. *Cutis* 2001;67(2):159-60.
26. Acebo E, Gardezabal J, Marcellán M, Lasa O, Burgos JJ, Díaz-Pérez JL. Necrobiosis lipoídica sobre cicatriz de apendicectomía en una paciente con morfea de mama. *Actas Dermosifiliogr* 2006;97(1):52-5.
27. Mazur MJ, Lowney AC, Prigoff J, Heilman RL, Chakkerla H, Moss A, Mulligan D, Reddy K, Hamawi K. Resolution of long-standing necrobiosis lipoidica diabetorum (NLD) lesion after restoration of euglycemia following successful pancreas after kidney (PAK) transplantation: a case report. *Transplant Proc* 2011;43(9):3296-8.
28. Gullo D, Latina A, Tomaselli L, Arpi ML, Squatrito S, Curatolo S, La Greca S, Vigneri R. Healing of chronic necrobiosis lipoídica lesions in a type 1 diabetic patient after pancreas-kidney transplantation: a case report. *J Endocrinol Invest* 2007;30(3):259-62.
29. Reid SD, Ladizinski B, Lee K, Baibergenova A, Alavi A. Update on necrobiosis lipoidica: A review of etiology, diagnosis, and treatment options. *J Am Acad Dermatol* 2013;69(5):783-91.
30. Beljaards RC, Groen J, Starink TM. Bilateral squamous cell carcinoma arising in long-standing necrobiosis lipoidica. *Dermatologica* 1990;180(2):96-8
31. Calonje E, Brenn T, Lazar A, McKee PH, Granter SR.: Granulomatous, necrobiotic and perforating dermatoses. En: E. Calonje, T. Brenn, A Lazar, McKee PH: *Pathology of the skin Elsevier Saunders* 2012 Vol 1 chapt 9 pp 281-325.
32. Lim C, Tschuchnigg M, Lim J. Squamous cell carcinoma arising in an area of long –standing necrobiosis lipoidica. *J Cutan Pathol* 2006;33(8):581-3.
33. Kossard S, Collins E, Wargon O, Downie E. Squamous carcinomas developing in bilateral lesions of necrobiosis lipoidica. *Australas J Dermatol* 1987;28:14-7.
34. Porneuf M, Monpoint S, Barneon G, Alirezai M, Guillot B, Guillhou JJ. Carcinoma cuniculatum arising in necrobiosis lipoidica. *Ann Dermatol Venereol* 1991;118:461-4.
35. Uva L, Freitas J, Soares de Almeida L, Vasques H, Moura C, Miguel D, Filipe P. Squamous cell carcinoma arising in ulcerated necrobiosis lipoidica diabetorum International. *Wound Journal* 2015;12(6):741-3.
36. Imtiaz KE, Khaleeli AA. Squamous cell carcinoma developing in necrobiosis lipoidica. *Diabet Med* 2001;18(4):325-8.
37. Tee SI, Chen QP, Lim YL. Necrobiosis lipoidica with elastophagocytosis on an unusual location. *Am J Dermatopathol* 2014;36(9):741-3.
38. Jiquan S, Khalaf AT, Jinquan T, Xiaoming L. Necrobiosis lipoidica: a case with histopathological findings

revealed asteroid bodies and was successfully treated with dipyridamole plus intralesional triamcinolone. *J Dermatolog Treat* 2008;19(1):54-7.

39. De la torre C, Losada A, Cruces MJ. Necrobiosis lipoidica: A Case With Prominent Cholesterol Clefting and Transepithelial Elimination. *Am J Dermatopathol* 1999;21(6):575-81.
40. Haralambous S, Blackwell C, Mappouras DG, Weir DM, Kemmett D, Lymberi P. Increased natural auto-antibody activity to cytoskeleton proteins in sera from patients with necrobiosis lipoidica, with or without insulin-dependent. *Autoimmunity* 1995;20(4):267-75.
41. Pellicano R, Caldarola G, Filabozzi P, Zalaudek I. Dermoscopy of necrobiosis lipoidica and granuloma annulare. *Dermatology* 2013;226(4):319-23.
42. Terrero D, Valdebran M, Xue R. Long standing asymptomatic pretibial patch. *Our Dermatol Online* 2016;7(2):230-1.
43. Schulman JM, LeBoit PE. Adipophilin Expression in Necrobiosis Lipoidica, Granuloma Annulare, and Sarcoidosis. *Am J Dermatopathol* 2015;37(3):203-9.
44. Erfurt-Berge C, Dissemond J, Seitz AT, Al Ghazal P, Wollina U, Renner B. Updated results of 100 patients on clinical features and therapeutic options in necrobiosis lipoidica in a retrospective multicentre study. *Eur J Dermatol* 2015;25(6):595-601.
45. Basoulis D, Fraciadaki K, Tentolouris N, Skikakis PP, Kokkinos A. Anti-TNF treatment for recalcitrant ulcerative necrobiosis lipoidica diabetorum: A case report and review of the literature. *Metabolism* 2016;65(4):569-73.

Nevus atípico

Antecedentes históricos: Originalmente descrito como *nevus* displásico (ND) clínica e histológicamente, en familias propensas a melanoma (M), como una lesión premaligna. El término displasia deriva del griego: *dys-*: mal funcionamiento; *-plasia*: crecimiento o cambio (1,2).

En 1978 Wallace Clark *et al* (3), describieron el *B-K mole syndrome*, y en el mismo año Henry Lynch *et al* (4) reportaron un fenotipo de *nevus* (N) similar, llamando a esta entidad síndrome familiar de múltiples N atípicos-M, términos usados como sinónimos a lo largo del tiempo. En 1980 David E. Elder *et al* (cit por 5,6) describieron el síndrome del ND. Postularon la existencia de variantes esporádicas y familiares de este síndrome, y proclamaron que el mismo era un precursor de M, basado en la displasia observada en la microscopía. Posteriormente algunas entidades internacionales y consensos trataron de aclarar las definiciones anteriores, sin embargo sigue existiendo una gran controversia sobre cuál es el término más adecuado para describir a este tipo de N, y su implicancia en la evolución y pronóstico de los mismos (7,8).

Sinonimia: ND, N con desorganización arquitectural.

Clínica y evolución natural: no existe aún una definición clínica precisa para el N atípico (NA). Clark *et al* (3) en 1978 lo describieron como una lesión de 5 a 15 mm de diámetro, de bordes irregulares, con diferentes combinaciones de colores, y un componente macular predominante con una región dérmica palpable pequeña (fig. 21.1).

En los años siguientes, diferentes investigadores trataron de consensuar las características clínicas del NA, presentando sucesivas definiciones similares. En 1990, la IARC (*Agency International for Research on Cancer*) propuso un protocolo para identificar clínicamente estos N, los cuales debían cumplir los siguientes requisitos: presencia de componente macular en la lesión, por lo menos en un área, más la presencia de al menos 3 de los siguientes hallazgos:

1. Borde mal definido,
3. Tamaño igual o mayor a 5 mm,
4. Color variable,
5. Bordes irregulares,
6. Eritema (9)

En 1992 el consenso del NIH (*National Institutes of Health*) definió al síndrome del ND / síndrome familiar del N atípico-M con los siguientes criterios: M en 1 o más familiares de 1er o 2do grado; presencia de más de 50 N con algún hallazgo clínico atípico; y N con hallazgos histológicos distintos. Además recomendó que el término ND debiera ser reemplazado por N con desorden arquitectural acompañado de la descripción de la presencia y el grado de displasia o atipia melanocítica (leve, moderada o severa) (8,9).

En la Tabla 1 se resumen las principales características del NA.

Tabla 1

Resumen de los hallazgos clínicos en el NA	
Rasgo	Hallazgo clínico
Número	>50–100
Uniformidad	Heterogéneos
Tamaño	>5 mm de diámetro
Pigmentación	Variable
Elevación	Centro levemente elevado o pequeña porción elevada. Componente macular predominante
Borde	Puede ser irregular, asimétrico
Superficie	Ocasionalmente mamelonada
Síntomas	No
<i>Hypertrichosis</i>	Ausente
Erosión/ulceración	Ausente

Modificada de Kanavy *et al* (7)

Los NA pueden presentarse en cualquier sitio del cuerpo, inclusive en áreas protegidas del sol, sin embargo se ven con mayor frecuencia en el tronco, principalmente en la zona alta del dorso.

Suelen aparecer durante la adolescencia, e incrementarse en número hacia la adultez, aunque también se los puede ver en niños prepuberales.

La presencia de abundante cantidad de NA, ha sido descrita como parte de diferentes síndromes. En la Tabla 2 pueden verse los criterios para el diagnóstico de éstos, según el autor que lo describió.

Tabla 2

Criterios diagnósticos en el síndrome del NA	
NIH FAMM ⁷	>50 N, severamente atípicos Criterios histológicos Uno o más familiares de 1er o 2do grado
Newton ⁹	100 o más >2 mm 2 o más N clínicamente atípicos 1 o más N en región anterior de cuero cabelludo 1 N en glúteos o 2 o más en región dorsal del pie, 1 o más N en iris

Kopf Cams ¹⁰	100 o más N
	1 o más > 8mm
	1 o más con hallazgos clínicos atípicos

Adaptada de Kanavy *et al* (7)

La dermatoscopia constituye un examen complementario no invasivo que contribuye a diferenciar las lesiones benignas de las malignas, como es el caso del NA y el M, los cuales en algunas ocasiones, pueden presentar características clínicas que los hacen indistinguibles.

Existe una amplia variedad de algoritmos dermatoscópicos basados en la puntuación, creados para evaluar las lesiones melanocíticas y descartar M, sin embargo el método más adecuado para discriminar entre algunos NA y el M, es el análisis de patrones. Este método implica la evaluación de la lesión según patrones dermatoscópicos globales o generales, determinados por la presencia de red, glóbulos y/o áreas homogéneas o sin estructura; y la evaluación de acuerdo con la presencia de rasgos locales específicos (fig. 21,2).

Los NA pueden presentarse con los siguientes patrones generales:

- Patrón reticular: NA con red de pigmento que puede distribuirse de manera difusa o en parches diseminados a lo largo de la lesión. La pigmentación también puede variar, presentándose en ocasiones con área central hipo o hiperpigmentada (NA reticular-homogéneos)
- Patrón globular (globular homogéneo): glóbulos distribuidos de manera uniforme a lo largo de la lesión, incluido el patrón en empedrado
- Patrón homogéneo: carencia de estructuras. Pueden observarse residuos de glóbulos y/o red, con pigmentación homogénea
- Patrón reticular-globular: combinación de características de estos dos patrones. Puede presentarse con glóbulos centrales y red periférica o red central con glóbulos periféricos
- Patrón de tres componentes (multicomponente): presencia de 3 o más estructuras (incluidos la red, glóbulos y áreas sin estructura) y/o cualquiera de las características locales indicadas en la Tabla 3. Estas estructuras deben estar distribuidas simétricamente para considerar una lesión como benigna.

Tabla 3

Características dermatoscópicas más frecuentes en M que en NA
Red de pigmento atípica, ramificaciones o proyecciones
Líneas, incluidos pseudópodos y proyecciones radiales
Puntos y/o glóbulos atípicos
Red de pigmento negativa
Manchas irregulares hipopigmentadas o hiperpigmentadas
Velo azul-blanquecino o áreas de regresión (aspecto de granos de pimienta en áreas planas)
Velo azul-blanquecino con áreas sobreelevadas
Estructuras vasculares atípicas

Adaptada de Lipoff *et al* (12).

Etiología y patogenia: la etiopatogenia del NA sigue siendo compleja y controversial. Al igual que ocurre con el M, el NA surge como consecuencia de la interacción de factores genéticos, ambientales y del huésped.

Desde los primeros estudios genéticos realizados por Lynch *et al* (4) en 1983, múltiples autores han sostenido la idea de un componente hereditario en la presencia y el recuento de N. Incluso un estudio de casos y controles de Tucker *et al* (5) concluyeron que el riesgo relativo de tener un NA es 7.2 en individuos con uno o más parientes con igual dermatosis.

Múltiples genes han sido estudiados e implicados en la patogénesis del NA y en la susceptibilidad de progresión a M. Bale *et al* (13) identificaron un gen en el brazo corto del cromosoma 1 que parecía estar relacionado con M y con NA (CMM/DN locus), posteriormente se implicó al gen CDKN2A localizado en el cromosoma 9p21, en familias propensas a M y en el recuento de N, sin embargo la presencia de NA ha sido propuesta como factor de riesgo para M, independientemente de la presencia de mutaciones en CDKN2A (14). Otros genes estudiados en la patogénesis son el oncogén CDK4, el gen supresor tumoral PTEN y el oncogén BRAF, con los mismos resultados controversiales.

Progresión tumoral: el M surge como consecuencia de la interacción entre factores genéticos, ambientales y del huésped. Los factores de riesgo genéticos principales son los genes CDKN2A y CDK4. Dentro de los ambientales, el más importante de ellos es la radiación ultra violeta (UVR), y a nivel del huésped, el de mayor relevancia es la presencia de múltiples N. Otros exponentes incluyen gran número de efélides, incapacidad de broncearse, tez blanca, ojos y pelo de color claro, historia familiar de M, presencia de NA, displasia severa a nivel histopatológico, y algunos autores postulan el diámetro de los N (15).

Los NA son relativamente comunes, con una frecuencia de aproximadamente 10% (7-24%) en el norte de Europa. A diferencia de los N adquiridos comunes (NC), que se presentan tanto en áreas foto-expuestas como en áreas de exposición intermitente, los NA aparecen tanto en zonas de exposición crónica, intermitente, como en zonas no expuestas.

A pesar de las controversias que existen, algunos meta-análisis, como el de Gandini *et al* (16), que es el mayor de ellos, han demostrado que el NA es un poderoso y consistente factor de riesgo para M. En este estudio se estima un riesgo relativo (RR) que va de 1.6 en sujetos que poseen un NA a 10.5 en sujetos con 5 o más de ellos.

Se ha descrito asimismo, que el número de NC en piernas es el mejor predictor de riesgo global de M. En hombres, el RR de desarrollar M cuando presentan uno o más NA en el tronco es de 4 veces. En mujeres, la presencia de NA en los brazos aumenta el RR 9.5 veces. Tanto para hombres como para mujeres, el RR de desarrollar M en el tronco y en las piernas puede predecirse a partir del recuento de NC en las respectivas regiones corporales. Además, un elevado número de NC en los brazos se ha asociado a alto riesgo de M en las piernas. Para NA no se ha encontrado un sitio específico para riesgo de M (17).

Sin embargo, lo que sí está en discusión, es si el NA constituye un verdadero precursor de M. Puede aceptarse que así sea, ya que un NA potencialmente y ocasionalmente, pero no obligadamente, puede sufrir transformación maligna. La mayoría de los estudios describen que la incidencia de M asociados a una lesión precursora es aproximadamente del 20 al 50%, y alrededor de un 20% de los M evolucionarían a partir de un NA, destacando que la mayoría de los M aparece *de novo* (9).

A pesar de que el NA ha sido designado como precursor, éste raramente progresa a M. Incluso

hay evidencia, aunque conflictiva, de que la mayoría de los M asociados a N, lo son a NC. Existen estudios de largos periodos de seguimiento, que muestran que la mayoría de los NA permanecen estables a lo largo del tiempo o incluso regresan. Tsao *et al* (18,19) estiman que el riesgo de un NA de transformarse en M es 0.0005% (1 en 200000) en menores de 40 años.

Con respecto a los M asociados a N, se ha detectado que la mayoría pertenecen al subtipo histológico extensivo superficial (MES), que se desarrollan principalmente en zonas de exposición solar intermitente como es el caso del tronco y las extremidades, y que a nivel histopatológico, presentan un índice Breslow menor que los M que se desarrollan *de novo*, por lo tanto el pronóstico sería mejor. Estudios recientes sugieren además que los M asociados a N se encuentran más habitualmente en enfermos con más de 100 N comparado con otros con menos de esa cantidad, y en el sexo femenino. Pacientes con síndrome FAMM y con múltiples M, desarrollan menos comúnmente M asociados a N, y esto se explicaría por el hecho de que los M *de novo* se ven favorecidos por factores genéticos, como son las mutaciones en el gen CDKN2A. (20, 21).

En un metaanálisis publicado en 2017 que incluyó 38 estudios, se detectó que es 64% menos probable el desarrollo de un M a partir de un N, que la aparición de un M *de novo* (22). Además los pacientes con M asociado a N son más jóvenes (aproximadamente 4,9 años menos), sin encontrarse diferencias significativas en cuanto a sexo. Al igual que lo descrito en la bibliografía anterior, el MES fue el subtipo más frecuente, y la localización en tronco y extremidades la más común, y también en concordancia con estudios anteriores, el Breslow de los M asociados a N sería menor que en los M *de novo*. Este estudio además mostró que el porcentaje de N atípicos asociados a M es menor que el de N no atípicos, y que la mayoría de los N encontrados en M asociados a N, son del tipo intradérmicos. Cabe destacar que este *review* cuenta con varias limitaciones.

Por lo descrito anteriormente, los pacientes con muchos N adquiridos en el tronco, se consideran de alto riesgo para el desarrollo de M asociados a N, y por ello particularmente se beneficiarían del seguimiento con dermatoscopia digital sumado a la fotografía corporal total.

Laboratorio: el NA no presenta alteraciones en el laboratorio general propias. Ya se mencionó anteriormente que hallazgos pueden encontrarse a nivel genético en esta patología.

Histopatología: la controversia con respecto al NA se presenta también a nivel histopatológico, y como hemos visto anteriormente, el consenso del NIH propuso discontinuar el uso del término ND y sustituirlo por N con desorden arquitectural, indicando además la presencia y el grado de atipia citológica. Posteriormente otras clasificaciones propusieron indicar si la displasia es leve, moderada o severa, y por la dificultad que esto puede conllevar, en última instancia se prefiere indicar si existe displasia de bajo grado o de alto grado.

A pesar de lo expuesto, se presentan a continuación los hallazgos histopatológicos del NA, organizados en dos grupos (21,23).

- **Hallazgos arquitecturales:**

1. pobre delimitación, es decir, melanocitos epidérmicos presentes como células aisladas o nidos que se extienden más allá de la dermis
2. hiperplasia melanocítica lentiginosa, compuesta por melanocitos aislados, o en nidos ocasionales, dispuestos a lo largo de la capa basal de las crestas elongadas, a menudo con puenteo entre los nidos,
3. fibroplasia subepidérmica, lamelar o concéntrica y eosinofílica,

4. infiltrado inflamatorio linfocitario dérmico variable.

- **Hallazgos citológicos:**

1. atipia *citológica* variable. Presencia de melanocitos epitelioides dispersos o fusiformes con núcleos grandes e hiper cromáticos, y nucléolos evidentes en algunas ocasiones.
2. melanocitos dérmicos, generalmente de apariencia nevoide (pequeños) a epitelioides, con maduración dérmica descendente.

Microscopía de reflectancia confocal del NA: constituye una nueva herramienta diagnóstica no invasiva, de gran utilidad para el manejo de las lesiones melanocíticas y el diagnóstico de las neoplasias cutáneas entre otras.

Sus hallazgos pueden correlacionarse con la histopatología, y permiten una mejor identificación de estas lesiones, evitando así extirpaciones innecesarias (24).

- *Nevus* con displasia leve: se caracterizan por un patrón en anillos o *ringed pattern* (correspondiente a la proliferación lentiginosa) que se extiende en algunos casos a través de toda la lesión, y en otros casos sólo en la periferia generalmente combinado con un patrón en malla central (*meshwork*). La simetría arquitectural suele estar conservada en la mayoría, mientras que los contornos suelen estar mal definidos. Un tercio de los casos puede presentar células pagetoides esporádicas, habitualmente en el centro de la lesión, dentro de una epidermis arquitectónicamente regular o ligeramente irregular. Las papilas suelen presentar un patrón *edged papillae*. La presencia de algunas células grandes nucleadas en la unión dermo-epidérmica es rara, y usualmente esta escasa población celular es monomórfica (células poligonales o redondeadas) y se ubica en el centro de la lesión. Es casi constante la presencia de nidos en la UDE, los cuáles son agregados densos y compactos, con escasas o nulas células grandes dentro. Los nidos dérmicos son raros. La reacción inflamatoria en el estroma, constituida por partículas brillantes, células gordas brillantes y fibras colágenas engrosadas, se ve en menos del 50%.
- *Nevus* con displasia moderada a severa: caracterizados por *ringed pattern* sobre todo en la periferia, en asociación con un *meshwork pattern* en el centro. Algunos casos presentan nidos y un patrón inespecífico, principalmente en N con displasia severa. En la epidermis la mitad de las lesiones muestran un patrón irregular, pero con patrón “panal de abejas” (*honeycombed*) o *cobblestone* detectable. Muestran células grandes, nucleadas, con distribución pagetoide, en menos de la mitad de los casos, con predominancia de células redondeadas. En la UDE, las papilas se distinguen claramente, generalmente en un patrón *edged papillae*, pero algunos presentan *non-edged papillae*. Es frecuente observar células de la unión atípicas, principalmente redondas. Sólo unos pocos casos muestran polimorfismo *citológico* con células redondas y dendríticas, habitualmente centrales, y se corresponden con N con displasia severa. Los nidos de la unión suelen ser irregulares en tamaño y forma; y los nidos dérmicos predominantemente densos y compactos abarcan menos del 10% de la lesión. Dentro de la dermis papilar puede haber fibras de colágeno engrosadas y células gordas brillantes o partículas brillantes en el 50%.

Diagnósticos diferenciales: el principal diagnóstico diferencial del NA, es justamente el M, sobre todo en su estadio temprano, el cuál puede presentar características clínicas, dermatoscópicas, a nivel de la microscopía confocal, e incluso histológicas que pueden ser muy similares a las observadas en el NA.

Es por ello que se considera fundamental el seguimiento de los pacientes que presentan NA, no por su posibilidad de transformación en M, que como hemos mencionado, es rara, sino principalmente, porque constituye un factor de riesgo para éste. La dermatoscopia digital ha demostrado

ser extremadamente útil en ello, permitiendo realizar el diagnóstico diferencial de estas dos entidades, y la detección precoz de lesiones malignas (melanomas finos) para su tratamiento oportuno y mayor supervivencia.

Tratamientos: la realización de guías para el manejo del NA supone un gran desafío, debido a la continua controversia que existe en torno a él. Sin embargo está bien documentado que el paciente que presenta NA tiene un mayor riesgo para M, pero éste es solo uno de los RR que influyen en la patogénesis de esta neoplasia, como ya vimos existen factores genéticos, ambientales y del huésped que deben investigarse, para determinar así el riesgo global de M de un paciente.

Los individuos que presentan NA deben ser seguidos en el tiempo, para así detectar cambios que puedan sugerir la presencia de una lesión melanocítica maligna. La revisión del paciente debe incluir un examen físico completo, así como la fotografía corporal total y la dermatoscopia, métodos diagnósticos que han demostrado mejorar la sensibilidad y la especificidad en el diagnóstico de M. De esta manera se logra disminuir la cantidad de biopsias innecesarias, y detectar tempranamente los casos de M. La periodicidad con la que deben realizarse estos exámenes (cada 3, 6 o 12 meses) dependerá del riesgo de M que tenga cada paciente en particular. Menzies *et al* (25) evidenciaron que la sensibilidad en la detección del M en el monitoreo dermatoscópico a corto plazo (3 meses) es de 97.1%.

Es importante destacar, que un NA sólo debe ser extirpado, si existe sospecha clínica de M, y la manera de removerlo es de fundamental importancia para un adecuado diagnóstico por parte del patólogo. Se prefiere la biopsia escisional siempre que sea posible, con un margen de 2 mm de piel aparentemente sana. Los NA con atipia leve o moderada removidos totalmente o que presentan restos focales de lesión en los márgenes, en general no requieren más tratamiento. Algunos patólogos en NA con atipia moderada y márgenes comprometidos recomiendan la extirpación completa. En NA con displasia severa algunos defienden los 5 mm de margen, mientras que otros sólo plantean la re-escisión si los márgenes están comprometidos o no son evaluables. Estas diferencias se deben a que no está demostrado, que la falta de re-escisión en un NA, incluso con márgenes positivos, conlleve a mayor riesgo de desarrollo de M (26,27).

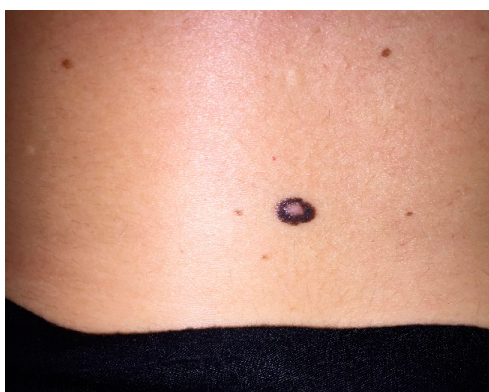


Figura 21.1: Nevus con alteración cromática

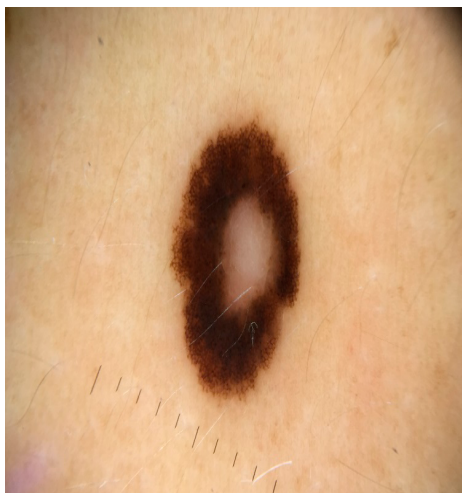

Figura 21.2: Imagen dermatoscópica

Bibliografía

1. Duffy K, Grossman D. The dysplastic *nevus*: from historical perspective to management in the modern era: part I. Historical, histologic, and clinical aspects. *J Am Acad Dermatol* 2012; 67(1):1.e1-1.e16. quiz 17-8.
2. Rosendahl C, Grant-Kels JM, Que SKT. Dysplastic *nevus*: Fact and fiction. *J Am Acad Dermatol* 2015;73(3):507-12.
3. Clark WH Jr, Reimer RR, Greene M, Ainsworth AM, Mastrangelo MJ. Origin of familial malignant melanomas from heritable melanocytic lesions. 'The B-K mole syndrome'. *Arch Dermatol* 1978;114(5):732-8.
4. Lynch HT, Fritchot BC III, Lynch JF. Familial atypical multiple mole-melanoma síndrome. *J Med Genet* 1978;15(5):352-6.
5. Tucker MA, Crutcher WA, Hartge P, Sagebiel RW. Familial and cutaneous features of dysplastic nevi: a case-control study. *J Am Acad Dermatol* 1993;28(4):558-64.
6. Elder DE, Goldman LI, Goldman SC, Greene MH, Clark WH Jr. Dysplastic *nevus* syndrome: a phenotypic association of sporadic cutaneous melanoma. *Cancer* 1980;46(8):1787-94.
7. Kanavy H, Stein J, Heilman E, Miller MK, Polsky D, Friedman RJ. "Dysplastic Nevi" en DS Rigel, JK Robinson, MI Ross, R Friedman, CJ Cockerell, H Lim, E Stockflet: *Cancer of the skin* 2nd edition. Saunders 2011 chapt 22 pp 231-45.
8. NIH Consensus conference. Diagnosis and treatment of early melanoma. *JAMA* 1992;268(10):1314-9.
9. Goldstein AM, Tucker MA. Dysplastic Nevi and Melanoma. *Cancer Epidemiol Biomarkers Prev* 2013;22(4):528-32.
10. Newton Bishop JA, Bataille V, Pinney E, Bishop DT. Family studies in melanoma: identification of the atypical mole syndrome (AMS) phenotype. *Melanoma Res* 1994;4(4):199-206.
11. Kopf AW, Friedman RJ, Rigel DS. Atypical mole síndrome. *J Am Acad Dermatol* 1990;22(1):117-8.
12. Lipoff JB, Scope A, Wang SQ, Marghoob AA. Nevo displásico. en: H Cabo. *Dermatoscopia segunda edición* 2012. Edit Journal Buenos Aires, cap 9 pp. 161-74.
13. Bale SJ, Chakravarti A, Greene MH. Cutaneous malignant melanoma and familial dysplastic nevi: evidence for autosomal dominance and pleiotropy. *Am J Hum Genet* 1986;38(2):188-96.

14. Goldstein AM, Martinez M, Tucker MA, Demenais F. Gene-covariate interaction between dysplastic nevi and the CDKN2A gene in American melanomaprone families *Cancer Epidemiol. Biomarkers Prev* 2000;9(9):889-94.
15. Xiong MY, Rabkin MS, Piepkorn MW, Barnhill RL, Argenyi Z, Erickson L, Guitart J, Lowe L, Shea CR, Trotter MJ, Lew RA, Weinstock MA. Diameter of dysplastic nevi is a more robust biomarker of increased melanoma risk than degree of histologic dysplasia: a case-control study. *J Am Acad Dermatol* 2014;71(6):1257-8.e4.
16. Gandini S, Sera F, Cattaruzza MS, Pasquini P, Abeni D, Boyle P, Melchi CF. Meta-analysis of risk factors for cutaneous melanoma: I. Common and atypical naevi. *Eur J Cancer* 2005;41(1):28-44.
17. Rieger E, Soyer HP, Garbe C, Büttner P, Kofler R, Weiss J, Stocker U, Krüger S, Roser M, Weckbecker J, Panizzon R, Bahmer F, Tilgen W, Kerl H, Orfanos CE. Overall and site-specific risk of malignant melanoma associated with *nevus* counts at different body sites: a multicenter case-control study of the German Central Malignant-Melanoma Registry. *Int J Cancer* 1995;62(4):393-7.
18. Tsao H, Bevona C, Goggins W, Quinn T. The transformation rate of moles (melanocytic nevi) into cutaneous melanoma: a population-based estimate. *Arch Dermatol* 2003; 139(3):282-8.
19. Tsao H, Atkins MB, Sober AJ. Management of cutaneous melanoma. *N Eng J Med* 2004;351(10):998-1012.
20. Haenssle HA, Mograby N, Ngassa A, Buhl T, Emmert S, Schön MP, Rosenberger A, Bertsch HP. Association of Patient Risk Factors and Frequency of *Nevus*-Associated Cutaneous Melanomas. *JAMA Dermatol* 2016;152(3):291-8.
21. Shitara D, Nascimento MM, Puig S, Yamada S, Enokihara MMSS, Michalany N, Bagatin E. *Nevus*-Associated Melanomas. Clinicopathologic Features. *Am J Clin Pathol* October 2014;142(4):485-91.
22. Pampena R, Kyrgidis A, Lallas A, Moscarella E, Argenziano G, Longo C. A meta-analysis of *nevus*-associated melanoma: Prevalence and practical implications. *J Am Acad Dermatol* 2017;77(5):938-945.e4.
23. Shea CR, Vollmer RT, Prieto VG. Correlating architectural disorder and cytologic atypia in Clark (dysplastic) melanocytic nevi. *Hum Pathol* 1999;30(5):500-5.
24. Pellacani G, Farnetani F, Argenziano G, Zalaudek I, Longo C, Gill M. "Atypical/Dysplastic Nevi" en: R. Hofmann-Wellenhof, G. Pellacani, J. Malvehy, PH. Soyer: *Reflectance Confocal Microscopy for Skin Diseases Part IV* 2012 Springer-Heidelberg Dordrecht London New York chapt 9 pp. 87-98.
25. Menzies SW, Emery J, Staples M, Davies S, McAvoy B, Fletcher J, Shahid KR, Reid G, Avramidis M, Ward AM, Burton RC, Elwood JM. Impact of dermoscopy and short-term sequential digital dermoscopy imaging for the management of pigmented lesions in primary care: a sequential intervention trial. *Br J Dermatol* 2009;161(6):1270-7.
26. Culpepper KS, Granter SR, McKee PH. My approach to atypical melanocytic lesions. *J Clin Pathol* 2004;57(11):1121-31.
27. Engeln K, Peters K, Ho J, Jedrych J, Winger D, Ferris LK, Patton T. Dysplastic nevi with severe atypia: Long-term outcomes in patients with and without re-excision. *J Am Acad Dermatol* 2017;76(2):244-49.

Antecedentes históricos: el término *nevus* azul (NA) fue usado por primera vez por Joseph Jadassohn para lesiones azules oscuras de la piel, pero Max Tîèche en 1906 describió el NA común (1,2).

El NA celular fue descrito por Arthur C. Allen en 1949 (3).

Sinonimia: *nevus* de Tîèche-Jadassohn, neuro-nevo azul, cromatoforoma, melano-fibroma.

Clínica y evolución natural: el NA es considerado una proliferación melanocítica dendrítica dérmica, al igual que los *nevus* de Ota e Ito, y la mancha mongólica.

Existen diferentes tipos de NA: dendrítico o clásico, NA celular, y NA penetrante profundo (2).

El común puede ser congénito o adquirido, se presenta con mayor frecuencia en asiáticos (4) y afecta principalmente extremidades, cuero cabelludo y glúteos. Clínicamente se presenta como una pápula azul-negrucza o grisácea, de tamaño variable (5,6). Existen casos de afectación extracutánea como mucosa oral, sinusal, *cérvix*, próstata, esófago, etc (2,7) (fig. 22-1,2).

El NA celular afecta con mayor frecuencia a personas de menos de 40 años, aunque puede verse a cualquier edad, se presenta más comúnmente en la región glútea o sacro-coccígea, y es menos frecuente en cuero cabelludo y extremidades, aunque también se han descrito casos de localizaciones más raras como la región genital (5,8). Clínicamente se evidencia como un nódulo o una masa multinodular de color azul a negro, de tamaño mayor que el NA común, incluso hay descritos casos de NA celular gigante de más de 10 cm de diámetro, sobre todo en cuero cabelludo (2,5,6,9). Afecta con mayor frecuencia a mujeres con una relación 2.2:1 (2,5). Se diferencia del NA común por la apariencia celular recién descrita, y por la infiltración subcutánea, la intensa pigmentación y un tamaño más grande. Todo esto puede hacer que se diagnostique erróneamente como melanoma (M) ya que además pueden estar presentes ciertos criterios de atipia. (2,5,7,10-14).

Dermatoscopia del NA: Di Cesare *et al* (15) describieron los hallazgos dermatoscópicos de 95 casos. Ellos mostraron patrones globales: pigmentación homogénea mono/discromática (84.2%) y pigmentación multicromática (15.8%); y patrones locales: áreas blanquecinas simil cicatriz (21.0%), puntos/glóbulos (20.0%), patrón vascular (12.6%), estrías periféricas (4.2%), y patrón simil red (1.1%).

Etiología y patogenia: al igual como ocurre con las demás melanocitosis dérmicas, la etiopatogenia de esta patología es desconocida, pero se ha planteado la hipótesis de un defecto durante la embriogénesis, en el transporte de los melanocitos desde la cresta neural hacia la epidermis (16).

Progresión tumoral: en general el NA tiende a mantenerse estable a lo largo del tiempo, y su transformación maligna es muy rara. A pesar de ello el término “NA maligno” ha sido empleado para referirse a aquel M que se desarrolla sobre un NA (17-19), aunque existe gran controversia con respecto a si se lo considera una entidad aparte o una variante más de M, por lo cual también se lo denomina “M que se desarrolla en, o asociado a un NA”.

Se trata de una lesión poco frecuente, que puede desarrollarse a partir de un NA común o celular (lo que es más frecuente), y los hallazgos que pueden hacer sospechar la malignización son: la pérdida de la regularidad de los bordes, la ulceración y la aparición de lesiones satélites entre otros.

La patogenia de esta transformación no es bien conocida, pero se postula que la expresión de la proteína codificada por el gen *c-kit* estaría involucrada, detectándose un descenso de los niveles de expresión de este gen en las células que van sufriendo la transformación maligna (cit. por 20).

El pronóstico y la sobrevida de este tipo de M han sido motivo de discusiones. Algunos autores aseguran que el NA maligno presenta un curso más agresivo que el resto de los M, mientras otros refieren que no existen diferencias significativas entre ambos (cit. por 4, 21).

Histopatología: a nivel histopatológico el NA común se caracteriza por ser una lesión simétrica, constituida por una proliferación celular con melanocitos dendríticos distintivos, con núcleos elongados e hiper cromáticos, que se distribuyen en dermis superior y media, dejando una zona Grenz respetada. Es típica la reacción desmoplásica del estroma y la presencia de melanófagos. En algunas ocasiones puede extenderse a dermis profunda y subcutáneo (2, 5-7,22).

El NA celular no presenta componente de la unión, es completamente intradérmico y subcutáneo. Presenta una proliferación bifenotípica de células: melanocitos dendríticos indistinguibles de los del NA común, mezclados con nidos de melanocitos ahusados-ovalados, con cantidad variable de melanófagos. Las células pueden extenderse alrededor de estructuras anexas y neuro-vasculares. La atipia *citológica* y las mitosis son raras. El término NA celular atípico se ha utilizado para describir a aquellos que presentan cierto grado de atipia *citológica* y arquitectural, actividad mitótica aumentada, y/o *necrosis*, y que serían lesiones intermedias entre el NA celular y el M desarrollado sobre NA (“NA maligno”) (2,3,5,7).

El NA maligno muestra combinación de alto grado de atipia, *necrosis* espontánea, y mitosis aumentadas. Sin embargo algunas lesiones no presentan todos estos criterios, y muestran superposición con NA celular atípico con metástasis regionales (13,23).

La inmunohistoquímica (IHQ) a través de los marcadores S-100, HMB-45, Melan A, MITF, Ki-67, y p16 contribuyen a realizar un correcto diagnóstico diferencial entre lesiones benignas y malignas, que como ya vimos pueden ser muy similares (24,25). El empleo de la ciclina D1 es positiva en más del 73% de los M así estudiados, mientras que fue negativa para los NA (26).

La microscopía de reflectancia confocal (MRC) es un método complementario más que puede ayudar en el diagnóstico del NA. Los hallazgos son los siguientes (27):

- Epidermis ligeramente acantótica con preservación del patrón *honeycomb* regular de los queratinocitos, y con un *non-edged papillae* normal en la unión dermo-epidérmica.
- Los cambios más relevantes se encuentran en la dermis, donde la MRC muestra células dendríticas hiper-refrátiles agrupadas en nidos y rodeadas de fibras de colágeno brillantes.

Además células gordas, brillantes, de bordes mal definidos y citoplasmas granulares intensamente reflectivos, pueden verse a través del estroma dérmico y entre las bandas de colágeno.

Laboratorio: no presenta alteraciones de laboratorio que le sean propias.

Diagnósticos diferenciales: Los principales diagnósticos diferenciales del NA que deben plantearse son: el M nodular primario, las metástasis cutáneas de M, el carcinoma basocelular pigmentado y el N de Spitz. A través de los hallazgos clínicos, dermatoscópicos e histológicos no suele haber dificultades en estos casos.

Como ya mencionamos anteriormente, existe gran controversia y dificultad en el diagnóstico di-

ferencial entre NA celular, NA celular atípico y NA maligno, debiéndose utilizar técnicas de diagnóstico más complejas, como por ejemplo IHQ, para diferenciar unos de otros.

También tenemos que citar en este rubro al N atípico de Kawamura, con el que pueden plantearse situaciones equívocas, ya que la designación de “atípico” fue, para su autor, tan solo un indicador de que no era “típico”, sin hacer referencia a la *citología*. Pero por otra parte las variedades I y III de este “N atípico”, es decir el NA combinado con un N melanocítico (en colisión) y el III con una hiperplasia de melanocitos más o menos importante en la epidermis, pueden desviar la atención de este proceso benigno. Recordemos que la variante II es con un hamartoma de elementos de la zona (28).

El artículo de Avidor *et al* (10) relata la presencia de figuras bizarras en la microscopía y reconocen semánticamente a este NA como “atípico”.

Tratamientos: el hecho de que la mayoría de los NA tiendan a mantenerse estables en el tiempo, hace que puedan ser controlados periódicamente, sin necesidad de ser extirpados, sin embargo la presencia de algún cambio en los mismos debe llevar a la realización de la biopsia correspondiente, a fin de descartar malignización.

Se considera que el manejo del NA maligno debe ser el mismo que para el resto de los M, siguiendo las guías de recomendación apropiadas (29).

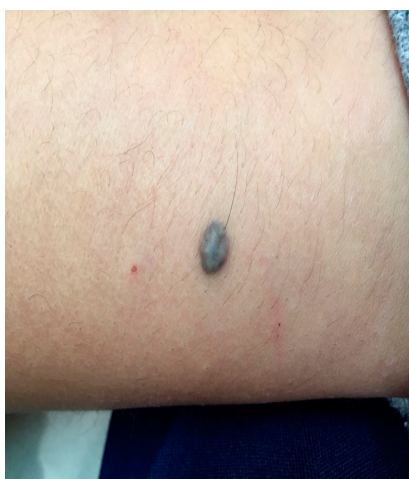

Figura 22.1: Lesion pápulo-nodular azul grisacea

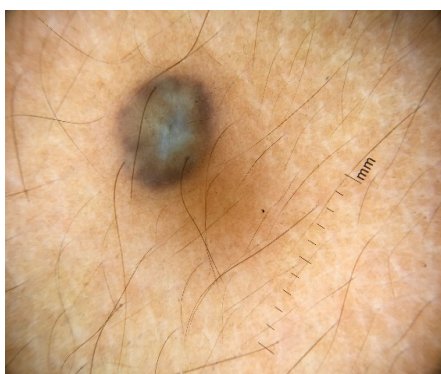

Figura 22.2: Imagen similar a la anterior, a mayor aumento

Bibliografia

1. Tieche M. Uber benigne Melanome (“Chromatophorome”) der Haut- “blaue Naevi”. *Virchows Arch Pathol Anat* 1906;186:212-29.
2. Murali R, McCarthy SW, Scolyer RA. Blue nevi and related lesions: A review highlighting atypical and newly described variants, distinguishing features and diagnostic pitfalls. *Adv Anat Pathol* 2009;16(6):365-82.
3. Allen AC. A reorientation on the histogenesis and clinical significance of cutaneous nevi and melanomas. *Cancer* 1949;2(1):28-56.
4. Kachare SD, Agle SC, Englert ZP, Zervos EE, Vohra NA, Wong JH, Fitzgerald TL. Malignant blue *nevus*: clinicopathologically similar to melanoma. *Am Surg* 2013;79(7):651-6.
5. Rodriguez HA, Ackerman LV. Cellular blue *nevus*. Clinicopathologic study of forty-five cases. *Cancer* 1968;21(3):393-405.
6. Zembowicz A, Phadke PA. Blue nevi and variants: an update. *Arch Pathol Lab Med* 2011;135(3):327-36.
7. Phadke PA, Zembowicz A. Blue nevi and related tumors. *Clin Lab Med* 2011;31(2):345-58.
8. Allen AC, Spitz S. Malignant melanoma; a clinicopathological analysis of the criteria for diagnosis and prognosis. *Cancer* 1953;6(1):1-45.
9. Causeret AS, Skowron F, Viallard AM, Balme B, Thomas L. Subungual blue *nevus*. *J Am Acad Dermatol* 2003;49(2):310-2.
10. Avidor I, Kessler E. “Atypical” blue *nevus*—a benign variant of cellular blue *nevus*. *Dermatologica* 1977;154(1):39-44.
11. Temple-Camp CR, Saxe N, King H. Benign and malignant cellular blue *nevus*. A clinicopathological study of 30 cases. *Am J Dermatopathol* 1988;10(4):289-96.
12. Goldenhersh MA, Savin RC, Barnhill RL, Stenn KS. Malignant blue *nevus*. Case report and literature review. *J Am Acad Dermatol* 1988;19(4):712-22.
13. Barnhill RL, Argenyi Z, Berwick M, Duray PH, Erickson L, Guitart J, Horenstein MG, Lowe L, Messina J, Paine S, Piepkorn MW, Prieto V, Rabkin MS, Schmidt B, Selim A, Shea CR, Trotter MJ. Atypical cellular blue nevi (cellular blue nevi with atypical nevi): lack of consensus for diagnosis and distinction from cellular blue nevi and malignant melanoma (“malignant blue *nevus*”). *Am J Surg Pathol* 2008;32(1):36-44.
14. Bogart MM, Bivens MM, Patterson JW, Russell MA. Blue nevi: a case report and review of the Literature. *Cutis* 2007;80(1):42-4.
15. Di Cesare A, Sera F, Gulia A, Coletti G, Micantonio T, Fargnoli MC, Peris K: The spectrum of dermatoscopic patterns in blue nevi. *J Am Acad Dermatol* 2012;67(2):199-205.
16. Kasahara N, Kazama T, Sakamoto F, Ito M. Acquired multiple blue naevi scattered over the whole body. *Br J Dermatol* 2001;144(2):440-2.
17. Boil S, Barbareschil M, VigI E, Cristofolini M. Malignant blue *nevus*. Report of four new cases and review of the literature. *Histology and Histopathology. Histol Histopath* 1991;6(3):427-34.
18. Aloï F1, Pich A, Pippione M. Malignant cellular blue *nevus*: a clinicopathological study of 6 cases. *Dermatology* 1996;192(1):36-40.
19. Duteille F1, Duport G, Larregue M, Neau A, Duriez P, Herve MC. Malignant blue *nevus*: three new cases and a review of the literature. *Ann Plast Surg* 1998;41(6):674-8.

20. Lee HY, Na SY, Son YM, Kang HK, Baek JO, Lee JR, Roh JY. A malignant melanoma associated with a blue *nevus* of the lip. *Ann Dermatol* 2010;22(1):119-24.
21. Martin RC, Murali R, Scolyer RA, Fitzgerald P, Colman MH, Thompson JF. So-called "malignant blue *nevus*": a clinicopathologic study of 23 patients. *Cancer* 2009;115(13):2949-55.
22. Ferrara GI, Soyer HP, Malvehy J, Piccolo D, Puig S, Sopena J, Zalaudek I, Argenziano G. The many faces of blue *nevus*: A clinicopathologic study. *J Cutan Pathol* 2007;34(7):543-51.
23. Mones JM, Ackerman AB. "Atypical" blue *nevus*, "malignant" blue *nevus*, and "metastasizing" blue *nevus*: a critique in historical perspective of three concepts flawed fatally. *Am J Dermatopathol* 2004;26(5):407-30.
24. Ohsie SJ, Sarantopoulos GP, Cochran AJ, Binder SW. Immunohistochemical characteristics of melanoma. *J Cutan Pathol* 2008;35(5):433-44.
25. Talve LI, Sauroja I, Collan Y, Punnonen K, Ekfors T. Loss of expression of the p16INK4/CDKN2 gene in cutaneous malignant melanoma correlates with tumor cell proliferation and invasive stage. *Int J Cancer* 1997;74(3):255-9.
26. Donigan JM, De Luca J, Lum C. *Appl Immunohistochem Mol Morph* 2016 Jan 13 (Epub ahead of print).
27. Puig S, Di Giacomo TB, Serra D, Cabrini F, Alos L, Palou J, Malvehy J. Reflectance confocal microscopy of blue *nevus*. *Eur J Dermatol* 2012;22(4):552-3.
28. Moreno S, Rivarola E, Driban NE. *Nevus azul*. *Rev Argent Dermatol* 1993;74(1):39-44.
29. Australian Cancer Network Melanoma Guidelines Revision Working Party. Clinical Practice Guidelines for the Management of Melanoma. Sydney, Australia: The Cancer Council Australia and Australian Cancer Network; 2008.

Nevus de Ito

Antecedentes históricos: descrito por primera vez por Minor Ito en 1954 (1).

Sinonimia: *nevus fusco-caeruleus acromiodeltoideus* (cit por 2).

Clínica y evolución natural: el *nevus* de Ito (NI) forma parte de las melanosis dérmicas junto con el *nevus* de Ota y la mancha mongólica, de las cuales se diferencia por su localización anatómica. Su frecuencia es menor que la del *nevus* de Ota, e incluso su incidencia real es desconocida. Afecta típicamente la distribución del nervio acromio-clavicular, y con frecuencia involucra el costado del cuello, la región supraclavicular, áreas escapulares, y hombro (3).

Como se menciona en el capítulo correspondiente a *nevus* de Ota, existen casos de asociación entre estas dos melanocitosis.

No se encuentra en la literatura descripción de la dermatoscopia del NI, como también ocurre con el *nevus* de Ota, pero se podría quizás pensar que los hallazgos fueran similares a los de la dermatoscopia del *nevus* azul.

Etiología y patogenia: al igual que sucede con todas las melanocitosis dérmicas, se cree que son secundarias a un defecto embriológico que implica la migración aberrante de melanoblastos desde la cresta neural a la unión dermo-epidérmica (4-8).

Progresión tumoral: la transformación maligna de las melanocitosis dérmicas en general, es rara, y el desarrollo de melanoma a partir de un NI es excepcional, habiendo sido descritos tan sólo 4 casos en la literatura (9-12).

Si bien es un tipo de lesión pigmentada que se da con mayor frecuencia en asiáticos, los caucásicos tendrían mayor riesgo de transformación maligna (7,13,14).

Por lo expuesto, estas lesiones deben ser seguidas periódicamente, a fin de detectar cambios clínicos que puedan hacer sospechar la malignización.

Laboratorio: este tipo de *nevus* no muestra cambios en el laboratorio que le sean propios.

Histopatología: como en el resto de las melanocitosis dérmicas, la histología del NI se caracteriza por la presencia de melanocitos dendríticos alargados que se distribuyen en la dermis entre bandas de colágeno no alterado. Estas células están orientadas paralelamente a la epidermis y ocasionalmente forman agregados alrededor de estructuras anexiales y neuro-vasculares, en el tejido subcutáneo (13,15,16).

Al igual como sucede con el *nevus* de Ota, no se encuentra en la literatura descripción de los hallazgos en la microscopía de reflectancia confocal de estas entidades, aunque podría presumirse que serían similares a los descritos para el *nevus* azul (ver capítulo *nevus* azul).

Diagnósticos diferenciales: los diagnósticos diferenciales a tener en cuenta para el NI son el *nevus* melanocítico congénito, el *nevus* azul común, *nevus* azul celular, el melanoma.

Tratamientos: el láser *q-switched* es el tratamiento de elección para el NI, el cual trabaja mediante la destrucción fototérmica y fotomecánica de los melanocitos dérmicos y de los melanófagos. Tam-

bién se han obtenido buenos resultados con láser *q-switched ruby*, *q-switched alexandrite* y *q-switched Nd:YAG* (17).

De segunda línea encontramos otras terapias como la dermoabrasión, o el camuflaje cosmético.

En los casos de desarrollo de melanoma sobre el NI, según los dos casos previos similares descritos, se considera que el tratamiento y el pronóstico son parecidos al de un melanoma convencional (18).

Bibliografía

1. Ito M. *Nevus fusco-ceruleus* acromio-deltoides. *Tohoku Exp Med* 1954;60:10.
2. Hidano A, Kajima H, Endo Y. Bilateral *nevus* Ota associated with *nevus* Ito: a case of pigmentation on the lips. *Arch Dermatol* 1965;91(4):357-9.
3. Zembowicz A, Mihm MC. Dermal dendritic melanocytic proliferations: an update. *Histopathology* 2004; 45(5):433-51.
4. Barnhill RL, Llewellyn K. Neoplasias melanocíticas benignas. En: JL Bologna, JL Jorizzo, RP Rapini: *Dermatología* 2004, Elsevier Madrid-Toronto Vol II cap. 113 pp. 1757-87.
5. Haim T, Meyer E, Kerner H, Zonis S. Oculodermal melanocytosis (*nevus* of Ota) and orbital malignant melanoma. *Ann Ophthalmol* 1982;14(12):1132-6.
6. Mishima Y, Mevorah B. *Nevus* Ota and *nevus* Ito in American Negroes. *J Invest Dermatol* 1961;36:133-54.
7. Baroody M, Holds JB. Extensive locoregional malignant melanoma transformation in a patient with oculodermal melanocytosis. *Plast Reconstr Surg* 2004;113(1):317-22.
8. Alvarez-Cuesta CC, Raya-Aguado C, Vazquez-Lopez F, Garcia PB, Perez-Oliva N. *Nevus* of Ota associated with ipsilateral deafness. *J Am Acad Dermatol* 2002; 47(5 Suppl): S257-9.
9. Van Krieken JH, Boom BW, Scheffer E. Malignant transformation in a *nevus* of Ito: a case report. *Histopathology* 1988;12(1):100-2.
10. Wise SR, Capra G, Martin P, Wallace D, Miller C. Malignant melanoma transformation within a *nevus* of Ito. *J Am Acad Dermatol* 2010;62(5):869-74.
11. Martínez-Peñuela A, Iglesias ME, Mercado MR, Martínez-Peñuela JM. Malignant transformation of a *nevus* of Ito: description of a rare case. *Actas Dermosifiliogr* 2011;102(10):817-20.
12. Tse JY, Walls BE, Pomerantz H, Yoon CH, Buchbinder EI, Werchniak AE, Dong F, Lian CG, Granter SR. Melanoma arising in a *nevus* of Ito: novel genetic mutations and a review of the literature on cutaneous malignant transformation of dermal melanocytosis. *J Cutan Pathol* 2016;43(1):57-63.
13. Massi G, Leboit PE. Dermal Melanocytosis. En: G. Massi. PE Leboit: *Histological diagnosis of nevi and melanoma*. Springer-Verlag Berlin Heidelberg; 2014 chapt 10, pp. 113-8.
14. Patel BC, Egan CA, Lucius RW, Gerwels JW, Mamalis N, Anderson RL. Cutaneous malignant melanoma and oculodermal melanocytosis (*nevus* of Ota): report of a case and review of the literature *J Am Acad Dermatol* 1998; 38(5 Pt 2):862-5.
15. Hori Y, Takayama O. Circumscribed dermal melanoses: classification and histologic features. *Dermatol Clin* 1988;6(2):315-26.

16. Harrison-Balestra C, Gugic D, Vincek V. Clinically distinct form of acquired dermal melanocytosis with review of published work. *J Dermatol* 2007;34(3):178-82.
17. Ogata H. Evaluation of the effect of Q-switched-ruby and Q-switched Nd-YAG laser irradiation on melanosomes in dermal melanocytosis Keio. *J Med* 1997;46(4):188-95.
18. Balch CM, Buzaid AC, Atkins MB, Cascinelli N, Coit DG, Fleming ID, Houghton A Jr, Kirkwood JM, Mihm MF, Morton DL, Reintgen D, Ross MI, Sober A, Soong SJ, Thompson JA, Thompson JF, Gershenwald JE, McMasters KM. A new American Joint Committee on Cancer staging system for cutaneous melanoma. *Cancer* 2000;88(6):1484-91.

Nevus de Ota

Antecedentes históricos: Descrito por primera vez en 1939 por Masao Ota (1) como *nevus fusco-caeruleus ophthalmomaxillaris*.

Sinonimia: *nevus fusco-caeruleus ophthalmomaxillaris*, melanocitosis oculodérmica, melanosis oculotrigeminal, *nevus oftalmicomaxilar*.

Clínica y evolución natural: el *nevus* de Ota (NO) es considerado una lesión dendrítica dérmica benigna, generalmente congénita. Afecta la primera y segunda rama del nervio trigémino, principalmente en personas de raza negra y asiáticos, siendo muy raro en caucásicos (incidencia de 1-2 por 1000 en Japón y prevalencias de 0,2 a 1% en Japón, 0,034% en chinos, 0,038% en blancos y 0,016% en negros según distintas estadísticas) (cit. por 2). Más frecuente en mujeres, con una relación 5:1 con respecto a hombres y con un pico de máxima incidencia en la infancia temprana o en la adolescencia temprana. Se presenta usualmente como una lesión macular, de color azul-grisáceo, de extensión variable, generalmente unilateral, siendo la afectación bilateral menor al 5% de los casos. Tanino (3) propuso la siguiente clasificación clínica:

Tipo I: leve. Pigmentación macular limitada

Ia: tipo región ocular. La pigmentación afecta la piel de párpado superior e inferior, órbita y parte de la región temporal

Ib: tipo región zigomática. Afecta la piel del párpado inferior y la región zigomática

Ic: tipo frontal

Id: tipo fosa nasal

Tipo II: moderado. La pigmentación afecta piel de párpado superior e inferior, órbita, región zigomática, mejilla, región temporal, puente y ala nasal

Tipo III: severo. Afecta cuero cabelludo, frente, párpado superior e inferior, órbita, región cigomática, región temporal, puente nasal, ala nasal, y area posterior y superior de oreja

Tipo IV: bilateral

En más de la mitad de los casos puede asociarse con melanocitosis ocular, afectando la conjuntiva, la esclerótica, la región uveal, la retina y el nervio óptico. El glaucoma y el melanoma (M) coroidal son dos complicaciones bien conocidas, sin embargo esta transformación es muy rara, reportándose pocos casos en la bibliografía de M desarrollado en la porción dérmica del *nevus* (4-12) (fig. 23.-1).

Cabe destacar que, aunque infrecuentemente, el NO puede asociarse también, a otra melanocitosis dérmica, como es el *nevus* de Ito. Incluso algunos autores proponen incluir dicha asociación en la clasificación de Tanino anteriormente citada (cit. por 13).

Otras asociaciones posibles del NO, aunque muy infrecuentes, son con la facomatosis pigmento-vasculares, el síndrome de Sturge-Weber, el de Klippel-Trénaunay y el glaucoma congénito (14).

Etiología y patogenia: la etiopatogenia exacta de esta entidad es desconocida, pero se postulan las siguientes teorías: fallo en la desaparición de los melanocitos dérmicos durante la vida fetal, detención de la migración de los melanocitos en la dermis y producción activa de melanina por los melanocitos intradérmicos (15).

Progresión tumoral: como ya hemos mencionado, la transformación maligna a partir del NO es excepcional. Un estudio ha reportado un riesgo de 4.6% de transformación maligna (16), mostrando la literatura aproximadamente 50 casos descriptos de M cutáneo a partir de este tipo de *nevus*. Dicho riesgo es 35 veces mayor en la raza blanca (2).

A pesar de lo anteriormente dicho, este tipo de lesión debe ser controlada con exámenes periódicos, cutáneos, oculares y neurológicos, y ante la presencia de algún cambio, debe realizarse la toma de biopsia correspondiente, para el diagnóstico temprano de malignidad. En la mayoría de los casos reportados, el desarrollo de un nódulo subcutáneo en el NO es el hallazgo más frecuente relacionado con la evolución a M; otros signos de sospecha son: la presencia de dolor, aumento de pigmentación local, despigmentación o regresión.

Es importante destacar que otra de las lesiones que puede desarrollarse sobre el *nevus* que nos ocupa, es el *nevus* azul común, y el *nevus* azul celular, los cuales, raramente, pueden luego evolucionar a M, existiendo muy pocos casos en la literatura (17-20).

Además de la progresión a M, ha sido descrito el desarrollo de schwannoma melanocítico a partir de un NO. El schwannoma melanocítico es un tumor de la vaina del nervio periférico, notablemente pigmentado que comprende células con melanización prominente y características schwannianas, generalmente benigno, pero con comportamiento maligno en algunos casos (21).

Laboratorio: no muestra cambios en el laboratorio que le sean propios. No se encuentra en la literatura descripción de su dermatoscopia, pero se podría quizás pensar que los hallazgos fueran similares a los del *nevus* azul (ver capítulo *nevus* azul).

Histopatología: esta entidad se caracteriza por presentar una epidermis normal, y a nivel dérmico exhibe melanocitos dendríticos que contienen múltiples gránulos marrones uniformes, rodeados por bandas fibrosas en la dermis papilar y dermis reticular alta, sin reacción esclerótica del estroma (22).

Con la microscopía de reflectancia confocal de esta entidad podemos hacer las mismas consideraciones anteriores que hicimos para la dermatoscopia.

Diagnósticos diferenciales: en general no existe dificultad para diagnosticar esta patología, sin embargo es fundamental hacer el diagnóstico diferencial con *nevus* melanocíticos congénitos (NMC), *nevus* azul común, *nevus* azul celular, y M.

Otras entidades a tener en cuenta son el *nevus* de Hori o *nevus* "Ota-like" adquirido bilateral, que se presenta como múltiples máculas moteadas azul marrón y/o gris pizarra, bilaterales, en las regiones malaras o menos comúnmente en la frente, párpados superiores, mejillas y nariz, sin pigmentación ocular o mucosa en general (23,24); y el *nevus* de Sun, que se manifiesta como una coloración moteada bilateral de la piel de la cara principalmente en la región zigomática, que por lo general no se hace evidente hasta la segunda década de la vida (lo que lo diferencia del NO bilateral), y es mucho más común en las mujeres (25).

Tratamientos: existe gran variedad de tratamientos propuestos para esta patología, que van desde maquillaje de camuflaje, crioterapia, microcirugía, *peeling*, dermoabrasión, a la terapia láser.

Los equipos de láser "q-switched" más utilizados son el Nd: YAG (1,064-nm), el alexandrite (755 nm), y el laser ruby (694 nm), con similares resultados.

En los casos en que estas lesiones hayan presentado cambios a lo largo del tiempo, como ya mencionamos, deben ser biopsiadas para descartar patología maligna, y plantear el tratamiento correspondiente.

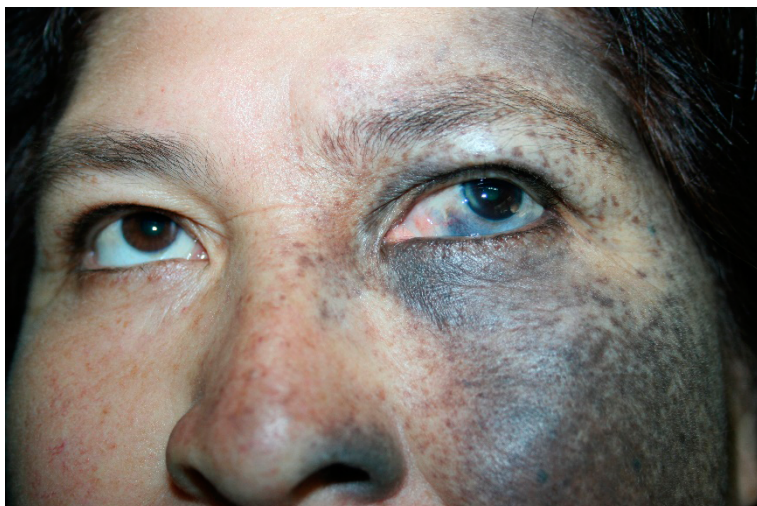

Figura 23: Aspecto típico del NO

Bibliografía

1. Ota M. *Nevus fusco-caeruleus ophthalmomaxillaris*. Tokyo Med J 1939;6:1243-5.
2. Hassan ML, Zambrano R, Vera ME, Schroh RG, Binda M, Rabadan A. Nevo de Ota y melanoma Comunicación de un caso y consideraciones. Arch Argent Dermatol 2012;62:49-55.
3. Tanino H. Uber eine in Japan häufig vorkommende nävusform: "naevus fusco-caeruleus ophthalmo-maxillaris Ota", I. Mitteilung: beobachtung über lokalisation, verfärbung, anordnung und histologische veränderung. Jap J Dermat 1939;46:107-111.
4. Patel BC, Egan CA, Lucius RW, Gerwels JW, Mamalis N, Anderson RL. Cutaneous malignant melanoma and oculodermal melanocytosis (*nevus* of Ota): report of a case and review of the literature. J Am Acad Dermatol 1998;38(5 Pt 2):862-5.
5. Dorsey CS, Montgomery H. Blue *nevus* and its distinction from Mongolian spot and the *nevus* of Ota. J Invest Dermatol 1954;22(3):225-36.
6. Croxatto JO, Charles DE, Malbran ES. Neurofibromatosis associated with *nevus* of Ota and choroidal melanoma. Am J Ophthalmol 1981;92(4):578-80.
7. Hartmann LC, Oliver GF, Winkelmann RK, Colby TV, Sundt TM Jr, O'Neill BP. Blue *nevus* and *nevus* of Ota associated with dural melanoma. Cancer 1989;64(1):182-6.
8. Dompmartin A, Leroy D, Labbe D, Letessier JB, Mandard JC. Dermal malignant melanoma developing from a *nevus* of Ota. Int J Dermatol 1989;28(8):535-6.
9. Juhasz ES, Rees MJ, Miller MV. Invasive naevus of Ota. Pathology 1993;25(1):95-7.
10. Lerner AB, Nordlund JJ, Kirkwood JM. Effects of oral contraceptives and pregnancy on melanomas. N Engl J Med 1979;301(1):47.
11. Connelly J, Smith JL Jr. Malignant blue *nevus*. Cancer 1991;67(10):2653-7.
12. Diaz-Perez JL, Burgos Bretones JJ, Rivera Pomar JM. Malignant melanoma of the dermal component of Ota's *nevus*. Actas Dermosifiliogr 1980;71(5-6):219-24.
13. Mukhopadhyay AK. Unilateral *Nevus* of Ota with Bilateral *Nevus* of Ito and Palatal Lesion: A Case Report with a Proposed Clinical Modification of Tanino's Classification Indian J Dermatol 2013;58(4):286-9.

14. Yang Y, Guo X, Xu J, Ye Y, Liu X, Yu M. Phakomatosis Pigmentovascularis Associated With Sturge-Weber Syndrome, Ota Nevus, and Congenital Glaucoma. *Medicine (Baltimore)* 2015;94(26):e1025.
15. Sekar S, Kuruvila M, Pai HS. *Nevus* of Ota: A series of 15 cases. *Indian J Dermatol Venereol Leprol* 2008;74(2):125-7.
16. Dutton JJ, Anderson RL, Schelper RL, Purcell JJ, Tse DT. Orbital malignant melanoma and oculodermal melanocytosis: report of two cases and review of the literature. *Ophthalmology* 1984;91(5):497-507.
17. Granter SR, McKee PH, Calonje E, Mihm MC Jr, Busam K: Melanoma associated with blue *nevus* and melanoma mimicking cellular blue *nevus*: a clinicopathologic study of 10 cases on the spectrum of so-called 'malignant blue *nevus*'. *Am J Surg Pathol* 2001;25(3):316-23.
18. Rice CD, Brown HH: Primary orbital melanoma associated with orbital melanocytosis. *Arch Ophthalmol* 1990;108(8):1130-4.
19. Odashiro AN, Arthurs B, Pereira PR, Filho JP, Belfort E, Burnier MN Jr: Primary orbital melanoma associated with a blue *nevus*. *Ophthal Plast Reconstr Surg* 2005;21(3):247-8.
20. Löffler KU, Witschel H: Primary malignant melanoma of the orbit arising in a cellular blue naevus. *Br J Ophthalmol* 1989;73(5):388-93.
21. Trufant JW, Brenn T, Fletcher CD, Virata AR, Cook DL, Bosenberg MW. Melanotic schwannoma arising in association with *nevus* of Ota: 2 cases suggesting a shared mechanism. *Am J Dermatopathol* 2009;31(8):808-13.
22. Elston DM, Melanocytic Neoplasms, en: DM Elston, T Ferringer, CJ Ko, S Peckham, WA High, DJ DiCau-do, S Bhuta: *Dermatopathology*. Second Edition. Saunders, Amsterdam 2014, cap 6 pp 105-33.
23. Bhat RM, Pinto HP, Dandekeri S, Ambil SM. Acquired Bilateral *Nevus* of Ota-like Macules with Mucosal Involvement: A New Variant of Hori's *Nevus*. *Indian J Dermatol* 2014;59(3):293-6.
24. Park JM1, Tsao H, Tsao S. Acquired bilateral *nevus* of Ota-like macules (Hori *nevus*): etiologic and therapeutic considerations. *J Am Acad Dermatol* 2009;61(1):88-93.
25. Sun CC, Lü YC, Lee EF, Nakagawa H. Naevus fusco-caeruleus zygomaticus. *Br J Dermatol* 1987;117(5):545-53.

Nevus epidérmico

Antecedentes históricos: en el año 1863 Friedrich Wilhelm Felix van Baerensprung describió al *nevus unius lateris*. El término de síndrome del *nevus* epidérmico (SNE) fue introducido por Lawrence Marvin Solomon, David Fretzin y R. L. Dewalden 1968 (cit. por 1).

Gustavo Adolfo Bécquer, poeta del romanticismo español, presentaba en su piel un *nevus* de Becker.

Sinonimia: síndrome de Solomon, síndrome CENO (alteraciones Cutáneas, Esqueléticas, Neuro-lógicas, Oculares).

Clínica y evolución natural: el NE es una proliferación hamartomatosa del epitelio que puede involucrar a la epidermis, en todos sus elementos celulares, a los folículos pilosos y a las glándulas sebáceas, sudoríparas apocrinas y ecrinas, músculos erectores del pelo.

Se argumenta como evento fundamental para su reconocimiento, el concepto de los tipos organoide y queratinocítico, entendiendo por el primero los que presentan hiperplasia o cambios estructurales de glándulas sebáceas, sudoríparas o folículos pilosos, mientras que para la segunda se engloban los que tienen diferenciación exclusiva de los queratinocitos (cit. por 2). Este último está presente desde el nacimiento pero, en ocasiones, puede aparecer en el adulto siguiendo las líneas de Blaschko.

Se calcula un caso cada 1000 nacidos vivos, y las lesiones pueden aparecer, desde el nacimiento o, en la mayoría de los casos, dentro del primer año de vida (3). Las mismas pueden observarse en cualquier parte del tegumento, aunque predominan en cara, cuello y después en tronco y extremidades. La historia natural nos muestra que, alrededor de la pubertad, los NE tienden a tornarse más gruesos, verrucosos e hiperpigmentados (cit. por 4). A su vez, pueden representar un elemento aislado en la superficie cutánea de un sujeto o, por el contrario, formar un eslabón más de enfermedades heredadas genéticamente.

Según el grado de compromiso clínico se identifican tres subtipos, a saber:

- 1) *Nevus* verrucoso 2) *nevus unius lateris* 3) *ichthyosis hystrix*

No exhiben diferencias etarias ni raciales. En casos muy raros, se han comunicado casos familiares, con un patrón de herencia autosómica dominante. En forma poco habitual, pueden actuar como síndrome paraneoplásico (5).

En esencia observaremos pápulas o placas, de variables tamaños, de color marrón-amarillentas, de contornos netos pero irregulares. Suele evolucionar en la pubertad convirtiéndose en placas gruesas, verrugosas e hiperpigmentadas.

El compromiso de la mucosa oral es un raro evento. Con lesiones unilaterales o que se ubican en la línea media, se exhiben como pápulas o nódulos, con superficie verrugosa o papilomatosa. Las localizaciones más afectadas son labios, lengua, mucosa bucal, paladar y gingivas, estando la mayoría de ellas ubicadas en lado izquierdo (cit. por 6). También han sido señaladas distintas alteraciones de los dientes.

Con mayores detalles, consignemos las características de estos cuadros:

Nevus verrugoso, dispuesto, con pocas excepciones, casi siempre en forma lineal (como parte de síndromes), se configura con pápulas irregulares, de variables dimensiones, papilomatosas o hiperqueratósicas, ásperas al tacto (1). Pueden observarse en forma circunscripta o sistematizada. Tienden a seguir las líneas de Blaschko. Su lugar más común de presentación son las extremidades, y tiende a crecer durante un período promedio de 7 años, para luego estabilizarse y permanecer estables. También sobre la forma lineal del NE se ha descrito la presencia de una poroqueratosis ecrina ostial y *nevus* del conducto ecrino (7). En un niño de 4 años, se lo observó asociado al *nevus piloso lanudo* (*woolly hair nevus*) (8).

En un 33% de los casos pertenecen al SNE con otras anomalías tales como hemangiomas (37%), máculas *café au lait* (10%), *nevus* melanocíticos y pigmentados (10% cada uno de ellos) (cit. por 9). Son asintomáticas, excepto en la variedad inflamatoria NEVIL (*Nevus Epidérmico Verrucoso Inflamatorio Lineal*) o ILVEN (en inglés). Esta última entidad es aún fuente de discusiones, ya que, por ejemplo, para Brandling-Bennett *et al* (4) es un tipo de NE inflamado, opinión en contra que sostiene Happle (10).

Otra variante a considerar es la hiperqueratosis nevoide de areola y pezón. Esta dermatosis puede afectar ambos sexos y a una o a las dos areolas. Se reconocen 4 subtipos:

1) como forma de expresión de un NE (11).

2) en conjunción con otras patologías de piel diseminadas, entre las que contabilizamos a la ictiosis eritrodérmica, la enfermedad de Darier-White, eczema crónico, atopia, queratosis seborreica, linfoma cutáneo de células T, enfermedad injerto vs huésped. Además se han descrito en la literatura nueve casos hasta el año 2010 de una forma de acantosis *nigricans* del NE, cuatro de ellos asociados a etiologías diversas (tiroiditis de Hashimoto, SNE, *amenorrea* y carcinoma muco-epidermoide (12). También se describió un cuerno cutáneo gigante (13).

3) no asociada a tipo alguno de entidades antes indicadas, es decir idiopática o nevoide. Suele presentarse frecuentemente en embarazadas y en forma bilateral (todo esto según la clasificación de Lévy-Franckel (cit. por 13).

4) una forma añadida en 1980 y relacionada a endocrinopatías (14).

Pero el espectro se amplía y diversifica al formar parte de distintas patologías:

KID (*Keratitits Ichthyosis, Deafness*), síndrome de Gardner, pubertad precoz, raquitismo resistente a la vitamina D, defectos craneales localizados, síndrome de Rubinstein-Taybi, *nevus* comedónico, alteraciones de dedos, lipomas del sistema nervioso central, *nevus* azul, tumor de hipófisis, rabdomiosarcoma (15-18). En ocasiones se han reportado casos de psoriasis sobre el territorio de un NE (19).

La clínica del *nevus unius lateris* se caracteriza por la presencia de estrías hiperqueratósicas, con pigmentación aumentada y dispuestas en forma segmentaria, lineal y unilateral. Asientan en tronco por lo general pero pueden afectar a los miembros (fig. 25-1).

El subtipo denominado ictiosis *hystrix* son *nevus* grandes, frecuentemente desfigurante, ubicadas en el tronco en forma bilateral. *Hystrix* es un género de puercoespín de Europa.

En algunos pacientes el NE queratinocítico puede adoptar imágenes clínicas e histológicas idénticas a las queratosis seborreicas de las que se distingue, empero, por el tiempo de comienzo de las lesiones (20).

También los NE pueden mostrar manifestaciones sistémicas, hablándose entonces del síndrome del NE. Representa un grupo heterogéneo, con un fenotipo definido por la presencia de hamartomas de la epidermis y anexos con un compromiso, con un abanico muy amplio, de participación de otros órganos.*

Se constituyen así numerosas entidades, muchas de ellas con poca casuística, y una variedad de nombres que, junto con los eponímicos, tornan a esta entidad un poco anárquica. Existen distintas maneras de clasificarlas basadas en el tipo clínico, en el modo de herencia, en el cuadro microscópico, en las alteraciones asociadas en cada caso en particular. Existen, generalmente aceptados, 9 tipos bien definidos de este síndrome y por lo menos 7 subtipos, cada uno de ellos con un fenotipo clínico específico. Pero además se contabilizan más de 400 casos reportados como “misceláneos” del SNE asociados a otros hallazgos que incluyen anomalías hepáticas y renales, al síndrome de McCune-Albright, *ductus* arteriovenoso, *nevus* vasculares, defectos óseos, fosfatúria, hipofosfatemia, *oftalmoplejía*, *coloboma* de la retina, iris o coroides, gliomas del nervio óptico, tumor de Wilms, acantosis *nigricans*, nefroblastoma, *anodontia*, auto-amputación parcial del quinto dedo del pie, entre otras (cit. por 2). En la publicación de Brandling-Bennett *et al* (4), se hace una revisión de cuadros bajo el epíteto de NE, y, sin intentar clasificarlos u ordenarlos, desglosan en forma exhaustiva a muchos de esos ítems. Dentro de los mismos colocan a la porokeratosis *ostial* ecrina y *nevus* del conducto dérmico al que consideran un hamartoma ecrino y señalando sus raras manifestaciones extra cutáneas (epilepsia, hemiparesia, escoliosis, pérdida de la audición, hipoplasia ipsilateral del tejido mamario, todo esto en muy contados pacientes). Por ello, aún algunas de estas alteraciones permanecen en “el limbo”, al decir de Happle (10), siendo de esperar que en el futuro el número de síndromes bien establecidos se encuentre aumentado.

En de destacar que en todas las formas de síndrome NE, la malformación más frecuente es la *hemimegalencefalia*. Aparte de otras alteraciones neurológicas posibles, algunas ya mencionadas anteriormente (epilepsia, retardo mental, etc.), la existencia de un NE hemifacial, con lipoma *ipsilateral* de cara y el *hemimegaloencéfalo* configura la tríada del síndrome de Heide (1).

Un intento de clasificación de este SNE fue efectuado por Desai *et al* (2):

Con fenotipos bien definidos	
Con <i>nevus</i> organoide	Con <i>nevus</i> queratinocítico
Bases moleculares no claras	Bases moleculares conocidas
Síndrome de Schimmelpenning	Síndrome CHILD
Phacomatosis pigmentokeratocítica	Enfermedad de Cowden, tipo 2 segmentario
Síndrome del <i>nevus</i> comedónico	Síndrome de García-Hafner-Happle
Síndrome del <i>nevus</i> de pelo de angora	
Síndrome del <i>nevus</i> de Becker	
Síndrome Proteus	

* Como una pequeña digresión, podemos acá, como en muchos otros capítulos, decir que, dada la variabilidad de los cuadros clínicos, en Medicina lo que no existe es lo que no existe.

Con tipos menos bien definidos

Nevus trichilemmocysticus

Didymosis aplasticosebacea

Síndrome SCALP

Síndrome Gobello

Síndrome de Bäfverstedt

Síndrome Nevada

Síndrome CLOVES

Los siguientes hallazgos, en forma resumida, pertenecen a los cuadros antes mencionados, remitiendo al lector, para mayores detalles a las excelentes revisiones de Happle (10-16) y de Brandling-Bennett *et al* (4), entre las más recientes.

*Síndrome Schimmelpenning-Feuerstein-Mims: esta es la denominación, tal vez, más común pero reconoce en la literatura médica al menos 12 sinonimias.

Se presenta con *nevus* sebáceo unilateral de cabeza y cuello con problemas neurológicos (epilepsia, retardo mental, *hidrocefalia*, etc.), de ojos, huesos (21).

En pocas ocasiones se ha presentado junto a un raquitismo hipofosfatémico resistente a la vitamina D.

**Phakomatosis pigmentokeratolica*, se jerarquiza por la presencia de *nevus* sebáceos que siguen las líneas de Blaschko, junto a un *nevus spilus*, en distribución segmentaria. También pueden existir pequeños angiomas sobre el *nevus* anteriormente citado, y *nevus* lineales de tejido conectivo. Los desórdenes que lo acompañan configuran un síndrome primario neurocutáneo (neurocristopatía) (22). En niños pequeños el *nevus* típico de la dermatosis impresiona en un comienzo tan solo como una mancha café con leche, para exhibir su esencia característica en edades más tardías de la vida. Igualmente están predispuestos, como en el síndrome anterior, al desarrollo de raquitismo. En una reciente publicación la asimilan al síndrome de Schimmelpenning (23).

*Síndrome del *nevus* comedónico, que ofrece cataratas *ipsilaterales* y alteraciones del esqueleto y neurológicas (2). Puede ser un marcador de un *disrafismo* espinal oculto (cit. por 4).

*Síndrome del pelo de Angora: o síndrome de Schauder, son pacientes con NE lineal, en banda, cubiertas con pelo blanco y suave (2). Coexisten con orejas malformadas, pupilas ectópicas, adherencias irido-corneales, etc. (24).

*Síndrome del *nevus* de Becker: *hipoplasia ipsilateral* de mamas, anomalías esqueléticas, *aplasia* del músculo pectoral, pezones supernumerarios, *pectus carinatum*, *hipoplasia* de extremidades, hiperplasia de adrenales, etc.). No tienen el patrón de las líneas de Blaschko y sus bordes remedan al de un archipiélago (15). La asociación de este *nevus* con un *nevus* anémico entraría en el concepto de una *seudo-didymosis* (25).

Se ha descrito el síndrome HATS (*Hemimaxillary enlargement*, *Asymmetry of face*, *Tooth abnormalities and Skin findings*), como una forma de esta variante, de gran interés en el enfoque máxilo-facial.

*Síndrome CHILD: *Congenital Hypoplasia with Ichthyosiform nevus and Limb Defects*. Se trata de un cuadro dominante ligado al X. Clínicamente podemos observar una *hipoplasia* o ausencia de un miembro, estatura pequeña, *hemi-hipoplasia* facial, alteraciones cardíacas y neurológicas de distintas calidades. (26)

*Enfermedad de Cowden: se manifiesta con el *nevus* de Cowden, es decir una lesión queratinocítica, con papilomatosis de un tipo blando y moderadamente grueso, simulando la superficie de las verrugas. Exhibe a su vez *nevus* vasculares, *nevus* del tejido conectivo, angiomas, lipomas, cutáneos y extra cutáneos, *hidrocefalia*, epilepsia. La forma lineal, *linear PTEN nevus*, es considerada una variante no-organoide de los NE, representando una entidad clínico-genética distintiva (27).

*Síndrome de García-Hafner-Happle: con acantosis *nigricans*, alteraciones neurológicas (epilepsia, retardo mental, atrofia cortical, subdesarrollo del cuerpo calloso, etc.) (2).

*Síndrome Proteus: es un desorden complejo de malformaciones y exceso de crecimiento de múltiples tejidos, típicamente con *hipertrofia* simétrica de cara, tronco y extremidades y una hiperplasia de aspecto cerebriforme del tejido conectivo palmar o plantar, con macrodactilia asimétrica. Se cita, como síndrome Proteus-like, entre otros, al síndrome SOLAMEN (*Segmental Overgrowth, Lipomatosis, Arteriovenous Malformations and Epidermal Nevus*).

*Síndrome del *nevus* tricolemoquistico: múltiples quistes tricolémicos dispuestos en banda siguiendo las líneas de Blaschko y sobre la dermatosis en cuestión, con hiperqueratosis filiforme y lesiones que remedan comedones.

**Didymosis aplasticosebacea*: relata la presencia de un *nevus* sebáceo coexistiendo con aplasia *cutis* congénita, ocurriendo ambas lesiones muy próximas entre sí.

*SCALP syndrome: *Sebaceous nevus, Central nervous system malformations, Aplasia cutis congenita, Limbal dermoid, Pigmented nevus*. (2). Según Happle (10) hasta el año 2010 se han reportado tres casos.

*Síndrome Gobbello: bandas sistematizadas, lineales de hiperqueratosis no epidermolítica con aumento de la población pilosa, hiperqueratosis folicular, con hemi-hipoplasia de extremidades, *braqui* y *clinodactilia*.

*Síndrome de Bäfverstedt: tipo clínico-solitario de la ictiosis *hystrix*, acompañados de trastornos neurológicos (epilepsia, retardo mental acentuado).

*Síndrome Nevada: *Nevus Epidérmico Verrugoso con Angio- Displasia y Aneurismas*.

*CLOVES syndrome: para sumarlo al “emporio” de los acrónimos, el siguiente cuadro se auto-definire, como el anterior, con su enunciación nominal: *Congenital Lipomatous Overgrowth, Vascular malformations, Epidermal nevus and Scoliosis and Spinal deformities* (28).

En forma de síntesis podemos resaltar la opinión de Happle (18) cuando dice que el síndrome del NE no define entidad nosológica alguna. Los términos de síndrome de los *nevus* organoides y síndrome de los *nevus* queratinocíticos podrían incluir a modo de “paraguas” a estos cuadros.

Etiología y Fisiopatogenia: de este ítem trataremos sólo algunos aspectos, dadas las múltiples explicaciones o argumentos que existen en el campo de la bibliografía y que se amplían en forma continua.

Entre otras teorías, la sugerida por Hafner *et al* (29) propone que una gran proporción de casos son causados por el mosaicismo en la mutación del activador FGFR3 en la epidermis y secundaria

a una mutación postcigótica en el desarrollo embrionario temprano. Dicho activador está casi exclusivamente en el codón 248 (R248C) en el 33% de pacientes con NE no organoide. Las mutaciones del gen de la queratina 1 y 10 son las responsables de una infrecuente variante del NE, la hiperqueratósica epidermolítica. El defecto genético del síndrome CHILD ha sido señalado en el gen NSDHL que codifica la dehidrogenasa 3Beta-hidrosteroides participante del metabolismo del colesterol. La nulizigosis en la línea germinal PTEN se relató en el síndrome SOLAMEN (30).

Una trisomía en mosaico del cromosoma 6 ha sido detectada en un paciente portador de un NE lineal sin compromiso sistémico. El aumento de los receptores androgénicos explicaría algunos hallazgos clínicos en el *nevus* de Becker.

No obstante conocerse muchas de estas alteraciones, existen aún otras más en las que las bases genéticas nos son ignotas.

Resulta atrayente la consideración de algunos autores sobre que el raquitismo resistente a la vitamina D en pacientes con el SNE esté inducido por esta dermatosis. De tal modo han postulado que algunas de las lesiones de la piel pueden secretar sustancias que favorecen la fosfaturia (cit. por 31). Este último autor cita en su publicación reportes anteriores sobre *aplasia cutis*, *dermatomegalia*, *nevus azul*, *hemangiomas*, *hemi-hipertrofia*, *máculas café au lait*.

Progresión tumoral: no existen estudios sobre la real incidencia de esta eventualidad en los distintos tipos de NE. No obstante y considerando a uno de sus “prototipos”, el carcinoma basocelular (CBC) juega asimismo un papel en el espectro lesión tumoral. Con una frecuencia estimada entre 6.5 al 50%, constituye una complicación neoplásica común de los NE, al menos en el NS. De acuerdo a la publicación de Horn *et al* (32) esta estirpe tumoral se la observó en distintas variedades del NE, como la forma lineal, el CBC con comedones, el síndrome del *nevus* epidérmico, en *nevus* basaliomatoso folicular. Asimismo se presentó en el síndrome nevoide basocelular (33). Igualmente múltiple y en un NE lineal se describió un paciente de 68 años, con lesiones nodulares histológicamente diagnosticadas como poroma ecrino (34). En un *nevus* extensivo se instalaron simultáneamente dos CBC en el tronco (35). También se lo describió junto a ese carcinoma en la variedad lineal y multifocal (36).

El carcinoma espinocelular (CEC) es otro de los tumores que pueden asentar en el curso evolutivo de estos *nevus*. Así, y en un NE verrucoso lineal en una paciente de 28 años de edad, con lesiones que en tronco y extremidades superiores e inferiores seguían las líneas de Blaschko (37) apareció este carcinoma en la zona genital. También se lo observó en un paciente con dos lesiones similares simultáneas (38). Cramer *et al* (39) describieron la presencia de un CE sobre una dermatosis de tipo lineal en una adolescente de 17 años de edad. En el síndrome CHILD se ha reportado el desarrollo de esta neoplasia sobre las lesiones del NE (cit. por 18).

En un enfermo con la forma sistematizada del NE se desarrolló un tricoepitelioma, caracterizado, además, por exhibir una disqueratosis acantolítica (40).

El acantoma de células claras existió sobre una NE en el caso publicado de Swada *et al* (41).

En el NE verrucoso se han descrito CEC, CBC, enfermedad de Bowen, xantoma verruciforme (cit. por 29,33,34,42,43).

Sobre un NE difuso, de cuero cabelludo, cara, tronco y miembros superiores e inferiores, se apreció la instalación de múltiples pilomatricomas, jerarquizados por su gran tamaño (2,5 x 1,6 cm. y años más adelante, de 3,8 x 3,5 cm.) (44).

En el contexto del SNE se han señalado la presencia de *siringocistoadenoma* papilífero y de *siringofibroadenoma* además del *nevus* sebáceo y del *nevus* de Spitz, todo junto en un mismo paciente, quien presentaba, además, un raquitismo hipofosfatémico resistente a la vitamina D (31). En otros enfermos se señalaron *hemangiomas*, queratoacantomas (cit. por 31,45,46).

En la variante pigmento-facomatosa se comunicaron casos con el desarrollo de CBC. Neoplasias de estirpe melanocítica, incluyendo al melanoma se dispusieron sobre NE del tipo de la *facomatosis* pigmentaria. En un paciente de 52 años de edad se observó la aparición de un nódulo sobre un NE sistemático de cuero cabelludo, cuya histología demostró ser un tricoepitelioma. En el *nevus* comedónico se observaron carcinomas espinocelulares (CEC) (47) y CBC (48).

La potencialidad para tumores en los *nevus* de Becker es excepcional. Pero se conocen casos de melanoma, enfermedad de Bowen, y CBC. En lesiones de poroqueratosis ecrina ostial se reportaron el desarrollo de múltiples CEC y de enfermedad de Bowen (cit. por 4).

Se ha postulado que muchas de estas circunstancias corresponden a tumores en colisión, siendo útil mencionar, además, que todas estas alteraciones neoplásicas han ocurrido en casos muy ocasionales, que ameritaron justamente las publicaciones de las mismas.

Debemos mencionar, por otra parte, que muchos de estos cuadros tienen otras malformaciones y patologías malignas diversas que asientan en órganos internos, verbigracia ganglioneuroblastoma de la adrenal contralateral en el síndrome CHILD; adenomas de parótida y cistoadenomas de ovario en el Proteus; rhabdomyosarcoma y feocromocitoma en la facomatosis pigmento-vascular, entre otros (bibliografía en 4,10, 18).

Laboratorio: en algunos casos se reportó la presencia de HPV, como en el paciente de Turk *et al* (37) con un NE verrucoso lineal de la zona genital con positividad para el 6, 35, 38 y 42.

La dermatoscopia puede mostrar aberturas comedones-símiles y la ausencia de *milium*, red pigmentaria y glóbulos, como lo presentaron los 8 pacientes estudiados por Carbotti *et al* (3). Además los mismos investigadores observaron círculos marrones, de distintos tamaños y generalmente ubicados cerca unos de otros, en la periferia de las lesiones o en la mitad de ellas.

Histopatología: típicamente se presentan con hiperqueratosis, papilomatosis, acantosis y una neta demarcación en sus bordes en relación a la piel normal adyacente (Fig. 25.2). Sin embargo, existe una variabilidad entre los mismos, pudiéndose hallar modelos microscópicos varios, entre ellos:

- clásico
- con hiperplasia sebácea
- psoriasiforme
- poroqueratótica
- con hipergranulosis
- acantolítica focal
- acroqueratosis verruciforme-*like*
- verrucoide
- queratosis seborreica- *símil*
- disqueratósica focal acantolítica
- hiperqueratosis epidermolítica

Dentro de las distintas variedades clínicas señaladas anteriormente, existen muy pocas o sutiles diferencias microscópicas individuales. Vacuolizaciones peri-nucleares pueden exhibirse en un 5-19% de los NE (cit. por 11).

Se han utilizado distintos marcadores para diferenciar el tricoblastoma del CBC, incluyendo la laminina 5-c2, la nestina, CD 10, citoqueratina 15, 19 y 20. Publicaciones recientes remarcan a un homólogo del marcador de *stem cells*, pleckstrina, que es positiva para el tricoblastoma (cit. por 49).

Diagnósticos diferenciales: con el síndrome del *nevus* sebáceo en el que existen glándulas sebáceas y casi nunca se asocian con tumores anexiales. Además, con numerosas entidades con hiperqueratosis verrucoides tales como la acroqueratosis verruciforme, verrugas vulgares, queratosis seborreica, hiperqueratosis epidermolítica, la enfermedad de Darier. Debemos evocar al síndrome del *nevus psiloliparus*, (con pérdida del pelo de la cabeza y abundante tejido adiposo, como una marca de la lipomatosis encéfalo-cráneo-cutánea). Histológicamente puede confundirse con una acantosis *nigricans* o una queratosis seborreica. Si esta última dermatosis forma parte del patrón de las líneas de Blaschko, se las considera una forma de NE (20).

Se ha argumentado que hallazgos tales como hiperqueratosis epidermolítica, lamelación cornioide, disqueratosis acantolítica focal, mucinosis folicular son patrones reactivos más que enfermedades específicas (cit. por 50).

Tratamientos: el uso de 5-fluorouracilo, queratolíticos locales, retinoides, etc. brindan resultados pobres y pasajeros. Algunos artículos priorizan la terapia con láser, aunque pueden sucederse recidivas (36). El uso de distintos tipos de láseres se ha implementado en el *nevus* de Becker, con resultados catalogados como buenos (cit. por 4). La terapia fotodinámica arroja resultados contradictorios.

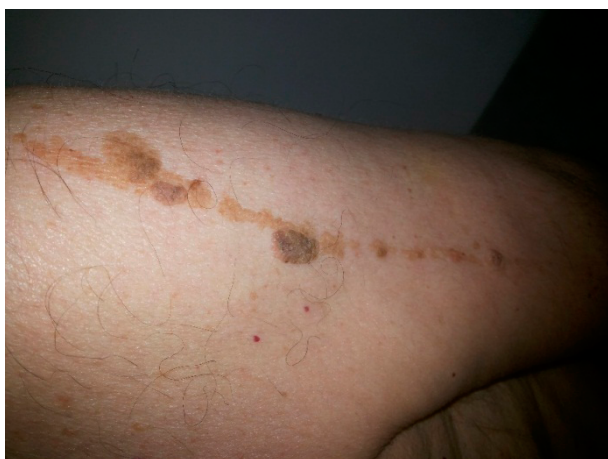

Figura 25.1: Distribucion lineal de un NE (*nevus unius lateris*).

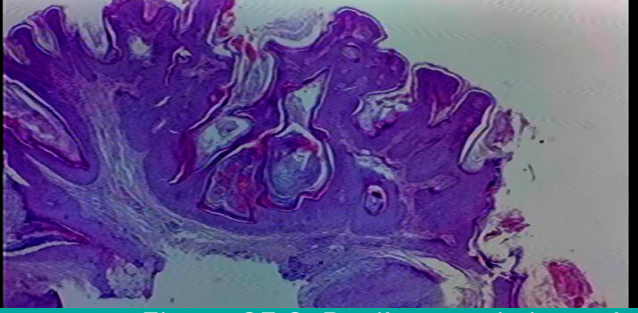


Figura 25.2: Papilomatosis irregular con hiperqueratosis

Bibliografía

1. Flores-Sarnat L. Epidermal *nevus* syndrome, en: O. Dulac, M. Lassonde, HH Sarnat (Edts). En: Pediatric Neurology Handb of Clin Neurol, 2013; 111,ix. Doi: 10.16/B978-0-444-52891-9.09995:23622230.
2. Desai SD, Vora R, Bharani S, Garcia-Hafner-Happle syndrome: A case report and review of a rare subtype of epidermal *nevus* syndrome. J Pediatr Neurosci 2014;9(1):66-9.
3. Carbotti M, Coppola R, Graziano A, Rinati MV, Paolilli FL, Zanframundo S, Panasiti V. Dermoscopy of verrucous epidermal *nevus*: large brown circles as a novel feature for diagnosis. Int J Dermatol 2016;55(6):653-6.
4. Brandling-Bennett HA, Morel KD. Epidermal Nevi. Pediatr Clin N Am 2010;57:1177-98.
5. Galdeano F. Síndrome del *nevus* epidérmico en: NE Driban, F. Galdeano, ML. Poljak (Edts): Manifestaciones cutáneas de enfermedades malignas internas, Sección IV, Elsevier Ámsterdam-Toronto 2014, cap. 173, p. 623-5.
6. Anad Kumar C, Yelusi G, Raghay N. Inflammatory linear verrucous epidermal *nevus* syndrome with its polymorphic presentation - A rare case report. Contemp Clin Dent 2012;3 (1):119-22.
7. Echeverria Pezoa X, Nicklas Diaz C, Cárdenas de la Torre C, Romero Gallardo W, Schäffer Villalobos F, González Bombardiere S. Porokeratotic eccrine ostial and dermal duct *nevus* with linear verrucous epidermal *nevus*: an unusual association. Int J Dermatol 2014;53(5):625-7.
8. Martin-González T, del Boz-González J, Vera-Casaño A. Woolly Hair *Nevus* Associated With an Ipsilateral Epidermal *Nevus*. Actas Dermosifiliogr 2007;96(3):198-201.
9. Estrella V, Nipoli J, Orive M, Gorosito M, Fernández Bussy RA. Nevo verrugoso epidérmico. Rev Argent Dermatol 2015;96(1):56-62.
10. Happle R. The group of epidermal *nevus* syndromes Part II. Less well defined phenotypes. J Am Acad Dermatol 2010;63(1):25-30.
11. Rheingantz da Cunha Filho R, Larangeira de Almeida H, Jr, Cartell A. Verrucous epidermal *nevus* manifesting as nipple and areola hyperkeratosis. An Bras Dermatol 2006;81(4):377-9.
12. de Waal AC, van Rossum MM, Bovenschen HJ. Extensive segmental *acanthosis nigricans* form of epidermal *nevus*. Dermatology Online Journal 2010;16(6):7.
13. Cardis MA, Kirkorian AY- Giant Cutaneous Horn Arising in an Epidermal *Nevus*. Pediatr Dermatol 1-2,2017 DOI:10.1111/pde.13221.
14. Estrella V, Quiroga R, Jancovik R, Ferrini D, Bergero A, Fernández Bussy RA. Hiperqueratosis nevoide de areola y pezón bilateral. Arch Argent Dermatol 2011;61:107-8.

15. Mold DE, Degasothy BS. Estrogen induced hyperkeratosis of the nipple. *Cutis* 1980;26 (1):95-6.
16. Nousari HC, Kimyai-Asadi A, Pinto JL. KID syndrome with features of ichthyosis hystrix. *Pediatr Dermatol* 2000;17(2):115-7.
17. Kim SC, Kang WH. *Nevus comedonicus* associated with epidermal *nevus*. *J Am Acad Dermatol* 1989;21(Pt 2):1085-8.
18. Abou- Zeid SA, Khalil SA, Meese AM, El-Beheiry AH, Salama N. Epidermal *Nevus* With Cutaneous Endocrinal Associations. *Arch Dermatol* 1979;115(5):625-6.
19. Happle R. The group of epidermal *nevus* syndromes. Part I. Well defined phenotypes. *J Am Acad Dermatol* 2010;63(1):1-22.
20. Bondi EE. Psoriasis Overlying an Epidermal *Nevus*. *Arch Dermatol* 1979;115(5):624-5.
21. Akasaka K, Akasaka T. Two cases of agminated keratinocytic epidermal *nevus* resembling segmentally arranged seborrheic keratosis. *J Dermatol* 2016;43(11):1365-7.
22. Busch S, Altmeyer P. Schimmelpenning-Feuerstein-Mims syndrome (SFM Syndrome). *Hautarzt* 1994;45(10):719-21.
23. Boente M del C, Asial RA, Happle R. Phacomatosis pigmentokeratolica: a follow-up report documenting additional cutaneous and extracutaneous anomalies. *Pediatric Dermatol* 2008;25(1):76-80.
24. Gamayunov BN, Korotkiy, Baranova EE. Phacomatosis pigmentokeratolica or the Schimmelpenning-Feuerstein-Mims syndrome? *Clinical Case Reports* 2026;4(6):564-7.
25. Boente M del C, Asial R, Primc NB, Happle R. Angora hair *nevus*. A further case of an unusual epidermal *nevus* representing a hallmark of angora hair *nevus* syndrome. *J Dermatol Case Rep* 2013; 7(2); 49-51.
26. Errichetti E, Piccirillo A. Co-occurrence of *nevus anemicus* and Becker *nevus*: a possible instance of pseudodidymosis. *Int J Dermatol* 2016;55(4):e219-e220.
27. Happle R, Koch H, Lenz W. The CHILD syndrome. Congenital hemidysplasia with ichthyosiform erythroderma and limbs defects. *Eur J Pediatr* 1980;134(1):27-33.
28. Happle R. Linear Cowden *nevus*: a new distinct epidermal *nevus*. *Eur J Dermatol* 2007;17(2):133-6.
29. Desai, Bloom J, Upton J 3rd. CLOVES syndrome. *J Hand Surg Am* 2013;38(12):2508-12.
30. Hafner C, van Ders JMM, Vogt T, Landthaler M, Stoehr R, Blaszyk H, Hofstaedter F, Zwarthoff EC, Hartmann A. Mosaicism of activating FGFR3 mutations in human skin causes epidermal nevi. *J Clin Invest* 2006;116(8):2201-7.
31. Caux E, Plauchu H, Chibon F, Faivre L, Fain O, Vabres P, Bonnet F, Selma ZB, Laroche L, Gérard M, Longy M. Segmental overgrowth, lipomatosis, arteriovenous malformations and epidermal *nevus* (SOLAMEN) syndrome is related to mosaic PTEN. *Eur J Hum Genet* 2007;15(7):767-73.
32. Kishida ES, Muniz Silva MA, da Costa Pereira F, Sanchez JA, Nacagami Sotto M. Epidermal *Nevus* Syndrome Associated with Adnexal-Tumours, Spitz *Nevus*, and Hypophosphatemic Vitamin D-Resistant Rickets. *Pediatr Dermatol* 2005;22(1):48-54.
33. Horn MS, Sausker WF, Pierson DL. Basal Cell Carcinoma Arising in a Linear Epidermal *Nevus*. *Arch Dermatol* 1981;11(4):117.
34. Viana A, Aguinaga F, Marinho F, Rodrigues R, Cuzzi T, Ramos-e-Silva M. Basal Cell Carcinoma Arising on a Verrucous Epidermal *Nevus*: A Case Report. *Case Rep Dermatol* 2015;7(1):20-4.
35. Hamanaka S, Otsuka F. Multiple Malignant Eccrine Poroma and a Linear Epidermal *Nevus*. *J Dermatol*

1996;23(7):469-71.

36. Hafner C, Klein A, Landthaler M, Vogt T. Clonality of basal cell carcinoma arising in an epidermal *nevus*. New insights provided by molecular analysis. *Dermatology* 2009;218(3):278-81.
37. Mordovtseva VV. Multifocal basal cell carcinoma arising within a linear epidermal *nevus*. *Indian Dermatol Online* 2015;6(1):37-832.
38. Turk BG, Ertam I, Urkmez A, Kazandi A, Kandiloglu G, Ozdemir Z. Development of Squamous Cell Carcinoma on an Inflammatory Linear Verrucous Epidermal *Nevus* in the Genital Area. *Cutis* 2012;89(6):273-5.
39. Affleck AG, Leach LH, Varma S. Two squamous cell carcinomas arising in a linear epidermal naevus in a 28-year-old female. *Clin Exp Dermatol* 2005;30(4):382-4.
40. Cramer SF, Mandel MA, Haulwer R, Lever WF, Jenson B. Squamous Cell Carcinoma Arising in a Linear Epidermal *Nevus*. *Arch Dermatol* 1981;117(4):222-4.
41. Lambert WC, Bilinski DL, Khan Y, Brodtkin RH. Trichoepithelioma in a Systematized Epidermal *Nevus* With Acantholytic Dyskeratosis. *Arch Derm* 1984;120(2):227-30.
42. Sawada M, Ishizaki H. Clear cell acanthoma developing in epidermal *nevus*. *J Dermatol* 1984;11(3):301-4.
43. Zheng LQ, Huang Y, Qu YJ, Zhang YH, Han XC. Multiple basal cell carcinomas arising in a verrucous epidermal *nevus*. *J Dermatol* 2013;40(6):482-3.
44. Palestina RF, Winkelmann RK. Verruciform Xanthoma in an Epithelial *Nevus*. *Arch Dermatol* 1982;118(9):686-91.
45. Johnson LM, Newell B. Multiple large pilomatricomas in the setting of diffuse epidermal nevi. *Pediatr Dermatology* 2011;28(1):74-5.
46. Rosen T. Keratoacanthomas Arising within a Linear Epidermal *Nevus*. *J Dermatol Surg Oncol* 1982;8(10):878-80.
47. Braunstein BL, Mackel SE, Cooper PH. Keratoacanthoma Arising in a Linear Epidermal *Nevus*. *Arch Dermatol* 1982;118(5):362-3.
48. Walling HW, Swick BL. Squamous cell carcinoma arising in *nevus* comedonicus. *Dermatol Surg* 2009;35(1):144-6.
49. Alpsoy E, Durusoy C, Ozbilim G. *Nevus* comedonicus syndrome: a case associated with multiple basal cell carcinomas and a rudimentary toe. *Int J Dermatol* 2005;44(6):499-501.
50. Idriss MH, Elston DM. Secondary neoplasms associated with *nevus* sebaceous of Jadassohn: A study of 707 cases. *J Am Acad Dermatol* 2013;70(2):332-7.
51. Giglio P, Bravo F, Salinas C, Salomón M, Puell L, Feria K, Ramos C, del Solar M. Hallazgos histopatológicos de los *nevus* epidérmicos en el Servicio de Patología del Hospital Nacional Cayetano Heredia y la Clínica Médica Cayetano Heredia en 10 años. *Folia Dermatol Peru* 2010;21(3):127-34.

Nevus melanocítico congénito gigante

Antecedentes históricos: en 1974 Robert P. Bolande (cit. por 1) propuso por primera vez el término de neurocristopatías para describir las lesiones secundarias a la alteración en la migración, el crecimiento y la diferenciación de las células de la cresta neural. Se diferencian las neurocristopatías disgenéticas y las neoplásicas. En el primer grupo se incluyen a las alteraciones pigmentarias (*nevus* melanocíticos congénitos, melanosis neurocutánea, etc.), la enfermedad de Hirschsprung y múltiples malformaciones craneofaciales; mientras que en el segundo encontramos tumores como el neuroblastoma, feocromocitoma o el carcinoma medular de tiroides, entre otros.

Clínica y evolución natural: un *nevus* melanocítico congénito (NMC) se define como aquel que está presente al momento del nacimiento, aunque algunos autores incluyen en esta definición a los que aparecen hasta los 6 meses de edad, o incluso hasta el primer o segundo año de vida (2-5). Kopf *et al* (6) en 1979 propusieron clasificarlos en tres grupos, según el diámetro que poseerán en el adulto:

- pequeños, con un diámetro menor a 1.5 cm,
- medianos, de 1.5 a 19.9 cm,
- gigantes, más de 20 cm (tabla 1),

pero como se ha visto, que la mayoría de los melanomas se desarrollan en NMC de más de 50 cm, algunos autores, como Ruiz-Maldonado *et al* (7) proponen: NMC pequeños menos de 1.5 cm, medianos 1.5-10 cm, grandes 11-20 cm, gigantes (NMCG) más de 20 cm (G1 21-30 cm, G2 31-40 cm, G3 más de 40 cm) (Tabla 2). Los NMC aparecen en aproximadamente 1-2% de los recién nacidos vivos, pero los gigantes en menos de 1/20000 nacimientos (8,9).

Tabla 1	
Diámetro NMC en la adultez	
Menos de 1.5 cm	Pequeños
1.5 a 19.9 cm	Medianos
Más de 20 cm	Gigantes

Clasificación de Kopf *et al* (6)

Tabla 2	
Diámetro NMC en la adultez	
Menos de 1.5 cm	Pequeños
1.5 a 10 cm	Medianos
11-20 cm	Grandes
Más de 20 cm	Gigantes
21-30 cm	G1
31-40 cm	G2
Más de 40 cm	G3

Clasificación de Ruiz Maldonado *et al* (7)

Los NMC pueden ser redondos u ovalados, y frecuentemente tienen bordes irregulares o geográficos. Son lesiones de color variable, de marrón a negros, pueden aparecer como lesiones maculares o sobreelevadas, y la superficie puede ser plana, mamelonada, papular, verrugosa o cerebriforme. Además puede observarse *hypertrichosis* sobre ellos (fig. 26-1).

Pueden afectar cualquier parte del cuerpo, pero son más frecuentes en el tronco, seguido de las extremidades y la cabeza (10-13). En ocasiones pueden afectar más de un segmento corporal. Algunas localizaciones llevan al término “NMCG *in garment*” (en traje de baño, en estola, en manga). Los NMC grandes y gigantes pueden estar acompañados de múltiples lesiones satélites pequeñas y medianas, en cualquier parte del tegumento, las cuales pueden presentarse desde el nacimiento o hacerse evidentes durante la infancia (11,14).

Naturalmente los NMC crecen gradualmente y en forma proporcional al crecimiento del niño, aunque algunos pueden hacerlo más o menos rápido. También pueden cambiar en cuanto a color y superficie, e incluso pueden desarrollar pápulas o nódulos. Ocasionalmente el crecimiento durante los primeros meses puede ser muy dinámico, y pueden presentarse erosiones o ulceraciones.

Los NMC pequeños son en general asintomáticos, pero los de mayor tamaño pueden ocasionar prurito, parestesias, sensibilidad térmica e hipersensibilidad. La piel afectada además puede volverse xerótica o eczematizada, y puede alterarse la sudoración en respuesta al calor. Otro fenómeno que puede verse es la regresión espontánea del NMC, la que estaría dada por un proceso inmunológico complejo, y puede iniciarse con la formación de un halo de despigmentación alrededor de la lesión (*nevus halo de Sutton*), seguido luego por un aclaramiento y adelgazamiento del *nevus*. Este fenómeno es más frecuente en los NMC localizados en cuero cabelludo (15).

Si bien los NMCG son raros, su importancia radica principalmente en su posible asociación con melanoma (M) y con la capacidad de afectar el sistema nervioso central (SNC), además de las alteraciones estéticas y psicológicas que pueden producir.

Dermatoscopía de los NMC: los NMC pequeños suelen ser clínica y dermatoscópicamente indistinguibles de los *nevus* de Clark, mientras que los NMC grandes suelen ser bastante heterogéneos.

Las estructuras dermatoscópicas que suelen presentar son:

1. red de pigmento, la cual puede ser fina o gruesa, de distribución homogénea, en parches (focal) o periférica, o un tipo específico que es en fragmentos lineales tipo hifa fúngica,
2. glóbulos, pequeños o grandes, de distribución difusa o central, y dos tipos específicos que son en empedrado y tipo diana,
3. pigmentación difusa.

Además ocasionalmente pueden tener pseudoquistes de *milium*, *hypertrichosis*, hipo o hiperpigmentación perifolicular (16). Alrededor de un 70% de los NMC presentan a su vez estructuras dermatoscópicas vasculares, principalmente vasos en coma, vasos puntiformes, vasos en tirabuzón, y otros sobre una red pigmentaria en diana (17,18).

Las estructuras descritas se organizan dando alguno de los siguientes patrones globales:

1. reticular
2. globular
3. retículo-globular

4. pigmentación marrón difusa

5. multicomponente

Este último principalmente, debe plantear el diagnóstico diferencial con M. Los NMC de cabeza y cuello y los de tronco tienden a tener un patrón globular predominante, mientras que los localizados en extremidades presentan más frecuente patrón reticular, al igual que los *nevus* que se desarrollan en la adolescencia o la adultez (19).

Etiología y patogenia: los NMC se originan entre la semana 5^a y 24^a de gestación, donde ocurre algún error morfológico en el neuroectodermo que provoca desregulación en el crecimiento de los melanoblastos (20).

La mayoría de los NMC son esporádicos, pero se han reportado casos de agregación familiar. Las mutaciones activantes en la vía de señalización RAS desempeñan un rol fundamental en la génesis de estas proliferaciones melanocíticas. Mutaciones en BRAF (v600E) están presentes en la mayoría de los NMC pequeños, mientras que más de dos tercios de los NMC medianos y grandes presentan mutaciones activantes en NRAS, siendo raras las de BRAF (21-23). La sobre-expresión del factor estimulante de hepatocitos (promotor de la proliferación y motilidad de melanocitos), y mutaciones poscigóticas en su receptor (MET protooncogén), también pueden estar involucradas en los NMCG (24).

Progresión tumoral: los NMCG pueden sufrir diferentes cambios a lo largo del tiempo, como son: adelgazamiento o engrosamiento, volverse más homogéneos o más heterogéneos, presentar cambios en la superficie, desarrollar *hipertrichosis*, o incluso regresar. Sin embargo el punto fundamental, es la posibilidad de progresión a M. Se sabe que los individuos que tienen un NMCG presentan un riesgo mayor de desarrollar M, aproximadamente 5 a 10% a lo largo de su vida (11,12,25,26).

Se cree que el hecho de que los NMCG tengan mayor riesgo de desarrollar M que un *nevus* adquirido o un NMC pequeño, está dado por la mayor cantidad de células melanocíticas que tienen los primeros, así como un comportamiento biológico diferente (27-29).

Los M originados en un MNCG tienen ciertas características diferentes con respecto a otros M, como por ejemplo, el no poseer origen epidérmico en dos tercios de los casos, iniciándose así en dermis o en estratos más profundos (30). Incluso en un alto porcentaje de casos, el M no se desarrolla en el *nevus*, sino que lo hace en piel normal, mucosas, o sistema nervioso. Esta característica, que suele provocar un retardo en el diagnóstico y una diseminación linfática y hemática más accesible, sumada a la gran extensión que presentan en general los NMCG, sobrepasando en muchos casos la línea media, y pudiendo diseminarse así hacia múltiples territorios ganglionares, hacen que este tipo de M tengan pronóstico desfavorable (30,31).

Otro punto a tener en cuenta, es que el riesgo de desarrollo de M sobre un NMCG no es igual durante toda la vida. Marghoob *et al* (32) encontraron que aproximadamente 70% de éstos fueron diagnosticados antes de la pubertad. Dedavid *et al* (33), revisaron 289 pacientes con NMCG, en los que encontraron que 50% de los M fueron diagnosticados antes del año de vida.

Se ha visto también que los NMCG pueden asociarse al desarrollo de otros tipos de tumores, tanto benignos como malignos, entre ellos: lipomas, schwannomas, *nevus* azul celular maligno, sarcomas, *schwannoma* maligno, liposarcoma, etc. (34-36).

Laboratorio: Los NMC no presentan alteraciones de laboratorio que le sean propias.

Histopatología: los hallazgos histológicos de los NMC que los diferencia de los *nevus* adquiridos, son principalmente el gran tamaño, la diseminación de células névicas a capas profundas, y la variada arquitectura y morfología (37,38).

A nivel epidérmico puede verse hiperqueratosis, elongación de la red de crestas epidérmicas, asociado a un aumento del número y pigmentación de melanocitos, además de la presencia de nidos. Existe presencia de células névicas en los dos tercios inferiores de dermis y tejido subcutáneo, incluso envolviendo estructuras anexas como glándulas sebáceas, ecrinas, vasos linfáticos, vasos sanguíneos, músculo erector y nervios, característica que lo hace diferente de un *nevus* adquirido (38,39). Todos estos hallazgos son más notorios en los NMCG, los cuales además, pueden presentar otros patrones histológicos como neural, de *nevus* azul o de *nevus* de Spitz. En los NMC en niños puede observarse diseminación pagetoide intraepidérmica de las células névicas, pero con mínima o nula atipia citológica.

Microscopía de reflectancia confocal (MRC) del NMCG (40): Como ya sabemos la MRC sólo penetra hasta las capas profundas de la dermis superficial, por ello constituye una herramienta diagnóstica complementaria de utilidad en los NMC pequeños y medianos principalmente, siendo solo informativa para los NMCG.

- En el estrato córneo pueden verse agujeros y fisuras oscuras, de menor refractilidad que la epidermis subyacente, los cuales se corresponden con las invaginaciones que pueden tener en la superficie estos *nevus*.
- A nivel de la epidermis suprabasal pueden verse quistes córneos, como imágenes redondas muy brillantes, que se corresponden con los pseudoquistes de *milium* de la dermatoscopia. Además se ve un patrón *honeycomb* normal o un patrón *cobblestone* normal.
- En la unión dermo-epidérmica se ve un patrón *edged papillae* con un anillo de pequeñas células basales brillantes alrededor de las papilas dérmicas oscuras. Esto se correlaciona principalmente con los NMC que muestran reticulado en la dermatoscopia. Las papilas dérmicas pueden ser más amplias y estar expandidas por la presencia de nidos de melanocitos.
- Ocasional presencia de agregados de células alrededor de anexos.

Los hallazgos que deben hacer sospechar melanoma incluyen: la presencia de células nucleadas o dendríticas brillantes, de distribución pagetoide, el pleomorfismo de los melanocitos, y la presencia de melanocitos atípicos en la capa basal.

Diagnósticos diferenciales: entre los diagnósticos diferenciales que deben tenerse en cuenta con el NMC, encontramos: las máculas café con leche, el *nevus* de Becker, melanocitosis dérmicas como el *nevus* de Ota, de Ito o la mancha mongólica, el mastocitoma, y el neurofibroma plexiforme. La inspección clínica y la evolución de las lesiones, descritas por los padres como que estaban presentes desde el momento del nacimiento, suelen ser suficientes para arribar al diagnóstico de NMC, pero en casos controversiales la dermatoscopia también puede ser útil, y en última instancia la anatomía patológica lo define.

Tratamientos: el tratamiento de los NMCG ha sido y es de gran controversia, y no existe consenso. Debe individualizarse cada caso, teniendo en cuenta múltiples aspectos como son: la edad del paciente, localización anatómica, tamaño de la lesión, impacto estético y psicológico, afectación de SNC, cambios sugestivos de malignidad, secuelas posquirúrgicas, etc.

La escisión quirúrgica de este tipo de *nevus* no es un procedimiento que debe realizarse como

profilaxis ante la posible transformación maligna, ya que como hemos mencionado, en un gran porcentaje de los casos, los M no se desarrollan sobre el NMCG, sino que lo hacen en otros sitios. Además las cirugías de lesiones tan extensas como estas, suelen ser sólo parciales, y no aseguran la remoción de células que se encuentren en profundidad. Por todo esto la cirugía preventiva no quita al paciente el riesgo de malignidad que ya posee. Además en los NMCG frecuentemente se necesitan expansores, colgajos cutáneos, injertos, etc.

La cirugía realizada antes de los 2 años de vida, ha sido planteada como beneficiosa desde el punto de vista de que existe mayor elasticidad cutánea, lo que permite un mejor cierre quirúrgico; sumado a un menor riesgo de cicatrización hipertrófica. Sin embargo es frecuente la pigmentación recurrente (41).

En los casos en que la cirugía no es factible, existen alternativas como la dermoabrasión, el curetaje, y las terapias láser con CO₂ o *erbium Yag*, que pueden ser cosméticamente beneficiosas. Estas técnicas solo remueven las células névicas epidérmicas y localizadas en dermis superior, las cuales son reemplazadas por tejido fibroso, por ello deben realizarse durante el periodo neonatal, donde las células névicas se ubican en capas superiores y el riesgo de cicatrices hipertróficas es menor como ya mencionamos (42). La pigmentación recurrente también es frecuente con estas técnicas.

Más allá de lo anteriormente dicho, de la decisión de realizar uno u otro tratamiento, es fundamental el seguimiento de estos pacientes. Debe realizarse el examen por parte de los padres y la auto examinación, y adicionalmente deben ser evaluados periódicamente por el dermatólogo, con un estudio completo, dermatoscopia y fotografías corporales. Es importante la palpación de territorios ganglionares, de la superficie de los *nevus* y las cicatrices, en busca de induraciones o nódulos que puedan hacer sospechar la transformación maligna.

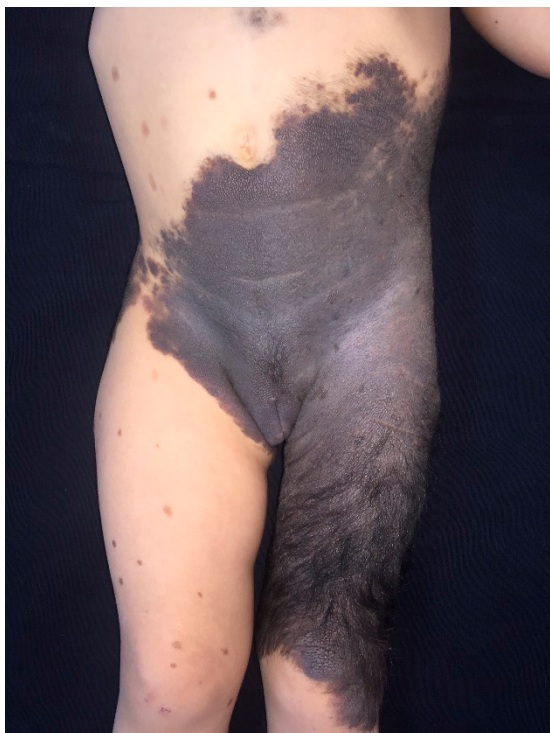

Figura 26: nevus melanocítico congénito gigante

Bibliografía

1. Benish BM. Letter: "The neurocristopathies: a unifying concept of disease arising in neural crest development". *Hum Pathol* 1975;6(1):128.
2. Kincannon J, Boutzale C. The physiology of pigmented nevi. *Pediatrics* 1999;104(4 Pt 2):1042-5.
3. Rhodes AR. Melanocytic precursors of cutaneous melanoma Estimated risks and guidelines for management. *Med Clin North Am* 1986;70(1):3-37.
4. Arneja J, Gosain A. Giant congenital melanocytic nevi. *Plast Reconstr Surg* 2007;120(2):26e-40e.
5. Kaplan EN. The risk of malignancy in large congenital nevi. *Plast Reconstr Surg* 1974;53(4):421-8.
6. Kopf A, Bart R, Hennessey P. Congenital nevocytic nevi and malignant melanomas. *J Am Acad Dermatol* 1979;1(2):123-30.
7. Ruiz-Maldonado R, Tamayo L, Laterza AM, Durán C. Giant pigmented nevi: clinical, histopathologic, and therapeutic considerations. *J Pediatr* 1992;120(6):906-11.
8. Walton RG, Jacobs AH, Cox AJ. Pigmented lesions in newborn infants. *Br J Dermatol* 1976;95(4):389-96.
9. Castilla EE, da Graça Dutra M, Orioli-Parreiras IM. Epidemiology of congenital pigmented naevi: I. Incidence rates and relative frequencies. *Br J Dermatol* 1981;104(3):307-15.
10. Arneja J, Gosain A. Giant congenital melanocytic nevi. *Plast Reconstr Surg* 2009;124(1 Suppl):1e-13e.
11. Hale E, Stein J, Ben-Porat L, Panageas K, Eichenbaum M, Marghoob A, Osman I, Kopf AW, Polsky D. Association of melanoma and neurocutaneous melanocytosis with large congenital melanocytic naevi--results from the NYU-LCMN registry. *Br J Dermatol* 2005;152(3):512-7.
12. Bittencourt F, Marghoob A, Kopf A, Koenig K, Bart R. Large congenital melanocytic nevi and the risk for development of malignant melanoma and neurocutaneous melanocytosis *Pediatrics* 2000;106(4):736-41.
13. Egan CL, Oliveria SA, Elenitsas R, Hanson J, Halpern AC. Cutaneous melanoma risk and phenotypic changes in large congenital nevi: a follow-up study of 46 patients. *J Am Acad Dermatol* 1998;39(6):923-32.
14. Bett B. Large or multiple congenital melanocytic nevi: occurrence of cutaneous melanoma in 1008 persons. *J Am Acad Dermatol* 2005;52(5):793-7.
15. Strauss RM, Newton Bishop JA. Spontaneous involution of congenital melanocytic nevi of the scalp. *J Am Acad Dermatol* 2008;58(3):508-11.
16. Cabo H. "Nevo melanocítico congénito" en H Cabo. *Dermatoscopia segunda edición*. Ediciones Journal Buenos Aires, 2012 cap 9 pp. 149-60.
17. Marghoob AA, Fu JM, Sachs D. Dermoscopic features of congenital melanocytic nevi. En: AA Marghoob, RP Braun, AW Kopf. *Atlas of dermoscopy* Taylor and Francis London, New York 2005 pp. 141-59.
18. Changchien L, Dusza SW, Agero AL, Korzenko AJ, Braun RP, Sachs D, Usman MH, Halpern AC, Marghoob AA. Age- and site-specific variation in the dermoscopic patterns of congenital melanocytic nevi: an aid to accurate classification and assessment of melanocytic nevi. *Arch Dermatol* 2007;143(8):1007-14.
19. Zalaudek I, Hofmann-Wellenhof R, Soyer HP, Ferrara G, Argenziano G. Naevogenesis: new thoughts based on dermoscopy. *Br J Dermatol* 2006;154(4):793-4.
20. Marghoob AA. Congenital melanocytic nevi. Evaluation and management. *Dermatol Clin* 2002;20(4):607-16.
21. Ichii-Nakato N, Takata M, Takayanagi S, Takashima S, Lin J, Murata H, Fujimoto A, Hatta N, Saida T.

High frequency of BRAFV600E mutation in acquired nevi and small congenital nevi, but low frequency of mutation in medium-sized congenital nevi. *J Invest Dermatol* 2006;126(9):2111-8.

22. Bauer J, Curtin JA, Pinkel D, Bastian BC. Congenital melanocytic nevi frequently harbor NRAS mutations but no BRAF mutations. *J Invest Dermatol* 2007;127(1):179-82.
23. Dessars B, De Raeve LE, Morandini R, Lefort A, El Housni H, Ghanem GE, Van den Eynde BJ, Ma W, Roseeuw D, Vassart G, Libert F, Heimann P. Genotypic and gene expression studies in congenital melanocytic nevi: insight into initial steps of melanotumorigenesis. *J Invest Dermatol* 2009;129(1):139-47.
24. Takayama H, Nagashima Y, Hara M, Takagi H, Mori M, Merlino G, Nakazato Y. Immunohistochemical detection of the c-met proto-oncogene product in the congenital melanocytic *nevus* of an infant with neurocutaneous melanosis. *J Am Acad Dermatol* 2001;44(3):538-40.
25. Ka VS, Dusza SW, Halpern AC, Marghoob AA. The association between large congenital melanocytic naevi and cutaneous melanoma: preliminary findings from an Internet-based registry of 379 patients. *Melanoma Res* 2005;15(1):61-7.
26. Zaal L, Mooi W, Sillevs Smitt J, van der Horst C. Classification of congenital melanocytic naevi and malignant transformation: a review of the literatura. *Br J Plast Surg* 2004;57(8):707-19.
27. Hernández A, Torrelo A. Recent data on the risk of malignancy in congenital melanocytic nevi: the continuing debate on treatment. *Actas Dermosifiliogr* 2008;99(3):185-9.
28. Berg P, Lindelöf B. Congenital melanocytic naevi and cutaneous melanoma. *Melanoma Res* 2003;13(5):441-5.
29. Dessars B, De Raeve LE, Morandini R, Lefort A, El Housni H, Ghanem GE, Van den Eynde BJ, Ma W, Roseeuw D, Vassart G, Libert F, Heimann P. Genotypic and gene expression studies in congenital melanocytic nevi: insight into initial steps of melanotumorigenesis. *J Invest Dermatol* 2009;129(1):139-47.
30. Rhodes AR, Wood WC, Sober AJ, Mihm MC. Nonepidermal origin of malignant melanoma associated with a giant congenital nevocellular *nevus*. *Plast Reconstr Surg* 1981;67(6):782-90.
31. Trozak DJ, Rowland WD, Hu F. Metastatic malignant melanoma in prepubertal children. *Pediatrics* 1975;55(2):191-204.
32. Marghoob AA, Schoenbach SP, Kopf AW, Orlow SJ, Nossa R, Bart RS. Large congenital melanocytic nevi and the risk for the development of malignant melanoma A prospective study. *Arch Dermatol* 1996;132(2):170-5.
33. De David M, Orlow SJ, Provost N, Marghoob AA, Rao BK, Huang CL, Wasti Q, Kopf AW, Bart RS. A study of large congenital melanocytic nevi and associated malignant melanomas: review of cases in the New York University Registry and the world literature. *J Am Acad Dermatol* 1997;36(3 Pt 1):409-16.
34. Phadke PA, Rakheja D, Le LP, Selim MA, Kapur P, Davis A, Mihm MC Jr, Hoang MP. Proliferative nodules and molecular analyses of 43 cases. *Am J Surg Pathol* 2011;35(5):656-69.
35. Hendrickson MR, Ross JC. Neoplasms arising in congenital giant nevi: morphologic study of seven cases and a review of the literatura. *Am J Surg Pathol* 1981;5(2):109-35.
36. Bae JM, Kim MY, Kim HO, Park YM. Schwannoma coexisting with giant congenital melanocytic *nevus*: is it coincidence? *J Am Acad Dermatol* 2007;56(5 Suppl):S111-2.
37. Mark GJ, Mihm MC, Liteplo MG, Reed RJ, Clark WH. Congenital melanocytic nevi of the small and garment type. Clinical, histologic, and ultrastructural studies. *Hum Pathol* 1973;4(3):395-418.
38. Zaal LH, Mooi WJ, Klip H, van der Horst CM. Risk of malignant transformation of congenital melanocyt-

- ic nevi: a retrospective nationwide study from The Netherlands. *Plast Reconstr Surg* 2005;116(7):1902-9.
39. Rhodes AR, Silverman RA, Harrist TJ, Melski JW. A histologic comparison of congenital and acquired nevomelanocytic nevi. *Arch Dermatol* 1985;121(10):1266-73.
 40. Hashemi P, Marghoob AA, Rabinovitz HS, Scope A. "In Vivo Confocal Reflectance Microscopy of Congenital Melanocytic Nevi", en: R Hofmann-Wellenhof, G Pellacani, J Malvehy, PH Soyer. *Reflectance Confocal Microscopy for Skin Diseases Part IV Springer-Heidelberg-New York 2012 cap 11: pp. 115-131.*
 41. Tromberg J, Bauer B, Benvenuto-Adrade C, Marghoob AA. Congenital nevi needing treatment *Dermatol Ther* 2005;18(2):136-50.
 42. De Raeve LE, Claes A, Ruitter DJ, van Muijen GN, Roseeuw D, van Kempen LC. Distinct phenotypic changes between the superficial and deep component of giant congenital melanocytic naevi: a rationale for curettage. *Br J Dermatol* 2006;154(3):485-92.

Nevus sebáceo

Antecedentes históricos: el *nevus* sebáceo (NS) fue descrito por Joseph Jadassohn en 1895.

Sinonimia: *nevus* organoide, hamartoma de glándulas sebáceas, *nevus* de Jadassohn.

Clínica y evolución natural: como lo indica la denominación anterior, se trata de una malformación de la mayoría de los componentes tisulares normales de la piel, afectando al 0,3% de los recién nacidos (1) y presente con una incidencia del 0,05% al 1% de los pacientes dermatológicos (cit. por 2). Se lo considera un tipo de *nevus* epidérmico pero le otorgamos un lugar aparte dada su frecuencia y a que mantiene *per se* un lugar particular dentro de las enfermedades de la piel clásicas.

Asienta en la gran mayoría de los pacientes en la cabeza y región del cuello (87-95%), y suele estar presente ya desde el nacimiento, cerca de las líneas de sutura del cráneo o retro-auricular (3). En orden de frecuencia los sitios que presentaron esta lesión corresponde a cara, cuello, tronco y rara vez ubicados en otra topografía (4). Ocasionalmente puede existir en forma familiar (5-7). Dado que esta dermatosis no cumple las reglas mendelianas de herencia, pero tienden a imitar una transmisión dominante, se propuso para ellas el término de “herencia paradominante” (cit. por 8).

A la inspección se exhibe como una mancha color de piel, bien demarcada o, más habitualmente con un color amarillento-naranja, sin pelos, que lentamente se torna más papulosa y de mayor tamaño (Fig. 27-1).

En su desarrollo natural se suelen diferenciar tres etapas:

- 1) estadio infantil temprano,
- 2) expansión puberal (la lesión tiende ahora a ser más verrucoide) y,
- 3) el desarrollo de neoplasias, benignas o malignas.

La asociación de estos NS con manifestaciones esqueléticas, oculares, neurológicas u otras extra cutáneas se define como síndrome del NS, referido también como tríada del síndrome (NS, epilepsia y retardo mental), o como síndrome lineal del NS, y en parte, son eponímicamente designados como síndrome de Schimmelpenning-Feuerstein-Mims. Otros se etiquetan simplemente como ubicados en el síndrome del NE (9). Se incluye también en estas disquisiciones a la *didymosis* aplásico-sebácea (anteriormente comentada).

No obstante, todos los NS de extensión, para-sagitales y lineales presentan aquella conjunción con epilepsia y retardo mental (síndrome del NS lineal). Las asociaciones comunicadas son muy numerosos e incluyen, entre otras, a masas intracraneales hamartomatosas, malformación arteriovenosa cerebral, *hipoplasia* del nervio óptico, glioma del óptico, *colobomas* o *coristomas* conjuntivales, estrabismo no paralítico, desprendimiento retiniano, malformaciones del oído interno con pérdida de la audición, angiomatosis pulmonar difusa, meningioma, astrocitoma, papiloma del plexo coroideo (cit. por 10,11).

Esta patología névica puede ser un eslabón más en el síndrome SCALP (*Sebaceous nevi*, *Central nervous system malformations*, *Aplasia cutis congenita*, *Limbal dermoid*, *Pigmented nevus*).

Muy raramente se presenta con un *hamartoma* meningotelial asociado (12).

Etiología y patogenia: es un tema aún no resuelto pero existen algunas teorías. Por ejemplo que existe un *link* de madres positivas para el virus papiloma humano o que se produzcan mutaciones en el *patched* gen, esencial para la embriogénesis (*PTCH*) (cit. por 13). Se ha postulado que se determina por mosaicismos genéticos. La mayoría son esporádicos, pero se conocen casos, pocos, dentro de una misma familia.

En un 82% de los casos se detectó la presencia del DNA de los HPV (cit. por 9). En 8 de 20 casos de NS mostraron una pérdida de heterocigosidad para el gen homólogo de la *Drosophila patched*, gen supresor que está involucrado en el síndrome nevoide basocelular. El síndrome del NS se lo atribuye al resultado de un mosaicismo de un gen autosómico dominante letal. Si la mutación ocurre en etapas tardías de la embriogénesis podría determinar un NS aislado, mientras que si la misma ocurre en forma temprana el resultado sería el síndrome del NS. Se ha demostrado un mosaicismo somático que activa la mutación de Ras en HRAS o KRAS de los queratinocitos lesionales del NS, que conllevan a una proliferación celular. (cit. por 14).

La mayoría de las lesiones interpretadas como carcinomas basocelulares (CBC) serían ejemplos reales de inducción primitiva folicular o tricoblastomas (15).

Progresión tumoral: para el NS, se estima una incidencia del 10 al 20-30% de transformación neoplásica, aumentando el riesgo con el avance de la edad (16), aunque algunas series de estudios retrospectivos encontraron una incidencia del 0 al 2,7% (cit. por 9). La incidencia global de lesiones benignas o malignas en un NS es, según Cribier *et al* (1) del 14,4% desglosados en un 13,6% de alteraciones benignas y en un 0,8% de malignas. En una serie de 155 casos, Jaqueti *et al* (15) encontraron que el tricoblastoma es el tumor que ocupa el podio de las neoplasias desarrolladas en estos NE, junto con ejemplos de inducción folicular primitiva; opinión que es compartida actualmente por la mayoría de los autores. Para otros trabajos, y en forma más “clásica” el siringocistoadenoma papilífero, dentro de las patologías tumorales benignas, y el CBC en las malignas, serían las de ocurrencia mayor (17).

Las patologías desarrolladas sobre el NS y referidas en la bibliografía abarcan las siguientes entidades:

- carcinoma sebáceo (18)
- *espiroadenoma* (17)
- quiste folicular híbrido (19)
- queratoacantoma (en un niño de 12 años de edad (20), y en otro de 7 años y en la mejilla (4,21)
- *syringofibroadenoma* (22)
- fibroxantoma atípico (23)
- metástasis de poroma ecrino (24)
- verrugas virales *
- *triquilemoma* *
- *hidrocistoma* apocrino *
- *nevus* melanocítico*
- CBC*
- *siringocistoadenoma* papilífero*

- sebaceoma*
- queratosis seborreica *
- melanoma**
- porocarcinoma**
- carcinoma anexial**
- carcinoma apocrino**
- leiomiosarcoma **
- CEC***
- porocarcinoma apocrino***
- carcinoma mucoepidermoide ***
- quiste epidérmico****
- *nevus* ecrino****
- *nevus* epidérmico****
- acrocordon****
- *syringoma* ****
- cistadenoma apocrino*****
- hidradenoma*****
- infundibuloma*****
- epitelioma sebáceo *****
- quiste triquilémico proliferante gigante *****

El carcinoma espinocelular (CEC) se observó en un NS en un niño de 9 años de edad (29) e igualmente se instaló esta patología maligna sobre una forma lineal del mismo, ubicado en tronco (30).

Sobre una única lesión se recogen en la literatura dos casos de ocurrencia doble del CEC, en esta ocasión en una niña de 11 años de edad (31), y en una mujer de 43 años (32); y en otro paciente la presencia sincrónica e igualmente en un mismo NS de un CEC y de un CBC (33).

En numerosos casos, se conforman con múltiples tumores en colisión, algunos de los cuales representan verdaderas curiosidades en el estudio histopatológico. Detallaremos algunas de ellas:

- ~ NS más carcinoma sebáceo, CBC, tricoadenoma, tricoblastoma, y syringocistoadenoma papilífero (34),
- ~ NS más sebaceoma, carcinoma sebáceo, tricoblastoma y poroma (35),
- ~ NS más tricolemoma, syringocistoadenoma papilífero, CBC y quiste tricolémico (36),
- ~ NS más leiomiosarcoma, tricoblastoma y syringocistoadenoma papilífero (37),

* (cits. por 4)

** (cits. por 13)

*** (cits. por 9)

**** (cits. por 25,26)

***** (cit. por 27)

***** (cit. por 28)

- ~ NS más CBC, syringocistoadenoma papilífero, triquilemoma, sebaceoma con *nevus* pigmentarios (16),
- ~ NS más *hydradenoma* y sebaceoma (38),
- ~ NS más triquilemoma y syringocistoadenoma papilífero (39),
- ~ NS más CBC y CEC (33,40),
- ~ NS más CBC múltiples y sebaceoma) (41),
- ~ NS más carcinoma tubular apocrino (42),
- ~ NS más adenoma tubular apocrino y syringocistoadenoma papilífero (43),
- ~ NS más tricoblastoma, *syringocystadenoma papilliferum*, triquilemoma desmoplásico y tumor del infundíbulo folicular con células en “anillo de sello” (44),
- ~ NS más CBC adenoide, CBC pigmentado, syringocistoadenoma papilífero y *nevus* nevocítico (45),
- ~ NS más carcinoma mucoepidermoide, tricoblastoma, *trichilemoma*, adenoma sebáceo, tumor del infundíbulo folicular y *syringocystadenoma papilliferum* (en forma simultánea, en dos lesiones de un mismo paciente) (46),
- ~ NS más *syringofibroadenoma* papilífero, CBC, tricoblastoma, tumor del folículo infundibular, triquilemoma adenoma sebáceo, adenocarcinoma primario metastizante (47),
- ~ NS más *syringocystadenoma papilliferum*, fibroxantoma atípico (23),
- ~ NS más *syringocystadenoma papilliferum* y quiste triquilémico proliferativo (48),
- ~ NS más *syringocystadenoma papilliferum*, tricoblastoma, CBC y sebaceoma. Además en esta paciente de 67 años de edad existían antecedentes de un cistoma de ovario, un tumor glandular submaxilar y un carcinoma de tiroides (34).
- ~ NS más *syringocystadenoma papilliferum*, tumor del infundíbulo folicular, tricoblastoma pigmentado, adenoma tubular apocrino, sebaceoma, epiteloma superficial con diferenciación sebácea (49),
- ~ NS más *syringocystadenoma papilliferum*, CBC, sebaceoma, *nevus* melanocítico, triquilemoma (50),
- ~ NS más tricoblastoma de células claras, carcinoma tricoblástico, tumor del infundíbulo folicular, cuerno cutáneo sobre una queratosis folicular invertida, quiste infundibular, quiste tricolémico, syringocistoadenoma papilífero, adenoma sebáceo y sebaceoma., es decir con 8 distintos tumores secundarios en una misma lesión en un paciente de 74 años de edad, con la lesión ubicada en la zona temporal izquierda, presente desde el nacimiento (51),
- ~ NS más tricoblastoma, syringocistoadenoma papilífero, tumor del infundíbulo folicular, adenoma apocrino, piloleiomioma (52),
- ~ NS más queratoacantoma (53).

A modo de resumen, podemos referirnos a dos publicaciones de los últimos años. En una de ellas, de Idriss *et al* (2) del año 2013, realizaron un estudio de 707 casos, desde 1999 al 2012 y con histologías de una base de datos de consultas. Se encontró un 22,5% de hallazgos secundarios, (tumores, verrugas, quistes, etc.), 21,4% de neoplasias secundarias, 18,9% de ellas de carácter benigno y un 2,5% de malignas. La neoplasia más común fue el tricoblastoma (7.2%), es decir un tercio de las patologías secundarias detectadas. Otras patologías fueron: syringocistoadenoma papilífero (en el segundo lugar de frecuencia), adenomas eccrinos y apocrino, triquilemoma, sebaceoma, *nevus*

conectivos, Como lesiones malignas se reportaron CBC, (el más frecuente en el grupo de las malignas), CEC, carcinomas sebáceos, carcinoma apocrino, carcinoma microquístico anexial, adenomioepitelioma. Dos o más tumores en una misma lesión fueron hallados en el 4,2%. En distintos estudios sobre éste tópico se han comunicado más de 40 diferentes tipos de neoplasias secundarias.

En otra investigación a base de 4923 casos de la literatura, encontradas en PubMed desde 1932 a 2010, y provenientes del estudio de 21 revisiones sobre NS, Moody *et al* (13), realizaron una excelente actualización del tema. En la misma se aprecia que el 16% y el 8% sufrieron la evolución hacia una neoplasia benigna y maligna, respectivamente.

En una revisión de 181 casos de NS, 21 de ellos desarrollaron un CBC (54).

Laboratorio: en un estudio de 44 biopsias de NS se encontró en un 82% el ADN de HPV, con una frecuencia mayor en aquellos que desarrollaron un tumor secundario (cit. por 9).

Los exámenes practicados en sangre no brindan elementos patológicos ni valores de ayuda para estos diagnósticos.

Histopatología: la epidermis se presenta con acantosis y papilomatosis, cuyos elementos celulares tienden a ser más claros en lesiones antiguas, por acumulación citoplasmática de glucógeno, atribuido a su diferenciación de la vaina externa, reminiscente del triquilemoma. Las glándulas sebáceas, marcador indiscutible de la lesión, ofrecen tamaños que varían con la edad: grandes por estímulos de las hormonas maternas en el niño pequeño, disminuyen de tamaño, hasta la pubertad donde se muestran con neta proliferación, ocupando estratos dérmicos superiores y pueden, incluso, comunicarse con la epidermis (Fig. 27.2). Es habitual la disminución de folículos pilosos maduros y habitualmente la presencia de glándulas apocrinas en la dermis inferior (10). Un aspecto común es su patrón psoriasiforme.

Como una variante histológica o como una entidad distinta, se registra en la bibliografía médica los términos de *Nevus epitheliomatosebaceus* (55) y de *Naevus epitheliomatosis sebaceus capitis* y, en ambos casos, como sinónimos del *nevus* de Wolters, para una lesión deprimida, amarillo-rojiza, en el cuero cabelludo, con la mayoría de las estructuras cutáneas disminuidas como las glándulas sebáceas, folículos pilosos abortivos y alteraciones en menos de la epidermis (56).

Un punto a considerar es que la hiperplasia sebácea puede estar ausente o ser mínima, no sólo en los muy raros casos antes comentados, sino en dos situaciones especiales:

- 1) previo a la pubertad, por falta del estímulo hormonal y,
- 2) en aquellas lesiones que asientan fuera del cuero cabelludo (cit. por 57).

Se han utilizado distintos marcadores para diferenciar el tricoblastoma del CBC, incluyendo la laminina 5-c2, la nestina, CD 10, citoqueratina 15, 19 y 20. Publicaciones recientes remarcan a un homólogo del marcador de *stem cells*, pleckstrina, siendo positiva para el tricoblastoma, tanto el primitivo como en el surgido en un NS (cit. por 2).

En el caso de lesiones combinadas o secundarias se agrega, obviamente, la de la patología en cuestión, sin que sus hallazgos microscópicos se vean comprometidos por la existencia del NS.

Diagnósticos diferenciales: con otras lesiones sebáceas (adenoma, sebaceoma, carcinoma). Por la similitud con nombres, con los síndromes de Salamon (uno de ellos con pelo escaso y quebradizo,

hypohidrosis y alteraciones ungueales, y un segundo conformado con *woolly hair*, orejas malformadas y eversión del labio inferior). Recordemos acá que, al igual que la hiperplasia sebácea y el CBC con diferenciación sebácea, el NS no forma parte del síndrome de Muir-Torre. La instalación de un CBC pigmentado sobre el NS puede evocar la presencia de un melanoma (“Pseudomelanoma”) (58).

Tratamientos: dada la escasa posibilidad de transformación maligna, la mayoría de los trabajos señalan que no es recomendable la extirpación profiláctica de los NS. Solo deben ser controlados, especialmente en la edad adulta, grupo en el que se puede presentar mayoritariamente ese problema. Otros trabajos sugieren la temprana extirpación temprana o con un tiempo razonable. Para contribuir con estas disquisiciones, se cita que en algunas series no se indica transformación alguna, cuestionando así la intervención quirúrgica profiláctica (cit. por 2). De acuerdo al exhaustivo trabajo de Jaqueti *et al* (15) (*vide supra*) la cirugía preventiva parece inapropiada para los NS.

Retinoides tópicos y otras modalidades locales destructivas, como la crioterapia, las terapias fotodinámicas y el láser de dióxido de carbono son fuentes posibles de cicatrizaciones y cambios pigmentarios permanentes, no removiendo por lo habitual completamente la lesión y, por ende, la posibilidad de recidivas y desarrollo de neoplasias secundarias. Los motivos de estética deben ser explicitados por los propios pacientes o sus allegados.

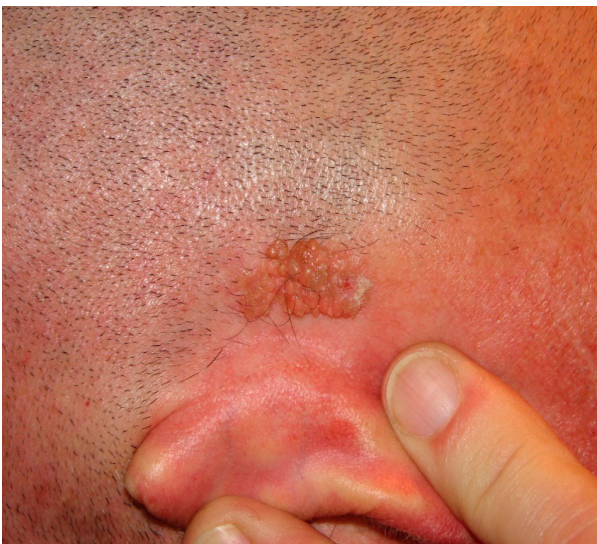

Figura 27.1: Morfología y coloración frecuente del NS.

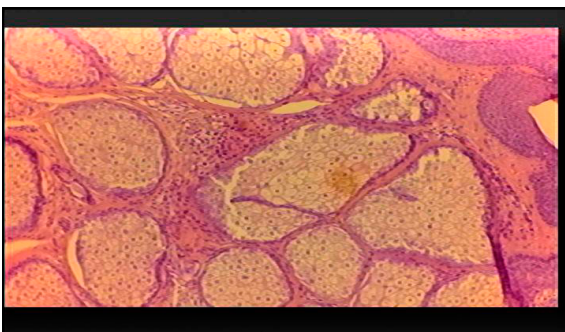


Figura 27.2: Dermis ocupada casi totalmente por lóbulos sebáceos maduros

Bibliografía

1. Cribier B, Scrivener Y, Grosshans E. Tumors arising in *nevus* sebaceous: a study of 596 cases. *J Am Acad Dermatol* 2000;42(1):263-8.
2. Idriss MH, Elston DM. Secondary neoplasms associated with *nevus* sebaceous of Jadassohn: A study of 707 cases. *J Am Acad Dermatol* 2013;70(2):332-7.
3. Korting GW. Benign Tumors of the Skin. En: GW Korting: *The Skin and Eye*. W.B. Saunders Company 1973 Philadelphia-Toronto pp. 144.
4. Giglio P, Bravo F, Salinas C, Salomón M, Puell L, Feria K, Ramos C, del Solar M. Hallazgos histopatológicos de los *nevus* epidérmicos en el Servicio de Patología del Hospital Nacional Cayetano Heredia y la Clínica Médica Cayetano Heredia en 10 años. *Folia Dermatol Peru* 2010;21(3):127-34.
5. Benedetto L, Sood U, Blumenthal N, Madjar D, Sturman S, Hashimoto K. Familial *nevus* sebaceous. *J Am Acad Dermatol* 1990;23(1):130-2.
6. Laino L, van Steensel MAM, Innocenzi D, Camplone G. Familial occurrence of *nevus* sebaceous of Jadassohn: another case of paradiominant inheritance? *Eur J Acad Dermatol Venereol* 2001;11(2):97-8.
7. Fearfield LA, Bunker CD. Familial naevus sebaceous of Jadassohn (Letter). *Br J Dermatol* 1998;139(6):1119-20.
8. Happle R, König A. Familial naevus sebaceous may be explained by paradiominant transmission. *Br J Dermatol* 1999;141(2):377.
9. Brandling-Bennett HA, Morel KD. Epidermal Nevi. *Pediatr Clin N Am* 2010;57:1177-98.
10. Calonje E, Brenn T, Lazar A, McKee PH. Tumors and related lesions of the sebaceous glands, McKee's *Pathology of the Skin*, Elsevier Saunders Fourth Edition 2012, Vol Two chapt 32, pp. 1488-505.
11. Kopniczky Z, Kóbor J, Maráz A, Vajtai I. Desmoplastic neuroepithelial tumor of infancy in the *nevus* sebaceous syndrome: report of a unique constellation and review of the literature. *Pathol Res Pract* 2001;197(4):279-84.
12. Crittenden SC, Sonnier GB. Meningothelial hamartoma associated with *nevus* sebaceous. *Dermatol* 2014;31(2):208-11.
13. Moody MN, Landau JM, Goldberg LH. *Nevus* Sebaceous Revisited. *Pediatr Dermatol* 2012;29(1):15-23.
14. Aslam A, Salam A, Griffiths CE, McGrath JA. Naevus sebaceous: a mosaic RASopathy. *Clin Exp Dermatol* 2014;39(1):1-6.
15. Jaqueti G, Requena L, Sánchez Yuz E. Trichoblastoma is the most common neoplasm developed in *nevus* sebaceous of Jadassohn: a clinicopathologic study of a series of 155 cases. *Am J Dermatopathol* 2000;22(2):108-18.
16. Wang Y, Bu W-B, Chen H, Zhang M-L, Zeng X-S, Zhao L, Fang F. Basal Cell Carcinoma, Syringocystadenoma Papilliferum, Trichilemmoma, and Sebaceoma Arising Within a *Nevus* Sebaceous Associated with Pigmented Nevi. *Dermatol Surg* 2011;37(12):1806-19.
17. Shapiro M, Johnson B Jr, Witmer W, Elenitsas R. Spiradenoma arising in a *nevus* sebaceous of Jadassohn: case report and literature review. *Am J Dermatopathol* 1999;21(5):462-7.
18. Izumi M, Tang X, Chiu CS, Nagal T, Matsubayashi J, Iwaka K, Umemura S, Tsuboi R, Mukal K. Ten cases of sebaceous carcinoma arising in *nevus* sebaceous. *J Dermatol* 2008;35(11):704-11.
19. Rodins K, Baillie L. Hybrid Follicular Cyst (Pilomatrical and Infundibular) Arising Within a Sebaceous

- Nevus*. *Pediatr Dermatol* 2012;29 (2):213-6.
20. Ujiie H, Kato N, Natanga K, Yomita Y. Keratoacanthoma developing on *nevus* sebaceous in a child. *J Am Acad Dermatol* 2007;56(Suppl 2):57-8.
 21. Oehlschlaegel E, Rakoski J. Keratoacanthoma in co-existence with *nevus* sebaceous (author's transl). PMID 7324518.
 22. Noguchi M, Akiyama M, Kawakami M, Nagashima T, Nuzum K, Matsuo I. Eccrine syringofibroadenoma developing in a sebaceous naevus. *Br J Dermatol* 2000;142(5):1050-1.
 23. Tronnier M, Vogelbruch M. Atypical fibroxanthoma arising in an area of syringocystadenoma papilliferum associated with *nevus* sebaceous: positivity of the atypical fibroxanthoma component for CD31. *J Cutan Pathol* 2007;34(Suppl. 1):58-63.
 24. Tarkhan II, Domingo J. Metastasizing eccrine porocarcinoma developing in a sebaceous *nevus* of Jadassohn Report of a case. *Arch Dermatol* 1985;121(3):413-5.
 25. Baykal C, Buyukbabani N, Yazganoglu KD, Saglik E. Tumors associated with *nevus* sebaceous – Mit Naevus sebaceous assoziierte Tumoren. *J Dtsch Dermatol Ges* 2006;4(1):28-31.
 26. Bahcekapili D, Buyukhabani N, Saglik E, Baykal C. *Nevus* sebaceous associated with seborrheic keratosis. *J Eur Acad Dermatol Venereol* 2006;20(7):875-7.
 27. Nagy R, Vasily DB. Pseudomelanoma in *Nevus* Sebaceous of Jadassohn. *Arch Dermatol* 1979;115(8):1004-5.
 28. Lindsay SF, Aickara D, Price A, Pavlis J, Wei EX, Elgart G, Cho-Vega JH. Giant Proliferating Trichilemmal Cyst Arising from a *Nevus* Sebaceous Growing for Thirty Years. *J Cutan Pathol* 2017;44(7):639-42.
 29. Taher M, Feibleman C, Bennett R. Squamous cell carcinoma arising in a *nevus* sebaceous of Jadassohn in a 9-year-old girl: treatment using Mohs micrographic surgery with literature review. *Dermatol Surg* 2010;36(7):1203-8.
 30. Suyama T, Yokoyama M, Teraki Y, Izaki S. (2016) Case of squamous cell carcinoma arising within a linear *nevus* sebaceous on the trunk. *J Dermatol* doi:1111/1346-8138.13375 .
 31. Belhadjali H, Moussa A, Yahia S, Njim L, Zakhama A, Zili J. Simultaneous occurrence of two squamous cell carcinoma within a *nevus* sebaceous of Jadassohn in an 11-year-old girl. *Pediatric Dermatol* 2009;26(2):236-7.
 32. Turan E, Buyukgural B, Celik OI. Simultaneous Occurrence of Two Squamous Carcinomas Developing in a *Nevus* Sebaceous. *Arch Iran Med* 2015;18(4):253-6.
 33. Arschad AR, Azman WS, Kreetharan A. Solitary sebaceous *nevus* of Jadassohn complicated by squamous cell carcinoma and basal cell carcinoma. *Head Neck* 2008;30(4):544-8.
 34. Miller CJ, Ioffreda MD, Billingsley EM. Sebaceous carcinoma, basal cell carcinoma, trichoadenoma, trichoblastoma, and syringocystadenoma papilliferum arising within a *nevus* sebaceous. *Dermatol Surg* 2004;30(12 Pt 2):1546-9.
 35. Wang E, Lee JS, Kazakov DV. A rare combination of sebaceoma with carcinomatous change (sebaceous carcinoma), trichoblastoma, and poroma arising from a *nevus* sebaceous. *J Cutan Pathol* 2013;40(7):676-82.
 36. Nazzaro G, Vaira F, Pesapane F, Coggi A, Gianotti R. Tricholemmoma, sebaceoma, syringocystadenoma papilliferum, basal cell carcinoma, trichilemmal cyst arising within a *nevus* sebaceous. *G Ital Dermatol Venereol* 2015;150(4):184-6.
 37. Premalata CS, Kumar RV, Malathi M, Shenoy AM, Nanjundappa N: Cutaneous leiomyosarcoma, tri-

- choblastoma, and syringocystadenoma papilliferum arising from *nevus* sebaceous. *Int J Dermatol* 2007;46(3):306-8.
38. Chan SA, Hejmadi R, Webster K, Kaur MR. A unexpected growth arising within *nevus* sebaceous of Jadassohn. *Dermatol Online J* 2016, Jan.15.22 (1).pii: 13030/gto32g1c8).
 39. Castilla EA, Bergfeld WF, Ormsby A. Trichilemmoma and syringocystadenoma papilliferum arising in naevus sebaceous. *Pathology* 2002;34(2):96-7.
 40. Ball EAM, Hussain M, Moss ALH. Squamous cell carcinoma and basal cell carcinoma arising in a naevus sebaceous of Jadassohn: case report and literature review. *Clin Exp Dermatol* 2005;30(3):259-60.
 41. Krause MH, Ukrich J, Gollnick H. Systematisierter Naevus sebaceus mit multiplen sekundären Neubildungen als Leitsymptom des Schimmelpenning-Feuerstein-Mims-Syndroms. *Hautarzt* 2001;52(4):339-43.
 42. Jacyk WK, Requena L, Sánchez Yus E, Judd MJ. Tubular Apocrine carcinoma arising in a *nevus* sebaceous of Jadassohn. *Am J Dermatopathol* 1998;20(4):389-92.
 43. Ahn BK, Park YK, Kim YC. A case of tubular apocrine adenoma with syringocystadenoma papilliferum arising in *nevus* sebaceous. *J Dermatol* 2004;31(6):508-10.
 44. Dore E, Noe MH, Swick BL. Trichoblastoma, syringocystadenoma papilliferum, desmoplastic trichilemmoma and tumor of the follicular infundibulum with signet-ring cells, all arising in *nevus* sebaceous. *J Cutan Pathol* 2015;42(9):645-51.
 45. Lillis PJ, Ceilley RI. Multiple tumors arising in *nevus* sebaceous. *Cutis* 1979;23(3):310-4.
 46. Manonukul J, Omeapynyan P, Vongjirad A. Mucoepidermoid (Adenosquamous) Carcinoma Trichoblastoma, Trichilemmoma, Sebaceous Adenoma, Tumor of Follicular Infundibulum and Syringocystadenoma Papilliferum Arising Within 2 Persistent Lesions of *Nevus* Sebaceous: Report of a Case. *Am J Dermatopathol* 2009;31(2):658-63.
 47. Stavrianeas NG, Katoulis AC, Stratigeas NP, Karagianni IN, Patertou-Stavrianea M, Varelzidis AG. Development of multiples tumors in a sebaceous *nevus* of Jadassohn. *Dermatology* 1997;195(2):155-8.
 48. Namiki T, Miura K, Ueno M, Arima Y, Nishizawa A, Yokoseki H. Four Different Tumors Arising in a *Nevus* Sebaceous Case Rep. *Dermatol* 2016;8(1):75-9.
 49. Gozel S, Donmez M, Akdur NC, Yikilkan H. Development of six tumors in a sebaceous *nevus* of Jadassohn: report of a case. *Korean J Pathol* 2013;47:569.
 50. Wang Y, Bu WB, Chen H, Zhang ML, Zeng XS, Zhao L, Fang F. Basal cell carcinoma, syringocystadenoma papilliferum, trichilemmoma, and sebaceoma arising with a *nevus* sebaceous associated with pigmented nevi. *Dermatol Surg* 2011;37(12):1806-10.
 51. Liu Y, Valdebran M, Chen J, Elbendary A, Wu F, Xu M. *Nevus* Sebaceous of Jadassohn With Eight Secondary Tumors of Follicular, Sebaceous, and Sweat Gland Differentiation. *Am J Dermatopathol* 2016 Apr.19. (Epub ahead of print) PMID 27097338 DOI; 10.1097/DOD:0000000000000603.
 52. Burden PA, Gentry RH, Fitzpatrick JE. Piloileiomyoma arising in an organoid *nevus*: a case report and review of the literature. *J Dermatol Surg Oncol* 1987;13(11):1213-8.
 53. Shewmake SW, Keratoacanthoma arising in a *nevus* sebaceous. *J Assoc Milit Dermatol* 1977..
 54. Smolin T, Hundeiker M: Plattenepithel und Basalzellkarzinome in *Nevus* Talgnevus (Jadassohn). *Z Hautkr* 1986;61(5):267-82.
 55. Braun-Falco O, Plewig G, Wolff HH. *Dermatologie und Venereologie*. Dritte neubearbeitete Auflage

Springer Verlag Berlin-Tokyo 1984 Seiten 832-49.

56. Gertler W. Geschwülste der Haut und Mundschleimhaut. En W.Gertler: Systematische Dermatologie. VEB Georg Thieme Leipzig 1973 Band III Kap 2.23 Seiten 1553-1761.
57. Happle R. The group of epidermal *nevus* syndromes Part I. Well defined phenotypes. J Am Acad Dermatol 2010;63(1):1-22.
58. Nagy R, Vasily DR. Pseudomelanoma in *Nevus Sebaceous* of Jadassohn. Arch Dermatol 1979;115 (8):1004-5.

Nevus spilus

Antecedentes históricos: Descripto por primera vez por Minor Ito e Y. Hamada (1) en 1952.

Sinonimia: “*speckled lentiginous nevus*” (“*nevus* lentiginoso moteado”), *nevus* sobre *nevus*, “*speckled zosteriform lentiginous nevus*” (“*nevus* lentiginoso zosteriforme moteado”).

Clínica y evolución natural: la prevalencia estimada del *nevus spilus* (NS) varía entre 1.3% y 2.3% (2).

Puede ser congénito o adquirido. Generalmente se presenta durante el primer año de vida, como una mácula de color marrón claro, sobre la cual a lo largo de meses o años, se desarrollan máculas y pápulas muy pigmentadas de 1 a 3 mm. Su diámetro puede variar entre 2 y 10 cm, pero existen casos más extensos, que cubren gran parte de la superficie corporal, a veces con distribución segmentaria o zosteriforme (cit. por 3). Happle (4) definió dos tipos de NS: macular y papular. El primero, se caracteriza por manchas oscuras completamente planas distribuidas en un fondo marrón claro. Este patrón se encuentra en la facomatosis *spilosa*. El segundo, presenta pápulas oscuras distribuidas irregularmente y de varios tamaños; éste es la marca de la facomatosis pigmentoqueratótica.

Comúnmente es una lesión asintomática y que carece de pelos, aunque se han descrito NS con pelos terminales (5) y a pesar de que puede localizarse en cualquier sitio, es más frecuente en abdomen y región dorsal de tronco (5-9).

Etiología y patogenia: se postula que el NS se origina a partir de alteraciones genéticas pos-cigóticas en el linaje melanocítico, lo cual lleva a la producción de clones de melanocitos predispuestos al desarrollo de neoplasias (10). Se han demostrado mutaciones activantes en el gen HRAS (c.37G-4C, p.Gly13Arg) en NS, que serían suficientes para activar la vía de señalización MAPK. Mutaciones adicionales serían necesarias para el desarrollo de neoplasias malignas sobre el NS (11).

Progresión tumoral: el NS es considerado en general una lesión benigna y estable, con una baja probabilidad de transformación maligna, sin embargo han sido descritos en la literatura alrededor de 33 casos de melanoma (M) solitario y dos casos de melanomas múltiples desarrollados sobre NS de diferentes tamaños, 19 a partir de NS pequeños o medianos y 9 a partir de NS grandes o segmentarios (en 5 casos el tamaño y la distribución no fueron indicados) (cit. por 12).

En los estudios publicados el potencial maligno varía de 0.13% a 0.2% y parece ser mayor en NS que en *nevus* melanocíticos congénitos (NMC). Además sería más frecuente la transformación maligna en el NS de tipo macular que en el NS de tipo papular, y en personas caucásicas o de raza negra, a nivel de tronco o extremidades (cit. por 13).

El tipo más frecuente de M desarrollado sobre un NS es el extensivo superficial (12), seguido del nodular y luego el M *in situ* que se da en pocos casos (cit. por 13).

Entre los factores de riesgo para la transformación maligna de un NS, algunos autores destacan la presencia de atipia *citológica* (cit. por 14), mientras que factores ambientales como la radiación ultravioleta, exposición a tóxicos, infecciones virales y alteraciones hormonales podrían también tener su implicancia. Es controvertido si la presencia de pelo en un NS constituye o no, un factor de riesgo para la evolución a M (cit. por 15).

Laboratorio: no muestra alteraciones que lo incriminen.

Dermatoscopia: evidencia áreas marrón oscuro con patrón retículo-globular, sobre un fondo generalmente marrón claro reticular. En los casos típicos de NS no se evidencia atipia; en casos sospechosos la dermatoscopia puede revelar áreas hiperpigmentadas con patrón irregular (16).

Histopatología: el fondo de un NS muestra los cambios histológicos hallados en un lentigo simple o una mácula café con leche (crestas epidérmicas alargadas y amplias, con mayor cantidad de melanina a nivel de los melanocitos, células basales, y, en menor grado, en células espinosas), mientras que las áreas moteadas presentan los hallazgos de diferentes tipos de *nevus* (de la unión, compuestos, intradérmicos, displásicos, Spitz, *nevus* azul, *nevus* neuroide o lentigo en mancha de tinta) (cit. por 13,14).

La microscopía de reflectancia confocal (MCRC) constituye un método complementario que puede ser de utilidad para los casos que presentan duda en la clínica o en la dermatoscopia. Los hallazgos van desde papilas dérmicas bien definidas con patrón “*cobblestone*” regular normal, hasta áreas con pérdida de la arquitectura normal de las capas superficiales, con un patrón “*honeycomb*” poco claro, presencia de “*nonedged papillae*” y numerosas células pagetoides redondas grandes e irregulares con núcleos oscuros y citoplasma brillante, en las zonas más oscuras y atípicas de un NS. Estas últimas características también pueden estar presentes en un M, por lo cual el diagnóstico diferencial puede ser dificultoso incluso con la MCRC (17).

Diagnósticos diferenciales: el NS debe diferenciarse principalmente de otras lesiones melano-cíticas como son: NMC, *nevus* melanocítico adquirido, *nevus* epidérmico, *nevus* sebáceo, *nevus* de Becker, manchas café con leche y de fundamental importancia, del M.

Tratamientos: como ya hemos mencionado se trata de una lesión de carácter benigno, que suele mantenerse estable sin requerir tratamiento, sin embargo los NS de gran tamaño que pueden generar un trastorno para la vida del paciente pueden ser tratados con dermoabrasión mecánica, o terapia láser *erbium* o CO₂, pero con varios efectos adversos o posibilidad de secuelas. Los láseres más nuevos como el *Nd:YAG* de 532 nm, *Q-switched* de 694, 755 y 1064 nm, Luz pulsada intensa (IPL), láser *Alexandrite*, son una alternativa efectiva (18).

El hecho de que exista la posibilidad de desarrollo de M, lleva a que estas lesiones deben ser monitoreadas de por vida, y ante la presencia de algún cambio sospechoso, debe practicarse la toma de biopsia a fin de descartar patología maligna. El tratamiento de un M sobre NS debe ser el mismo que se realiza con este tumor, según las guías disponibles.

Bibliografía

1. Ito M, Hamada Y. *Nevus spilus* en nappe. *Tohoku J Exp Med* 1952; 55:44-8.
2. Vidaurri-de la Cruz H, Happle R. Two distinct types of speckled lentiginous nevi characterized by macular versus papular speckles. *Dermatology* 2006;212(1):53-8.
3. Gescheidt-Shoshany H1, Weltfriend S, Bergman R. Nodular Melanoma Arising in a Large Segmental Speckled Lentiginous *Nevus*. *Am J Dermatopathol* 2015;37(8):663-4.
4. Happle R. Speckled lentiginous naevus: which of the two disorders do you mean? *Clin Exp Dermatol* 2009;34(2):133-5.

5. Grinspan D, Casala A, Abulafia J, Mascotto J, Allevato M. Melanoma on dysplastic *nevus spilus*. *Int J Dermatol* 1997;36(7):499-502.
6. Cohen LM. *Nevus spilus*: congenital or acquired? *Arch Dermatol* 2001;137(2):215-6.
7. Rhodes AR, Mihm MC. Origins of cutaneous melanoma in a congenital dysplastic *nevus spilus*. *Arch Dermatol* 1990;126(4):500-5.
8. Schaffer JV, Orlow SJ, Lazova R, Bologna JL. Speckled lentiginous *nevus*: within the spectrum of congenital melanocytic nevi. *Arch Dermatol* 2001;137(2):172-8.
9. Welch ML, James WD. Widespread *nevus spilus*. *Int J Dermatol* 1993;32(2):120-2.
10. Happle R. Mosaicism in human skin. Understanding the patterns and mechanisms. *Arch Dermatol* 1993;129(11):1460-70.
11. Sarin KY, McNiff JM, Kwok S, Kim J, Khavari PA. Activating HRAS Mutation in *Nevus Spilus* *Journal of Investigative. Dermatology* 2014;134(6):1766-8.
12. Ly L, Christie M, Swain S, Winship I, Kelly JW. Melanoma (s) arising in large segmental speckled lentiginous nevi: a case series. *J Am Acad Dermatol* 2011;64(6):1190-3.
13. Corradin MT, Giulioni E, Fiorentino R, Santeufemia DA, Re GL, Vettorello A. In situ malignant melanoma on *nevus spilus* in an elderly patient. *Acta Dermatovenerol Alp Pannonica Adriat* 2014;23(1):17-9.
14. Vázquez-Doval J, Sola MA, Contreras-Mejuto F, Redondo P, Soto J, Quintanilla E. Malignant melanoma developing in a speckled lentiginous *nevus*. *Int J Dermatol* 1995;34(9):637-8.
15. Manganoni AM, Pavoni L, Farisoglio C, Sereni E, Calzavara-Pinton P. Report of 27 cases of naevus spilus in 2134 patients with melanoma: is naevus spilus a risk marker of cutaneous melanoma? *J Eur Acad Dermatol Venereol* 2012;26(1):129-30.
16. Gathings RM, Reddy R, Bhatia AC, Brodell RT. *Nevus spilus*: is the presence of hair associated with an increased risk for melanoma? *Cutis* 2016;98(3):171-4.
17. Laing ME, Coates E, Jopp-McKay A, Scolyer RA, Guitera P. Atypical naevus spilus: detection by in vivo confocal microscopy. *Clin Exp Dermatol* 2014;39(5):616-9.
18. Moreno-Arias GA, Bulla F, Vilata-Corell JJ, Camps-Fresneda A. Treatment of widespread segmental *nevus spilus* by Q-switched alexandrite laser (755 nm, 100 nsec). *Dermatol Surg* 2001;27(9):841-3.

Poroqueratosis

Antecedentes históricos: fue descrito separadamente por Vittorio Mibelli y Emilio Respighi, en distintos artículos, de páginas sucesivas, en el mismo número de una revista dermatológica de Italia, en el año 1893 (cit. por 1).

Sinonimia: se sugirió, sin que prosperara, llamarla paraqueratosis, ya que esto es lo esencial de la dermatosis y no la afectación del “poro”.

Clínica y evolución natural: las poroqueratosis (P) comprenden un grupo de lesiones que tienen, como común denominador clínico, la presencia de un borde hiperqueratósico acanalado en el centro, y microscópico por la existencia de una *columella* o lámina cornoide. Por tal se entiende la presencia de una columna de queratina, habitualmente compacta con paraqueratosis en su interior, ausencia de capa granulosa en la zona situada inmediatamente por debajo, células vacuoladas o disqueratósicas en la capa espinosa y un infiltrado leve ubicado en la dermis. Todos ellos en una relación de continuidad vertical. Las placas que se exhiben son anulares, con bordes levemente sobre elevados, queratósicos y con un surco o canal en el medio que le brinda un aspecto muy característico. Esta última imagen se puede evidenciar mejor con la aplicación local de violeta de genciana, azul de metileno o de iodo-povidona y su posterior remoción con alcohol. Únicas o múltiples tienen distintos lugares de predilección. En una revisión que efectuara Balsa (1) en 1996 reconoció once variantes de la misma, que simplemente enumeramos: 1) clásica de Mibelli, 2) superficial diseminada eruptiva de Respighi, 3) mínima de Freund, 4) diseminada actínica superficial (síndrome de Chernosky-Freeman), 5) palmoplantar y diseminada de Guss *et al*, 6) lineal de Rahbari *et al*, 7) diseminada post-trasplante e inmunosupresión, 8) punteada de Rahbari *et al*, 9) reticulada, 10) minuta digitada de Aloï *et al*, 11) eruptiva, papulosa y pruriginosa. Pero en la literatura posterior se añadieron otras formas clínicas tales como la folicular, *ptychotropica* (*ptyche*: pliegues), síndrome de Jacobs o síndrome CAP (**C**raneosinostosis, **A**nomalías anales, **P**oroqueratosis), genital gigante, localizada actínica nasal, papulosa, pigmentada, diseminada inflamatoria pruriginosa, eruptiva diseminada. Destaquemos que la forma lineal puede presentarse en forma generalizada, con lesiones múltiples que afectan al tronco y a varias extremidades, y otra variedad, mucho más rara, unilateral y generalizada. Actualmente se propone reunir a todos los casos de P agudas y diseminadas bajo el común denominador de P eruptiva diseminada (2). Todas estas variedades morfológicas pueden ser asiento de una neoplasia, a excepción, aparentemente de la última mencionada, recordando que, además, la diseminada superficial también puede actuar como paraneoplásica (3). Aunque es infrecuente, un paciente puede expresar más una variedad de estas lesiones como por ejemplo aquella de 73 años portadora de las formas diseminada, lineal y verrugosa de P (4). Muchas de ellas se pueden reconocer evocando su designación, cursando, por la habitual en forma asintomática, excepto las que expresamente se mencionan.

La forma actínica superficial y diseminada, con una relación mujer: hombre de 3:1, es la variante más frecuente de las P, con lesiones pequeñas, entre 1 a 2 mm, que luego de intervalos variables, comienzan su expansión centrífuga, conservando sus centros con piel sana o ligeramente atrófico (fig. 29-1,2). De asiento habitual en zonas expuestas al sol, pueden ofrecer y en forma concomitante otras localizaciones “atípicas” como el prepucio (5,6), escroto (7,8), glándula (9,10), entre otros pocos más.

Es llamativa la presentación de un paciente con la aparición de la P diseminada superficial actí-

nica desarrollada sobre un aloinjerto de brazos y piernas (11). Mencionemos que otro enfermo, de la misma publicación, le fue diagnosticado un carcinoma basocelular nodular pigmentado 9 años después de un injerto de su propia piel en la cara. En un paciente de 56 años de edad, con una enfermedad esclero-edematosa injerto vs huésped, se presentaron en forma conjunta la P, del tipo verrugosa, y angioqueratomas eruptivos (12). Muy pocos casos de P han sido asociados a la *diabetes mellitus* (13).

La afectación de la mucosa oral es excepcional (*vide infra*).

Etiología y patogenia: las P son un trastorno de la queratinización, autosómica dominante, de baja penetración. Se ha demostrado la sobreexpresión del p53 en los queratinocitos situados por debajo y en los alrededores de la lámina corneal, dando por efecto una *apoptosis* temprana y una diferenciación anormal de las mismas (14). En cultivos de fibroblastos de pacientes con P se demostró inestabilidad cromosómica, postulándose que serían ellos los que inducirían el desarrollo de células neoplásicas (15).

Se ha señalado la presencia de distintos *locus* para las distintas formas de P, por ejemplo el 18p11.3 para la diseminada superficial (16).

Tres hipótesis se han sugerido para la patogénesis de esta dermatosis:

- 1) maduración defectuosa de los queratinocitos, más que un aumento en el ritmo de proliferación
- 2) *apoptosis* temprana y desregulación de la diferenciación terminal de los queratinocitos y
- 3) una disminución de la actividad de la proteína-quinasa MVK, la que juega un rol en la diferenciación de los queratinocitos inducidos por el calcio y los protege de la *apoptosis* mediada por la radiación ultravioleta (cit. por 17).

Debemos citar las posibilidades de instauración de las P en trasplantados, ya que ésta dermatosis se ha descrito en casos relacionados a hemopatías, enfermedades hepáticas, terapias inmunes debido a trasplantes, enfermedades autoinmunes y SIDA. La incidencia se calcula entre 0,34% a 3,4 %. El tiempo entre la iniciación de la inmunosupresión y la aparición o empeoramiento de las lesiones es de una media de 26 meses (cit. por 18). El rol de la inmunosupresión como factor desencadenante de las P ha sido avalado por la desaparición en dos casos de las mismas luego de discontinuar el tratamiento inmunosupresor (cit. por 18), pero se argumenta que la misma no juega papel alguno en el determinismo tumoral (cit. por 19). El papel del virus de la hepatitis C ha sido considerado por distintos autores.

Los psoralenos, furosemida y otras drogas fotosensibilizantes o inmunosupresoras pueden ocasionar o exacerbar a la P diseminada actínica superficial.

Es importante rescatar que algunas publicaciones establecen específicamente que las P son lesiones pre-malignas, con algunos grupos de pacientes con un riesgo mayor para la transformación maligna (19,20). De esa primera publicación citada destacamos los siguientes datos, obtenidos del estudio de 11 pacientes provenientes de una institución francesa entre 1983 a 2002:

Sexo masculino..... 4 casos

Edad promedio..... 60 años

Un tercio de ellos tenían múltiples tumores de piel, mayor de nueve.

Factores de riesgo:

- exposición solar intensa (10 casos),
- radioterapia (1 caso),
- tumores malignos internos (2 casos),
- historia familiar de P (3 casos),
- dos tercios tenían queratosis solares,
- un tercio con carcinomas basocelulares (ambos en áreas de P),
- carcinoma espinocelular (CEC) en forma igual en estas áreas y en las adyacentes,
- lesiones en mucosa oral (2 casos).

Progresión tumoral: la asociación de la P con tumores es considerado un evento no frecuente. En cuatro series de la literatura sobre este tópico se la estimó entre 6,9% a un 11,6% (cit. por 19). Además las variantes con mayor riesgo fueron las lineales, las de larga evolución, las más grandes y el compromiso acral (21).

De acuerdo a Maubec *et al* (19) la transformación maligna de una P ocurre en:

• P actínica diseminada superficial.....	3,4%
• P de Mibelli.....	6%
• P <i>palmaris et plantaris disseminata</i>	9,5%
• P lineal.....	19%

Recientemente se ha comunicado un caso de P *ptychotropica* transformada en un CEC invasor (22).

Las neoplasias de mayor frecuencia son el CEC, el carcinoma basocelular (CBC) y la enfermedad de Bowen, patologías que fueron reportadas en todos los tipos de P (cit. por 23-25). Sobre placas de P actínica se describió la aparición de queratoacantoma (26,27). En un trabajo del 2005 se cita el primer caso de melanoma asociado a P (19). Recientemente se ha comunicado otra observación con igual malignidad (28). Una forma amelánótica ha sido igualmente señalada (Al-Haseni 29). Algunos reportes hacen referencia a que es la parte central de estas P, con color normal o eritematosa, donde la atrofia es reemplazada por una queratosis con cambios hacia un carcinoma (30).

Laboratorio: *per se* no existen modificaciones en la analítica habitual.

Dermatoscopia: se pueden apreciar múltiples vasos lineales irregulares y punteados. En la periferia se exhibe un borde blanquecino o grisáceo fino, que en ocasiones es doblar y que parece corresponder a la laminilla corneida. En la zona interna pueden observarse áreas de hiperpigmentación y centralmente puntos, glóbulos y líneas rojizas, imagen de los capilares dilatados (29,30). En la P *palmaris et plantaris* se describió la visualización de múltiples lesiones anulares, amarillentas, que recuerdan a “volcanes”, y en la periferia muestran un retículo blanquecino con glóbulos marrones en el centro (31).

Histopatología: las poroqueratosis muestran, todas ellas, una misma arquitectura histológica, a pesar de las divergencias clínicas que puedan presentar. De esta manera se observará, como ya dijimos, y como signo distintivo, la existencia de una lámina corneida o *columella*, es decir una masa de queratina con paraqueratosis en su interior y dispuesta a modo de columna. En ambos márgenes está flanqueada por áreas epidérmicas con ortoqueratosis. Las alteraciones epidérmicas y dérmicas que acceden subyacentemente a esa columna ya la hemos señalado. Existen, sin

embargo, algunas diferencias entre los estudios inmunohistoquímicos, y alteraciones en el DNA, por ejemplo, avalando, en el caso del síndrome de Chernosky-Freeman, el potencial de clones neoplásicos.

En la dermis existen infiltrados inflamatorios crónicos angiocéntricos. Se ha señalado la existencia de incontinencia pigmentaria y de estructuras eosinofílicas del tipo de los cuerpos coloides. Con técnicas de inmunoperoxidasa y anticuerpos monoclonales anti-queratina, Feijoo y col (32) demostraron tanto corpúsculos de queratina en la dermis como su desprendimiento focal dermo-epidérmico.

Una gran *hyperplasia* de melanocitos se observa en la variedad pigmentada (33).

Otra “curiosidad” en el estudio de la P diseminada superficial lo constituye el hallazgo del depósito de amiloide en la dermis, en un paciente de edad (34).

Diagnósticos diferenciales: en principio con aquellas lesiones anulares, como la *tinea corporis*, eritema anular centrífugo, entre otras. El fibroqueratoma digital presenta una lesión periférica que es similar a la de la lámina cornoide pero la lesión central papulosa la distingue fácilmente.

Desde la microscopía óptica, señalemos que, aunque la *columella* es típica, puede presentarse en otras entidades como, por ejemplo, en dermatosis inflamatorias, queratosis actínicas, cicatrices, milia, queratosis seborreica, carcinoma basocelular, carcinoma espinocelular, verrugas vulgares, queratosis *digitata minuta*, entre otras. Recientemente se la observó en el contexto del *liquen esclero-atrófico* (35). Existen reportes de linfoma cutáneo de células T que simulaban una P de Mibelli (20). En la localización palmar o plantar hay que considerar a la hipoqueratosis circunscrita (36) (ver capítulo respectivo en esta misma obra).

El poroqueratoma, descrito en el año 2007 por Walsh *et al* (37) es una lesión casi siempre solitaria, con predominancia del sexo masculino, que exhibe histológicamente láminas cornoideas múltiples y confluentes, con acantosis e *hyperplasia* verrucoide, sin relación con la entidad que nos ocupa. Algunos pacientes presentaron lesiones múltiples y acompañados, a su vez, con espondiloartritis anquilosante (38,39).

Tratamientos: en lo posible la extirpación de la neoplasia adjunta. La patología de base ha sido medicada con distintos medicamentos tales como 5-fluorouracilo al 5% en crema, retinoides locales, láseres, todos con buenos resultados pero en general pasajeros. Un nuevo enfoque se hizo en el tratamiento de múltiples CEC desarrollados en una P lineal. El mismo, electroquimioterapia, consiste en la administración intravenosa de bleomicina, seguida de impulsos eléctricos aplicados con electrodos directamente en la masa tumoral. Se argumenta que esos impulsos generarían poros en la neoplasia favoreciendo así la penetración del agente anticanceroso (40). Estudios previos demostraron, un incremento de 8000 veces de la penetración de la bleomicina en las células tumorales cuando se usa la electroquimioterapia, reduciendo, a su vez, los efectos colaterales del medicamento.

Con la utilización del sirolimus se logró el control de nuevas lesiones (18). También se utilizó, y aparentemente con éxito, la combinación local de calcipotriol y betametasona en gel, en un paciente con P diseminada superficial actínica (41). En casos pruriginosos y refractarios, se utilizó, con buenos resultados, la ciclosporina (42). En algunas publicaciones se reportó el éxito terapéutico con el uso local de diclofenato sódico en gel al 3% (43) y con imiquimod en crema al 5% (44), en ambos casos en la variedad diseminada actínica superficial. Con un gel al 0.05% de mebutato de ingenol fue tratada con buenos resultados una P similar a la anterior (45).

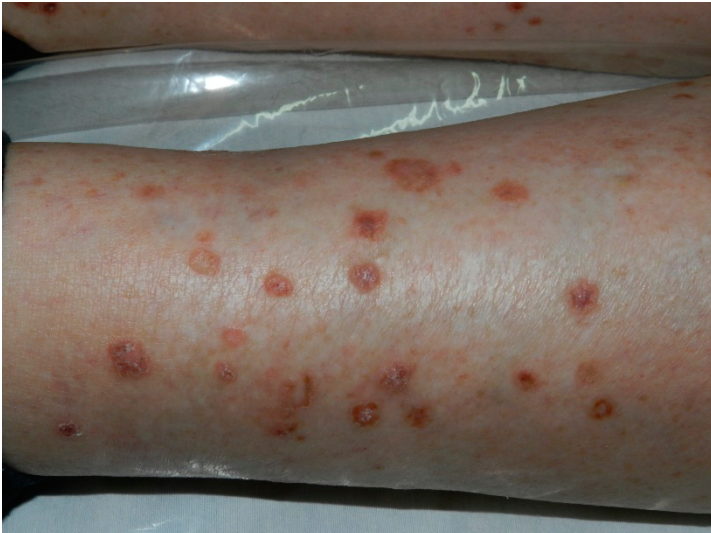

Figura 29-1: lesiones anulares múltiples en la pierna

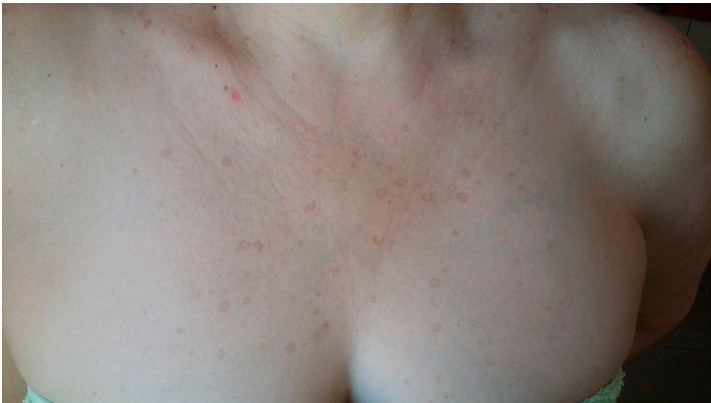

Figura 29-2: idem al anterior en cara antero.superior de tórax

Bibliografía

1. Balsa RE. Las poroqueratosis. Clínica, histopatología y fisiopatogenia. Arch Argent Dermatol 1996;46(4):155-74.
2. Shoimer I, Robertson LH, Storwick G, Haber RM. Eruptive disseminated porokeratosis: A new classification system. J Am Acad Dermatol 2014;71(2):398-40.
3. Driban NE, Galdeano F. Poroqueratosis diseminada superficial en NE. Driban, F. Galdeano, ML. Poljak (Eds.): Manifestaciones cutáneas de neoplasias malignas internas, Elsevier Ámsterdam-Toronto 2014, cap. 119, pág, 4479.
4. Murase J, Gilliam AC. Disseminated superficial actinic porokeratosis co-existing with linear and verrucous porokeratosis in an elderly woman: Update on the genetics and clinical expression of porokeratosis. J Am Acad Dermatol 2010;63(5):886-91.
5. Leonforte JF. Poroqueratosis actínica superficial y diseminada con lesiones en el prepucio. Rev Argent Dermatol 1983;64(4):390-3.

6. Kravvas G, Veitch D Bunker CB. Porokeratosis of Mibelli: case report of an uncommon penile lesion. *Clin Exp Dermatol* 2016;41(6):704-5.
7. Guo H, Liu X-Y, Li B, Gao X-H, Chen H-D, Li J-H. Porokeratosis on the scrotum: two cases. *Dermatol Ther* 2015;28(2):83-5.
8. Dongre A, Ashe V, Sanghavi S, Genital Porokeratosis: A Rare Entity. *Indian J Dermatol* 2013;58(1);81. Doi: 10.4103/0019-5154.105321.
9. Kogut M, Schiller M, Hadaschik E, Enk A, Haenssle HA. Porokeratosis ptychotropica mit Beteiligung der Glans penis, ein eigenartiger Fall dieser seltenen Entität. *JDDG* 2016;14(2):181-3.
10. Ahmed A, Hivnor C. A case of Genital Porokeratosis and Review of the Literature. *Indian J Dermatol* 2015;60(2):217. Doi: 104103/0019.5154.152587.
11. Kanitakis J, Petruzzo P, Gazarian A, Testelin S, Devauchelle B, Badet L, Dubernard J-M, Morelon E. Premalignant and Malignant Skin Lesions in Two Recipients of Vascularized Composite Tissue Allografts (Face, Hands). *Case Reports in Transplantation* 2015, Article ID 356459, 4 pages <http://dx.doi.org/10.1155/2015/356459>.
12. Marks E, Dorokhova O, Amin B, Jacobson M. Eruptive angiokeratomas and porokeratosis in the setting of sclerodermatous graft-vs.-host disease. *J Cutan Pathol* 2016;43:516-9.
13. Yalcin B, Uysal PI, Kadan E, Bozdoğan, Ö. Eruptive Disseminated Porokeratosis in a patient With Type 2 Diabetes Mellitus. *Am J Dermatopathol* 2016; 38(8):e125-e7.
14. Magee JW, McCalmont TH, LeBoit PE. Overexpression of p53 Tumor-Suppressor Protein in Porokeratosis. *Arch Dermatol* 1994;130(2):187-90.
15. Watanabe R, Ishibashi Y, Otsuka F: Chromosomal instability and cellular hypersensitivity to X-radiation of cultured fibroblasts derived from porokeratosis patient's skin. *Mutation Research/Fundamental and Molecular Mechanisms of Mutagenesis* 1990;230(2):273-8.
16. Wei S, Yang S, Lin D, Li M, Zhang X, Bu L, Zheng G, Hu L, Kong X, Zhang X. A novel locus for disseminated superficial porokeratosis maps chromosome 18p11.3. *J Invest Dermatol* 2004;123(5):872-5.
17. Liu Y, Wang J, Qin Y, Huang C, Archacki S, Ma J, Li D, Liu M. Identification of three mutations in the MVK gene in six patients associated with disseminated superficial actinic porokeratosis. *Clinica Chimica Acta* 2016;454:124-9.
18. Galimberti R, Garaguso G, Galimberti G, Kowalczyk A, Caviedes M. Desarrollo de poroqueratosis de Mibelli y múltiples carcinomas espinocelulares en paciente trasplantada hepática. *Dermatol Argent* 2010;16(Supl 2):61-3.
19. Maubec E, Duvillard P, Margulis A, Bachollet B, Degois G, Avril MF. Common skin cancers in porokeratosis. *Br J Dermatol* 2005;152(6):1389-90.
20. Breneman DL, Breneman JC. Cutaneous T-cell lymphoma mimicking porokeratosis. *J Am Acad Dermatol* 1993;29(6):1046-8.
21. Sasson M, Krain AD. Porokeratosis and Cutaneous Malignancy. *Dermatol Surg* 1996;22(4):339-42.
22. Mazori DR, Shvartsbeyn M, Meehan S, Tarsis SL. Transformation of porokeratosis ptychotropica into invasive squamous cell carcinoma. *Int J Dermatol* 2017;56(6):679-80.
23. Deane L. Poroqueratosis. Revisión. *Rev Argent Dermatol* 2012;93(4).
24. Korviriyakamol T, Kattipathananpong P, Chunhasewee C, Wessagowit V, Kootiratrakam T: Co-existence of porokeratosis variants concurrent with Bowen's disease: two rare cases report. *J Med Assoc Thai*

25. Otsuka F, Huang J, Sawara K, Asahina A, Ishibashi Y. Disseminated porokeratosis accompanying multicentric Bowen's disease. *J Am Acad Dermatol* 1990;23(2 Part 2):355-9.
26. Poledore I, Mion S, Cabrera HN, Pietropalo N, Lacentre E. Poroqueratosis: A propósito de ocho casos. *Rev Argent Dermatol* 1988;69(3):159-63.
27. Bhunia D, Ghosh S, Rudra O, Biswas SK, Agarwal M, Ghosh A. Keratoacanthoma Arising Over Margin of Porokeratosis of Mibelli: A New Association? *Indian J Dermatol* 2016;61(1):107-9.
28. Lopez LN, Gouveia AL, Soares-Almeida L, Sacramento-Marques M, Filipe P. Porokeratosis and malignant melanoma: A causal or incidental association? *Indian Dermatol Online J* 2015;6(6):451-2.
29. Al-Haseni A, Chitgopeker P, Ho JD, Goldberg LJ, Sahni D. Amelanotic melanoma arising within of disseminated superficial actinic porokeratosis: An unusual presentation leading to a novel therapeutic approach. *Dermatol Ther* 2017:e12552 <https://doi.org/10.1111/dth.12552>.
30. Cesarios GIM, Celoria G, Feijoo FN. Poroqueratosis actínica superficial diseminada: Tres casos de transformación maligna. *Rev Argent Dermatol* 1994;75(4):164-66.
31. Moscarella E, Longo C, Zalaudek I, Argenziano G, Piana I, Lallau A. Dermoscopy and confocal microscopy clues in the diagnosis of psoriasis and porokeratosis. *J Am Acad Dermatol* 2013;69(5):231-3.
32. Vargas-Laguna E, Nagore E, Alfaro A, Botella-Estrada R, Sanmartín O, Requena C, Llombart B, Guillén C. Control evolutivo mediante dermatoscopia de una poroqueratosis localizada tratada con imiquimod. *Actas Dermosifiliogr* 2006;97(1):77-8.
33. Udare S, Hemmady K. Clinical and dermatoscopic features of porokeratosis palmaris et plantaris. *Indian Dermatol Online J* 2016;7:290-2.
34. Feijoo FN, Celoria G, Cesarios GI. Poroqueratosis actínica superficial diseminada. Estudio con anticuerpos monoclonales antiqueratina. *Rev Argent Dermatol* 199;76(3):115-8.
35. Tan TSP, Tullon B. Pigmented Porokeratosis-A Further Variant? *Am J Dermatopathol* 2016;38(3):218-21.
36. Husein H-E, Ruiz-Molina I, Cívico-Amat V, Solís-García E. Disseminierte oberflächliche Porokeratose mit dermales, amyloiden Ablagerungen bei einem älteren Mann; eine seltene Entität. *JDDG* 2015;13(4):331-3.
37. Garrido MC, Monsalvez V, Rodríguez-Peralto JL. Cornoid lamellation Associated With Lichen Sclerosus. *Am J Dermatopathol* 2016, Feb, 23 (Epub ahead of print) PMID 26909590.
38. Pérez A, Rütten A, Gold R, Urbina F, Misad C, Izquierdo MJ, Requena C, Aliaga A, Kutzner H, Requena L. Circumscribed palmar or plantar hypokeratosis: a distinctive epidermal malformation of the palms or soles. *J Am Acad Dermatol* 2002;47(1):21-7.
39. Walsh SN, Hurt MA, Santa Cruz DJ. Porokeratoma. *Am J Surg Pathol* 2007;31(12):1897-901.
40. Kanitakis J, Rival-Tringali AL, Chouvet B, Vignoli E, Claudy A, Faure M. Porokeratoma (porokeratotic acanthoma): Immunohistological study of a new cas. *J Cutan Pathol* 2009;36(7):804-7.
41. Batalla A, Rosón E, De laTorre C. Porokeratoma: A Different Entity or a Variant of Verrucous (Hyperkeratotic) Porokeratosis? *Indian J Dermatol* 2013;58(2):158-60.
42. Sommerlad M, Lock A, Moir G, McGregor J, Buli R, Cerio R, Harwood C. Linear porokeratosis with multiple squamous cell carcinoma successfully treated by electrochemoterpay. *Br J Dermatol* 2016;175(6):1342-5.
43. Tchernev G, Chokoeva AA, Ivanona B, Mangarov H, Vidolova NG. Disseminated superficial actinic porokeratosis (DSAP): significant improvement after local administration of calcipotriol/betamethasone gel?

Wien Med Wochenschr 2016. DOI 10.1007/s10354-016-0484-8.

44. Montes-Torres A, Camarero-Mulas C, de Argila D, Gordillo C, Daudén E. Inflammatory Disseminated Pruritic Porokeratosis With a Good Response to Ciclosporin. *Actas Dermosifiliogr* 2016;107(3):261-2.
45. Otero-Rivas MM, Rodriguez-Lojo R, Castiñeiras-Mato IM, Lueiro-Vilariño M, Juarez-Casado Y, Fernández-Díaz ML: Successful management of disseminated superficial actinic porokeratosis with diclofenac sodium 3% gel. *Dermatol Ther* 18 November 2016. DOI: 10.1111/dth.12444.
46. Arun B, Pearson J, Chalmers R. Disseminated superficial actinic porokeratosis treated effectively with topical imiquimod 5% cream. *Clin Exp Dermatol* 2011;36(5):509-11.
47. Anderson I, Routt ET, Jim On SC. Disseminated superficial actinic porokeratosis treated with ingenol mebutate gel 0.05. *Cutis* 2017;99(3):E36-9.

Queratosis arsenical

Antecedentes históricos: el uso del arsénico (As) se remonta junto con la historia de la Humanidad ya que desde Hipócrates y Aristóteles, se difundió por todas partes, usándose en la actualidad en la India como afrodisíaco y en algunas patologías.

Las queratosis de palmas y plantas por As fueron descritas por Erasmus Wilson en 1873 (cit. por 1). Sir Jonathan Hutchinson en 1887 enfatizaba la asociación entre ese elemento químico y el cáncer de piel (cit. por 2).

Como elemento de envenenamiento fue empleado por los Borgia, la marquesa de Brinvilliers, madame Lafarge, entre otros. También se discute si Nerón y Napoleón fueron objeto de estas manipulaciones. En la primera guerra mundial se lo empleó como arma química en la tristemente célebre *lewisita*.

La primera comunicación en nuestro país se debe a Mario Goyenechea, efectuada en Bell-Ville (Córdoba), en 1913. Al detallar sus aspectos clínicos, Abel Ayerza, en 1917, la llamó Arsenicismo regional endémico.

Sinonimia: en intoxicaciones crónicas, por ingestión contaminada de aguas subterráneas y con un cuadro más complejo, recibe el nombre de HACRE (**H**idro **A**rsenicismo **C**rónico **R**egional **E**ndémico). También se la denomina Enfermedad de Bell-Ville, arsenicosis, *arsenicism*. En países de Asia se la conoce también como *black foot disease* o *black fever disease*.

Clínica y evolución natural: los efectos del arsénico As se deben o debieron a fines terapéuticos (en asma, corea, afrodisíaco, dermatosis diversas), a intenciones de envenenamiento, o por ingestión de aguas subterráneas contaminadas, tal como sucede en regiones de Polonia, India, China, México, Suecia, Taiwán, Canadá, Bangladesh, Chile, Alaska, Tailandia, Camboya, Laos, Nepal, Birmania, Pakistán y Argentina, siendo en realidad un problema sanitario mundial. En nuestro país existen zonas endémicas en las provincias de Santa Fe, Córdoba, La Pampa, Santiago del Estero, Buenos Aires, Mendoza, San Juan y San Luis, estimándose que cuatro millones de personas están expuestas al consumo de esta contaminación geogénica (3). En la costa atlántica de la provincia de Buenos Aires el agua tiene una concentración de As entre 100 a 300 microgramo/litro, mientras que en el norte de ese estado, mucho más poblado, es menor de 10 microgramos/l. En el total de la provincia, con 307.000 km², el 87% tiene As en las aguas subterráneas en valores sobre los 50 microgramos/l, mientras que el 90% lo hace por encima del 10%. Las ciudades de esta región identificadas como con mayor cantidad de As en las aguas son Junín, Tornquist y Baradero (3).

Según lo citan Acharyya *et al* (4) existen en el mundo 137 millones de personas en 70 países que están afectadas por intoxicación con As por aguas contaminadas. La polución del agua con As ha sido reportada como la catástrofe más grande con este metaloide, calculándose que el 50% de la población está en riesgo de contaminación (cit. por 3). La dosis letal reportada para el As inorgánico varía entre 120 a 200 mg, siendo la forma orgánica 50 a 100 veces menos tóxica (cit. por 5).

La clínica puede estar presente con o sin manifestaciones de piel, pero éstas son las condiciones primarias que llevan a sus portadores a la consulta. Se reconoce una forma de intoxicación aguda y una segunda de tipo crónico. La primera es muy rara en la actualidad y suele originarse manera accidental: suele iniciarse a los 30 minutos de la exposición al As y tiene una rápida evolución, con

síntomas gastro-enteríticos graves, *shock* hipovolémico por taqui-arritmias, prominente edema de la cara, depresión del sistema nervioso central, hemorragia conjuntival y eventual muerte por fallo multiorgánico. La manifestación cutánea más característica es la eritrodermia vésico-edematosa, y exantemas localizados o generalizados, observados sobre todo por el salvarsán.

La forma crónica y teniendo el As distintas fuentes de origen (*vide infra*), producen lesiones de piel y otras numerosas extra-cutáneas. Las del tegumento cutáneo son las más precoces lesiones en este tipo de intoxicación, y están presentes en el 92% de los pacientes (cit. por 5). Ubicadas especialmente en sitios de roce y traumatismos y ubicadas en palmas y plantas, precedidas generalmente por una hiperhidrosis, se exhiben como una queratodermia difusa o en forma de pápulas, algunas del tipo *punctata*, múltiples, de color marrón-amarillento, duras, de 2 a 10 mm de diámetro. En escasas ocasiones asentaron en el dorso de las articulaciones interfalángicas. La mayoría de los pacientes muestran, en estas lesiones, formaciones crateriformes, con relleno de queratina, las que, al ser eliminadas no dejan *pits* o depresiones (6). Puede asentar, en ocasiones menos frecuentes, en cualquier sitio de las extremidades y aún en el tronco. En ocasiones los pacientes aquejan prurito y sensación de ardor. Con la progresión de la intoxicación se producen cambios pigmentarios cutáneos. La melanodermia que se observa en forma más o menos circunscrita, especialmente en la zona de la cintura escapular, o difusa en todo el tronco y a veces también en los miembros, es de un color grisáceo, sepia, a un bronceado oscuro y con “parches” de piel normal, que brinda el aspecto llamado de huevo de tero o de gotas de lluvia o de rocío. La mucosa oral se ve involucrada raramente en este proceso. La hiperpigmentación se presentó ya en niños de 7-8 años de edad (7). En el paciente número 5 del artículo de Park *et al* (7) se presentaron las primeras lesiones cutáneas ya a los 5 años de edad (por contaminación de aguas). La bibliografía nos brinda un caso de HACRE en un joven de 17 años de edad, el que, según la madre, nació con manchas discrómicas (8).

En las uñas determina las llamadas líneas o bandas de Mees (denominadas también en la literatura médica como líneas de Mees-Aldrich o de Reynolds). Estas son bandas blanquecinas, estriadas, de 1-2 mm de ancho, con una curvatura que remeda la lúnula, presente habitualmente en varios dedos de la mano. La concentración del As en estas bandas es diez veces mayor que en otros lugares (9). En otras ocasiones se puede presentar una coloración marrón difusa, que compromete todo el plato ungueal. A veces se observa alopecia como así también acrodinia (2,6). La mucosa oral tiende a ser respetada.

Debido a su acción tóxica en los capilares sanguíneos se destruye la integridad vascular y pueden producirse edemas e *hypovolemia* (10). En ocasiones producen una erupción similar a la *pityriasis* rosada (11,12). Según Braun-Falco *et al* (12) se necesita un periodo previo de exposición al As entre 10 a 20 años. El mínimo estimado ha sido de dos años (13).

Pero la presentación es mucho más compleja, debido a la participación de enzimas que contienen azufre. De tal manera y sucintamente, podemos resumir la clínica sistémica con los siguientes ítems:

- Cardio-vasculares: miocardiopatías, arritmias y vasculopatías periféricas, *necrosis* digitales, ulceraciones y amputaciones espontáneas por arteriosclerosis severas (enfermedad de los pies negros),
- Digestivas: *hepatomegalia*, insuficiencia hepática, malabsorción, *ictericia*, cirrosis, dolores abdominales tipo cólico, esclerosis *hepato-portal*, carcinoma hepático, angiosarcoma de hígado, porfiria cutánea tardía,

- Endócrinas: tiroidopatías, *diabetes mellitus*,
- Hemáticas: anemia con leucopenia y plaquetopenia (*hipoplasia* medular), leucemias, linfomas,
- Renales: insuficiencia,
- Respiratorio: bronquiectasia, bronquitis crónica, carcinoma de pulmón, perforación del tabique nasal, cánceres nasales,
- Sistema nervioso: polineuropatía periférica con desmielinización, vértigos cefaleas, disminución de la audición, síndrome de Ronnskar.
- Teratogénico: el As puede atravesar la placenta,
- Genotoxicidad: frecuencia aumentada de micronúcleos y aberraciones en los cromosomas. Alteraciones en la reparación del DNA. Polimorfismo del p53,
- Obstétricos; abortos (con una frecuencia seis veces mayor que en la población general), mortalidad pre y *post*-natal aumentada, mayor incidencia de pre-eclampsia,
- Musculares: contractura de Dupuytren,
- Generales; *anorexia*, pérdida de peso, debilidad, malestar general, inyección conjuntival, edema sin *fóvea* de piernas y manos (cit. por 1,10,14-17).

En estudios provenientes de distintos lugares, la frecuencia de esta signo-sintomatología es desigual y no tienen un orden especial de aparición.

En animales no ha sido posible inducir el cáncer de piel por el uso del As (18).

Es alarmante una publicación periodística de noviembre de 2017 sobre el contenido de las fórmulas de comidas infantiles. En las 530 preparaciones testeadas se encontró que el 80% de ellas contenían As, como así también cadmio, plomo y acrilamida (19).

Etiología y fisiopatogenia: las vías de introducción del As son varias. En el mundo, decenas de millones de personas ingieren cantidades excesivas de As por beber aguas contaminadas, por el aire y por alimentos (20). Éstos últimos están representados por el consumo de los provenientes del mar, mariscos especialmente, y constituyen la mayor fuente de origen, junto con la vía aérea. La misma es debida a la inhalación del polvo ambiental, proveniente de minas, de zonas de fundición de metales, de utilización de plaguicidas, aditivos alimentarios para el ganado, los conservantes de maderas, la industria del vidrio y la cerámica (10,20). Por los alimentos del mar se produce ya que ellos contienen mayor concentración del elemento químico en cuestión, en relación a las aguas. La arseno-betaína y la arsenocolina en alimentos marinos son los predominantes, 81% del As total encontrado en el pescado fresco, seguido de otros tipos procedentes de su metilación por el fitoplancton. Este contenido también puede encontrarse en zanahorias cultivadas en zonas regadas por aguas contaminadas y en tabaco por uso de plaguicidas específicos. El arroz y algunos hongos comestibles lo poseen, asimismo, y en esas circunstancias. El tabaco es otro vehículo potencial, por el uso de pesticidas que contienen As en su composición. Actualmente las hierbas tradicionales de China y del Tíbet, fortificadas con As, representan un problema de sanidad.

Interesante es recordar que la fuente principal de intoxicación crónica por mercurio es también el consumo de pescados, seguido por su inhalación en el aire.

Sin embargo no se desaconseja evitar la alimentación con los pescados, por ejemplo, ya que, entre otras cosas, la cocción determina la pérdida del contaminante y ellos a su vez, representan una fuente importante de provisión de los *omega-3*. En China el uso de carbón con alta concentración

de As ha sido reportado como un serio problema de contaminación ambiental (cit. por 21). Un riesgo elevado para las neoplasias de pulmón y posiblemente hepático se reportaron en bebedores de vino originado por uvas contaminadas (cit. por 22). Es llamativa la falta de participación en esta patología del cáncer de estómago.

Actualmente el As se utiliza en la industria en la fabricación de transistores, láseres y semiconductores, en textiles, en la fabricación de papeles, adhesivos de metal y en el comercio de cueros y pieles.

Un discreto apartado podemos hacer en relación a la utilización del mate, costumbre difundida en Argentina y Uruguay. Estudios efectuados en La Plata (provincia de Buenos Aires) mostraron que si bien el agua consumida por el mismo en casos de arsenicismo era mayor que en los grupos controles, después de ajustar los valores para el tabaquismo, no existían riesgos elevados.

Después podemos incluir, lejos, a los medicamentos. En Dermatología es un clásico evocarlos como solución o licor de Fowler (arsenito de potasio), el de Pearson (arseniato sódico), el de Donovan (licor yodo-arsénico-mercurial), y las píldoras “asiáticas” (arsénico con opio o con pimienta) utilizados, tiempo ha, para el tratamiento de la psoriasis, dermatitis herpetiforme, *liquen plano*, y otras dermatosis. Con el primero, 400 ml son suficientes para producir signos de arsenicismo crónico. Citemos la utilización de antaño con arsfenamina o salvarsán para el tratamiento de la sífilis. Asimismo y en épocas anteriores se lo utilizó para la tripanosomiasis y parasitosis intestinales, aunque debido a su toxicidad fueron dejados de lado. No obstante, ha resurgido recientemente para algunos tratamientos puntuales como en casos de leucemia mielocítica aguda, en forma de trióxido de As. En el año 2000 la FDA aprobó su uso para inducir la remisión y consolidación en pacientes con leucemia promielocítica aguda, cuando son refractarias a otros tratamientos o han recidivado (cit. por 23).

Según la FDA, el 90% de la exposición total al As está dada por consumo de pescados y mariscos (cit. por 20). Acá debemos remarcar que, a pesar de este porcentaje, los índices acumulativos de incidencia del cáncer es bajo para niños y adultos residentes en una población consumidora de alimentos del mar ya que se refiere solo y justamente a la “exposición” (19).

Una vez en nuestro organismo pasan a depositarse en distintos órganos internos, especialmente hígado, pulmones y riñón y también en las uñas y pelos, siendo la piel el órgano *target* más importante de su acción. La hiperpigmentación se produce por un aumento de la melanina en los melanocitos, pudiendo la acumulación del As contribuir a la misma (cit. por 5).

Su origen es natural y se lo relaciona, en Argentina, con la actividad volcánica y la hidrotermal de la cordillera de Los Andes. El As se encuentra en la naturaleza formando el 0,0005 de la corteza terrestre. La dispersión secundaria a través de capas superficiales (y otras no tanto) determinó su traslado progresivo hacia el este del país. La OMS establece un máximo de 0.01 a 0.05 mg/l para el agua potable. Según el Código Alimentario Argentino el valor tolerable de As en el agua de consumo es de 0.01 mg/litro. En India se citan cifras de 3,400 nano-gramos de As por litro, promedio, aunque el 80% de los pacientes consumen el elemento líquido con valores algo menores de 5. Por arriba de aquella cifra aceptable, y según las OMS, una de cada 100 personas que beben durante un tiempo prolongado estas aguas morirá probablemente de cáncer (cit. por 14). En el trabajo de Hall *et al* (24) se reportó que había una relación dosis-respuesta, entre el riesgo de tener lesiones de piel y la exposición al As de aguas para beber. Los fumadores de tabaco, hombres, e individuos con bajo índice de masa corporal son más susceptibles a esta dermatosis. Igualmente se encontraron diferencias de género ya que el sexo masculino estuvo positivamente relacionado con el

mayor contenido de As en sangre, y a su vez ésta última determinación fuertemente relacionada al tabaquismo (24). En el año 2004 un trabajo de investigación demostró que aún con cifras menores a las pre-establecidas por los organismos internacionales, existía una prevalencia de lesiones de piel en aquellos que utilizaban aguas contaminadas (cit. por 3).

Se ha demostrado que los niños expuestos al As durante el periodo pre- y *post*-natal pueden tener menor desempeño neurológico (cit. por 25).

El As forma complejos con grupos de sulfhidrilos, presentes en gran número de enzimas y proteínas de nuestro organismo, produciendo inhibiciones de las mismas, y llegando a disminuir la producción de acetil-coenzima A y la síntesis del ATP. Con menor importancia clínica, se inhiben también otras enzimas tales como la fosfatasa ácida, arginasa hepática, colinesterasa, lipasa, monoamino-oxidasa, adenilciclase (10). Es de notar que aquellas estructuras químicas mencionadas están ampliamente distribuidas incluyendo piel, pelos y uñas. Además actúa por sustitución del fósforo en distintas y variadas reacciones bioquímicas, compitiendo en el transporte intracelular. La excreción se hace través de orina y materia fecal, por las glándulas sudoríparas y sebáceas, bilis, leche materna. El 45 al 75% del As que ingresa es eliminado por orina dentro de los primeros días hasta una semana (26).

El As pentavalente (arseniatos) es de 5-10 veces de menor toxicidad que el trivalente (arsenitos) y los derivados inorgánicos son más agresivos que los orgánicos.

Recientemente se ha encontrado que, en queratosis arsenicales palmares, existe un aumento en la concentración del ácido linoleico, en comparación con el dorso de manos de los mismos sujetos y en grupos controles. Si bien dicho ácido, como fracción de los lípidos inter-corneocitos, es muy importante para los procesos de inflamación, queratinización y regeneración, su rol en esta patología es desconocida (27).

Aberraciones cromosómicas han sido detalladas en sujetos con lesiones de piel inducidas por ingestión de aguas contaminadas, en comparación con otros con igual consumo de aguas pero sin lesiones de piel, sugiriendo que estos resultados podrían ser usados en la valoración de la población expuesta al hidro-arsenicismo (28). Un reciente estudio demuestra una correlación entre la polución con As y defectos funcionales del gen *p15ink4b*, en pobladores expuestos de una región de China (21).

La carcinogenicidad del As se la explica debido a su capacidad de introducir las aberraciones cromosómicas, en estimular la proliferación celular y en los daños en el DNA causado por el *stress* oxidativo que induce la detención de las mitosis y amplificación de los genes (29). En un estudio reciente, se muestra evidencia que la alteración mediada por el As de la vía canónica de señalización Hippo y la disrupción mediada por Yap, (un co-activador de la transcripción), contribuyen al desarrollo de un cáncer (30).

Progresión tumoral: los tumores de piel observados en relación a esta sustancia son la enfermedad de Bowen, y los carcinomas basocelulares (CBC) y espinocelulares (CEC). Este último aparece en zonas expuestas en el 60% de los casos (13), provenientes sobre todo de aquellas queratosis córneas palmo-plantares pero también de otras similares de tronco y cuero cabelludo. Esta neoplasia puede asentar aparentemente *de novo* sobre piel normal (31). Este carcinoma que surge en una queratosis arsenical es más agresivo que aquel que se origina en una queratosis solar, y posee, a su vez, mayor potencia metastizante (1).

El CBC es otro de los tumores frecuentes que se pueden observar en estos pacientes y generalmen-

te del tipo nodular y superficial (13).

La participación del As inorgánico se estableció aún con aguas de consumo con concentraciones bajas. Esas preocupaciones han planteado su validez ya que algunos estudios se basaron en la extrapolación lineal de riesgo para la incidencia de cáncer cutáneo con exposición al As en concentraciones relativamente altas (cit. por 32).

También se puede exhibir clínicamente la enfermedad de Bowen (EB), 30% de las cuales forman parte de los cánceres presentes en el arsenicismo (cit. por 32). En arsenicismo crónico ocupacional esta última se asoció al carcinoma neuro-endócrino y a la EB en la región plantar de un hombre de 72 años de edad, quien presentaba una historia de intoxicación crónica por el arsénico, con queratosis arsenicales y carcinomas *in situ* múltiples anteriores (33). En el Japón se relató, en un paciente con una intoxicación crónica por arsénico, la afectación con la EB en forma múltiple junto a un carcinoma de Merkel (34). En otro reporte, el tumor de Merkel se localizaba en la epidermis y en la dermis junto a un carcinoma espinocelular (CEC) *in situ* (35). En pacientes de Taiwán y de Corea se presentó igualmente esa asociación, muy probablemente de carácter incidental (36,37). En un caso reciente se detectó la presencia del poliomavirus en un carcinoma de Merkel asociado a un CEC en una mujer con arsenicismo crónico. El virus se detectó solamente en las células patológicas neuro-endocrinas y no así en las del epitelio escamoso (38). Acotemos acá que la EB, sea de origen arsenical o no, tiene en el 5% de los pacientes evidencias de un CEC clínico y microscópico, y 2% de metástasis internas (1).

El periodo de latencia para el desarrollo de las queratosis, la EB y el CEC fue de 18, 39 y 41 años, según el estudio de 17 pacientes y durante 7 años llevado a cabo en China (31).

Los efectos del As han sido adscritos a distintos tipos de neoplasia malignas internas. En la mayoría de los casos las alteraciones cutáneas específicas ya estaban presentes al momento del diagnóstico (cit. por 37), siendo suficientes las evidencias en casos de tumores de pulmón, hígado, vejiga urinaria. En otras pocas instancias el asiento tumoral fue en colon, boca, próstata, laringe, esófago, faringe, tráquea, páncreas (1, cit. por 8). En una población de los Estados Unidos expuesta a dosis comparativamente bajas de As en las aguas de consumo se relató una tendencia positiva para el cáncer de vejiga, pero solamente para aquellos que eran fumadores (cit. por 39). Se ha asociado la inhalación del As, en trabajadores de fundiciones de cobre, a una mayor incidencia de tumores renales y de hueso (40).

En estudios efectuados en la provincia de Córdoba se concluyó que la ingestión del As aumentaba el riesgo para cánceres de pulmón y riñones, pero esa relación no era clara con los de piel y pulmón (39). Una neta asociación con cánceres de vejiga fueron comunicadas en estudios de Taiwán, Finlandia y Estados Unidos (cit. por 41), como así también en Argentina. El trabajo de Bates *et al* (41) y con pacientes de la provincia de Córdoba, desde 1996 al 2000, sugiere índices menores para el desarrollo de cánceres de vejiga que los obtenidos en los análisis anteriores, agregando, además, que la latencia puede ser mayor que lo que se pensaba anteriormente, de manera más notable en fumadores. En investigaciones provenientes de Dinamarca no encontraron asociaciones estadísticas significativas entre concentraciones de As en el agua y riesgo para tumores. Estos últimos resultados indican, para estos autores, una inversa relación entre la concentración en el agua para beber y el riesgo para carcinomas de piel, sugiriendo que el As podría tener un efecto beneficioso protector en bajas concentraciones (42). Señalemos acá que en el área de Aarhus (Dinamarca) esas concentraciones son de niveles 100 a 1000 veces más bajos que los estudios efectuados en Asia y América Latina.

Un 30% de estos pacientes con arsenicosis mueren a causa de neoplasias internas, 30% de las cuales pertenecen a las de pulmón (8).

En pacientes con psoriasis y otras dermatosis tratadas con As la incidencia total de carcinomas en la piel ha sido reportada del 8% (cit. por 22).

Como co-factores para el desarrollo de un tumor se ha invocado al tabaquismo y a la exposición solar (18).

Laboratorio: la determinación urinaria del As total en 24 hs es una medida que indica la ingestión muy reciente, 1-2 días, de este elemento. Una precaución a tener en cuenta es evitar la ingestión de peces y mariscos previos a este estudio, ya que la presencia de arsenobetaina de los mismos podría dar resultados equívocos. El consumo de un simple pescado puede incrementar el total de As urinario a más de 1000 microgramos /l (cit. por 24).

La determinación sanguínea ofrece datos muy variables. Los marcadores más utilizados son los estudios de este elemento químico en pelos y uñas, dada la tendencia a su concentración en tejidos ectodérmicos, aún con bajos niveles de exposición (17). En los primeros son suficientes un pequeño número de ellos y se prefiere los de la región púbica por tener menor posibilidad de contaminación ambiental.

En la Argentina se está desarrollando un método para determinar concentraciones de As en el agua. El mismo se basa en cultivos de *Escherichia coli*, no patógena, genéticamente modificada y capaz de absorber y producir distintos colores de acuerdo a la cantidad de ese elemento.

Histopatología: en la intoxicación aguda las biopsias de piel exhiben gránulos de mayor tamaño que los de la melanina, que se tiñen positivamente con la coloración de Fontana-Masson y que son HMB 45 negativos, dispuestos en forma intra y extracelular en la dermis papilar (5), sugiriendo estos últimos autores que se trataría de depósitos de As.

En las lesiones queratósicas, la epidermis muestra una gran hiperqueratosis compacta con paraqueratosis y elongación de las crestas interpapilares. Se pueden observar cambios variables, con elementos disqueratósicos, a otros más relevantes de CEC *in situ*. En ocasiones se observan queratinocitos vacuolados, respetando los anexos cutáneos, evento éste último que la torna diferencialmente más difícil con las queratosis actínicas. En zonas de hiperpigmentación se observa un aumento de melanina que, desde la capa basal, puede extenderse a planos superiores. En la dermis se puede o no observar una degeneración basófila del conectivo, independientemente del lugar anatómico. Los distintos tumores de piel existentes en esta entidad no difieren de aquellos observados en forma independiente. Una excepción a esto lo constituye una aparente mayor incidencia de células gigantes multinucleadas y de atipias nucleares, en la arsenicosis (1).

Diagnósticos diferenciales: debemos considerar el gran grupo de las queratosis palmo-plantares, como la enfermedad de Meleda, el síndrome de Unna Thost, el Papillón-Lefèvre, la poroqueratosis punteada, entre otros tantos. La exacta evaluación de cada uno de ellos nos permitirá considerar signos diferenciales, los que, sin embargo y en el comienzo de la arsenical, serán de poca utilidad.

Por la hiperpigmentación y en primer lugar se debe realizar con la enfermedad de Addison, entidad en que el aumento de la melanina es pareja en todo el tegumento, acompañada de signos mucosos y síntomas generales llamativos. Las pigmentaciones por drogas son más acotadas, no se acompañan de queratodermia y en el interrogatorio podemos elicitar rápidamente el diagnóstico.

Si nos referimos como signo guión a las líneas de Mees, si bien son típicas, no son patognomóni-

cas ya que se las ha descrito también en las intoxicaciones por antimonio, por plomo y por talio. Se las puede distinguir asimismo en la enfermedad de Hodgkin, en la pelagra, en la malaria, entre otras pocas más.

En la guía de la OMS (Nueva Delhi 2005) (27) se mencionan esquemáticamente las siguientes entidades diferenciales:

- Melanosis difusa: dermatosis actínicas, melasma, dermatosis cenicienta (*ashy dermatosis*)
- Melanosis moteada: *pityriasis versicolor*, pecas, liquen plano.
- Leuco-melanosis: hipopigmentación *guttata* idiopática, *pityriasis versicolor*, *pityriasis lichenoides chronica*, lepra
- Queratosis difusa: psoriasis (palmo-plantar), eczemas, queratosis ocupacionales, *tinea pedis*, *keratolysis puncteada*.
- Queratosis nodular: verruga vulgar, queratosis seborreica, callos

Histológicamente las queratosis de esta patología no se pueden diferenciar de la queratosis solar ni de la EB.

Tratamientos: obviamente debe ser etiotrópico, en la medida de lo posible: evitar el consumo de las fuentes originarias. Medidas higiénico-sanitarias, tales como colocación de filtros especiales, cocción adecuada de alimentos incriminados, desechar productos farmacéuticos que contengan As. Control periódico y exhaustivo de los pacientes ante los primeros signos de intoxicación.

La quelación con dimercaprol, llamada también *British Anti-Lewisite*, no es lógica ya que en el período de aparición de los tumores, sólo pueden quedar vestigios mínimos del As. Su empleo puede justificarse únicamente en casos agudos de intoxicación.

Los retinoides orales pueden, según algunos autores, disminuir la formación de los CBC. La instilación de agentes quimioterapéuticos locales dan muchos menores resultados que en otras queratosis.

Algunos estudios aplican la suplementación con alfa-tocoferol (100 mg/día) y de l-seleno metionina (20 microgramos/día), como medidas preventivas del cáncer (cit. por 18).

Recientemente se ha publicado un trabajo experimental sobre la acción beneficiosa del té verde (*Camellia Sinensis*), basado en el efecto de sus polifenoles en el barrido de radicales libres, protegiendo así, la mutagenicidad de la rotura del DNA y la presencia de *necrosis* o carcinogénesis (4). Otras medicaciones “promisorias” son las aplicaciones locales del factor de crecimiento de las plaquetas y el factor estimulante de colonias granulocíticas-macrofágicas (43). Igualmente se está estudiando la aplicación local de curcumina, en dosis de 1 a 12 gramos/día (cit. por 18), ensayos que se encuentran en fase I. Se trata, en este último caso, de un colorante amarillo obtenido del rizoma del mismo nombre y con propiedades similares a los polifenoles.

En una observación efectuada entre 2003 a 2014, el control del As en aguas de utilización pública efectuado por la Agencia de Protección del Ambiente de USA, se observó que, a partir de los años 2009 a 2010 esa concentración se redujo un 17%, equivalente a la disminución anual de 200 casos de cáncer de pulmón y vejiga urinaria (44).

1. Schwartz RA. Arsenic and the skin. *Int J Dermatol* 1997;36(4):241-50.
2. Montgomery, H. Precancerous Dermatoses. En: H. Montgomery: *Dermatopathology* Evanston and London Harper & Row Publishers New York 1967 Vol 2 chapt. 32 p. 967-1006.
3. Bardach AE, Ciapponi A, Soto N, Chaparro MR, Calderon M, Briatore A, Cadoppi N, Tassara R, Litter MI. Epidemiology of chronic disease related to arsenic in Argentina: A systematic review. *Science of the Total Environment* 2015;538:802-16.
4. Acharyya N, S Ali S, Deb B, Chattopadhyay S, Maiti S. Green tea (*Camellia sinensis*) alleviates arsenic-induced damages to DNA and intestinal tissues in rat and in situ intestinal loop by reinforcing antioxidant system. *Environ Experim* 2015;30(9):1033-44.
5. Bartolomé B, Córdoba S, Nieto S, Fernández-Herrera J, García-Díez A. Acute arsenic poisoning: clinical and histopathological features. *Br J Dermatol* 1999;141(6):110-09.
6. Schwartz, RA. Premalignant keratinocytic neoplasms. *J Am Acad Dermatol* 1996;35(2 Part 1):223-42.
7. Braverman IM. *Manifestaciones cutáneas de las enfermedades sistémicas* Ediciones Toray SA 1973 Barcelona cap. 1 p. 1-38.
8. De Los Ríos E, Alperovich BA, De Los Ríos R del V, de Nogalo L, Hidroarsenicismo crónico regional endémico (HACRE) juvenil. *Rev Argent Dermatol* 1997;78(2):96-101.
9. Gertler W. *Arbeitsdermatosen en: Systematische Dermatologie Band II* Leipzig VEB Georg Thieme 1972 Kap 2.10 Seite 734-93.
10. Ferrer A. Intoxicación por metales. *Anales del Sistema Sanitario de Navarra versión impresa* ISSN1137-6627 2003, v 26 Supl 1.
11. Bosch García R. Parapsoriasis. Pitiriasis rosada en: Conejo-Mir J, Moreno JC, Camacho FM (Edts.): *Tra-tado de Dermatología*. Edit. Océano/ergon, España 2012 Volumen 1 cap 14 pp. 205-18.
12. Braun-Falco O, Plewig G, Wolff HH. *Dermatologie und Venereologie*. Dritte neubearbeitete Auflage 1984 Springer Verlag Berlin-Tokyo Seite 381.
13. Viglioglia PA. Hiperplasias y tumores cutáneos, cap. XXIX, En: PA. Viglioglia: *Manifestaciones dermatológicas de enfermedades internas*. Buenos Aires Edit Ediciones de Cosmiatria 1982 pp. 706-72.
14. Palacios SV, Guglielmino CM, Vereá MA, Pecotche DM. HACRE. Hidroarsenicismo Crónico Regional y Endémico. Presentación de un caso clínico y breve reseña bibliográfica. *Arch Argent Dermatol* 2012;62(3):233-8.
15. Guha Mazumder D, Dasgupta UB: Chronic arsenic toxicity: Studies in West Bengal, India Kaohsiung. *J Med Sciences* 2011;27:360-70.
16. Grobe JW. Experimentelle Beobachtungen über Späte Läsionen der Arsen Vergiftung mit Porphyria cutanea tarda und Dupuytren Kontraktur. *Derm Beruf Umwelt* 1980;28(4):116-7.
17. Centeno JA, Mullick FG, Martinez L, Page NP, Gibb H, Longfellow D, Thompson C, Ledich ER. Pathology Related to Chronic Arsenic Exposure. *Environ Health Perspect* 2002;110(5):883-6.
18. Wollina U: Arsenic and skin cancer- Case report with chemoprevention. *Our Dermatol Online* 2016;7(2):172-5.
19. Cohen H. Watchdog group blasts study that suggests 80 percent of baby formula contains arsenic. *Miami Herald*, 6.November.2017
20. Chen B-C, Chou W.C, Chen W-Y, Liao C-M- Assessing the cancer-risk associated with arsenic-contaminated seafood. *J Hazardous Materials* 2010;181:161-9.

21. Zhang A, Gao C, Han X, Wang L, Yu C, Zeng X, Chen L, Li D, Chen W. Inactivation of p15^{ink4b} in chronic arsenic poisoning cases. *Toxicology Reports* 2014(1):692-8.
22. Hönigsmann H, Wolff K, Gschnait F, Brenner W, Jaschke E. Keratoses and nonmelanoma skin tumors in long-term photochemotherapy (PUVA). *J Am Acad Dermatol* 1980;3(4):406-14.
23. Gibaud S, Jaouen G. Arsenic-Based Drugs: From Fowler's Solution to Modern Anticancer Chemotherapy. *Top Organomet* 2010, 32:1-20 DOI: 10.1007/578-3 642-13185_1_1.
24. Yuntzu-Yen Chen A, Olsen T. Chromated copper arsenate-treated wood: a potential source of arsenic exposure and toxicity in dermatology *Int J of Woman's. Dermatology* 2016;2(1):28-30.
25. Hall M, Chen Y, Ahsan H, Slavkovich V, van Green A, Parvez F, Graziano D. Blood arsenic as a biomarker of arsenic exposure: Results from a prospective study. *Toxicology* 2006;225:225-33.
26. Chávez V A, Pérez Hidalgo C, Tovar E, Garmilla M. Estudios en una comunidad con arsenicismo crónico endémico. *Salud Publ Mex* 1964 Época V vol. VI (8) 435-43.
27. Coussy D (Ed.): *A Field Guide for Detection, Management and Surveillance of Arsenicosis*. Cases World Health Organization, Regional Office for South-East Asia, New Delhi 2005.
28. Ahmed TS, Misbahuddin M. Role of linoleic acid in arsenical palmar keratosis. *Int J Dermatol* 2016;55:289-95. Doi:10.1111/ijd.12831.
29. Ghosh P, Banerjee M, De Chaudhuri, Das JK, Sarma N, Basu A, Giri AK. Increased chromosome aberration frequencies in the Bowen's patients compared to non-cancerous skin lesions individuals exposed to arsenic. *Mutation Research* 2007;632(1-2):104-110.
30. Hunt KM, Srivastava RK, Elmets CA, Athar M. The mechanistic basis of arsenicosis: pathogenesis of skin cancer. *Cancer Lett* 2014;354(2):211-9.
31. Li C, Srivastava RK, Elmets CA, Afaq E, Athar M. Arsenic-induced cutaneous hyperplastic lesions are associated with the dysregulation of Yap, a Hippo signaling-related protein. *Biochem Biophys Res Comm PubMed* 2013 Sep 6:438(4):607-12. Doi: 10.1016/bbrc.2013.08 008. Epub 2013 Aug 11.
32. Wong SS, Tank KC, Goh CL. Cutaneous manifestations of chronic arsenicism: review of seventeen cases. *J Am Acad Dermatol* 1998;38(2 Pt 1):179-85.
33. Leonardi G, Vahter M, Clemens F, Goessler W, Gurzau E, Hemminki K, Hough R, Koppova K, Kumar R, Rudnai P, Surdu S, Fletcher T. Inorganic Arsenic and Basal Cell Carcinoma in Areas of Hungary, Romania, and Slovakia: A Case-Control Study. *Environ Healthy Perspect* 2012;120(5):721-6.
34. Tsuruta D, Hamada T, Mochida K, Nakagawa K, Kobayashi H, Ishii M. Merkel cell carcinoma, Bowen's disease and chronic occupational arsenic poisoning. *Br J Dermatol* 1998;139(2):291-4.
35. Ohnishi Y, Murakami S, Ohtsuka H, Miyauchi S, Shinmori H, Hashimoto K. Merkel cell carcinoma and multiple Bowen's disease: incidental association or possible relationship to inorganic arsenic exposure? *J Dermatol* 1997;24(5):310-6.
36. Sirikanjanapong S, Melamed J, Patel RR. Intraepidermal and dermal Merkel cell carcinoma with squamous cell carcinoma in situ: a case report with review of literature. *J Cutan Pathol* 2010;37(8):881-5.
37. Lien HC, Tsai TF, Lee YY, Hsiao CH. Merkel cell carcinoma and chronic arsenicism. *J Am Acad Dermatol* 1999;41(4):641-3.
38. Park HC, Kang HS, Park KT, Oh YH, Yu HJ, Kim JS. Merkel Cell Carcinoma Concurrent with Bowen's Disease. *Ann Dermatol* 2012;24(1):77-80.
39. Chou T-C, Tsai K-B, Wu C-Y, Hong C-H, Lee C-H. Presence of the Merkel cell polyomavirus in Merkel cell

carcinoma combined with squamous cell carcinoma in a patient with chronic arsenism. *Clin Exp Dermatol* 2016; DOI: 10.1111/ced.12954.

40. Hopenhayn-Rich C, Biggs ML, Smith AH. Lung and kidney cancer mortality associated with arsenic in drinking water in Córdoba, Argentina. *Int J Epidemiol* 1998;27(4):561-9.
41. Enterline PE, Day R, Marsch GM. Cancer related to exposure from arsenic at a copper smelter. *Occup Environ Med* 1995;52:2832.
42. Bates MN, Rey OA, Biggs ML, Hopenhayn C, Moore LE, Kalman D, Steinmaus C, Smith AH. Case-Control Study of Bladder Cancer and Exposure to Arsenic in Argentina. *Am J Epidemiol* 2004;159(4):381-9.
43. Bastrup R, Sørensen M, Balstrøm T, *et al.* Arsenic in Drinking-Water and Risk for Cancer in Denmark. *Environmental Health Perspectives* 2008;116(2):231-37. Doi:10.1289/ehp.10623.
44. Zhang Y, Zhang S, Shao X. Topical agent therapy for prevention and treatment of radiodermatitis: a meta-analysis. *Support Care Cancer* 2013;21(4):25-31.
45. Public Health: EPA regulation on arsenic in US public water systems likely prevented over 200 cancer cases per year. *Science Daily*. Science Daily. 23 October 2017 www.sciencedaily.com/release/2017/10/171023180516.hta.

Queratosis por PUVA (incluye lesiones por PUVA)

Antecedentes históricos: con esta denominación Ineke Bruynzeel *et al* (1) la describieron en el año 1991, aunque admitiendo que ya había sido anteriormente reconocida por operadores de PUVA. Esto se puede apreciar en el trabajo de Brent Schillinger *et al* (2) sobre *acanthoma* en pacientes tratados con el método de Goekerman en 1981. Igualmente en 1990, AK. Gupta *et al* (3) señalaron queratosis en pacientes con psoriasis, aunque algunos de ellos las presentaban sobre las placas de la dermatosis o en íntima relación con ellas, previamente al mismo método terapéutico anterior.

Clínica y evolución natural: las queratosis por PUVA (QxP) se definen como pápulas elevadas, con base ancha y de diámetros variables, entre algunos milímetros hasta 1 cm. La superficie se presenta con hiperqueratosis, escamosa, a veces con cierto aspecto verruciforme. Se sitúan por lo común en áreas no expuestas a la luz solar, especialmente en tronco y muslos.

Se ha señalado la presencia, en forma asintomática, de lesiones redondeadas, presentes en los bordes laterales de manos y pies en pacientes sometidos a prolongadas sesiones de PUVA (4).

La aparición de estas queratosis se relató en pacientes tratados con PUVA por vitiligo (5), como así también de queratosis actínicas múltiples y carcinomas espinoceles (CEC) (6,7).

Etiología y patogenia: para Gupta *et al* (3) la consideran como una respuesta irritativa o proliferativa a la luz UV en pacientes con psoriasis., mientras que otros consideran que la pérdida de melanina, en los casos de vitiligo, podrían ser los responsables de estas QxP sumado, claro está, a los efectos proliferativos de la luz UV (8).

Progresión tumoral: los psoralenos en combinación con la UVA parece que incrementan el riesgo para el desarrollo de queratosis y tumores de piel, entre los que se han citado a los CEC, melanoma y al carcinoma de Merkel. Stern *et al* (9) concluyen en su trabajo, que la exposición a largo plazo al PUVA es consistente con el aumento significativo del riesgo para la instalación de un CEC. El número de pacientes con cáncer no-melanoma consecutivo a tratamientos con PUVA por psoriasis es mayor que un mismo grupo de dermatosis no sujetos a esta modalidad terapéutica. Después de 5 años de comenzado el tratamiento, el 15% de los pacientes con QxP desarrollan una neoplasia cutánea, mientras que a los 8 años esa cifra se eleva hasta un 31% de los pacientes, y solo un 4% de los pacientes sin las QxP desarrollaron un cáncer 8 años después del comienzo de la radiación presente (10). Llamativamente en los casos estudiados por estos últimos investigadores, la mayoría de las QxP se detectaron después de hacerlo con los tumores cutáneos, imprimiendo, de este modo, evidencias no concluyentes sobre la naturaleza pre-neoplásica de estas queratosis.

En relación a los melanomas, en un trabajo del año 2001, se reporta un aumento en su incidencia en los primeros 15 años de exposición al tratamiento, riesgo que aparentemente se incrementa con el paso del tiempo (11).

En un estudio realizado sobre 4799 pacientes con datos del Registro Sueco del Cáncer, desde 1974 a 1985, se observó un aumento para la incidencia del CEC cutáneo y, muy llamativamente, también, para aquellos de tumores respiratorios en el hombre y renal en la mujer (12). La existencia de verrugas de las manos en pacientes con psoriasis sometidos a tratamiento con PUVA tienen doble posibilidad de desarrollar un CEC y más del 50% de hacerlo con carcinomas basocelulares, en relación a los que no tenían aquella dermatosis viral (13).

Aunque sin relación a las queratosis, es relevante señalar una reciente publicación sobre el tratamiento durante 40 años con luz UV-A con psoralenos y con UV-B, por una micosis fungoides, 37 años luego de los cuales el paciente experimentó queratosis solares, CBC, CEC y M (14).

Laboratorio: carece de datos especiales y/o de ayuda para el diagnóstico.

Histopatología: los hallazgos más frecuentes los podemos reunir de la siguiente manera:

- Hiperqueratosis..... prominente
- Paraqueratosis..... prominente
- Acantosis..... prominente
- Atipias..... moderadas
- Mitosis..... moderadas
- Elastosis..... ausente

De una serie de 10 pacientes, en uno solo de ellos existió, además, una *acantholysis* focal y en otro una elastosis de la dermis (10).

De aquellas lesiones *punctata* en manos y pies, la microscopía exhibe una neta demarcación entre una epidermis normal y otra marcadamente más pálida (4).

El cuadro histológico difiere de la queratosis solar por tener pocas atipias celulares en la epidermis y carecer de elastosis solar en dermis.

Diagnósticos diferenciales: la historia clínica nos pondrá rápidamente frente al diagnóstico.

Las queratosis por alquitrán se sitúan en el 90% de los casos en las manos y pies. De las solares, por los sitios de predilección y porque la histología presenta diferencias sutiles pero importantes. Otras dermatosis a tener en cuenta son la psoriasis vulgar, verrugas vulgares, queratosis seborreica, queratosis *liquenoide*, queratosis arsenicales y por hidrocarburos.

En el curso de la psoriasis, y mencionada por ser una de las patologías prevalentes para la terapéutica con PUVA, han sido señaladas distintas alteraciones benignas de tipo hiperqueratosis, como el acantoma, la queratosis *alba*, lentigos o “pecas” por PUVA y otras (cit. por 1).

Tratamientos: en este ítem caben las mismas consideraciones hechas para las queratosis solares, en el capítulo correspondiente.

Bibliografía

1. Bruynzeel I, Bergman W, Hartevelt HM, Kenter CCA, van der Velde EA, Schothorst AA, Suurmond D. High single dose European PUVA regimen also causes an excess of non-melanoma skin cancer. *Br J Dermatol* 1991;124(1):49-55.
2. Schillinger B, Brody N: Acanthoma induction in psoriasis patients after short-term high potency Goeckerman treatment. *Cutis* 1981;28(5):568-70.
3. Gupta AK, Siegel MT, Noble SC, Kirkby S, Rasmussen JE. Keratoses in patients with psoriasis: A prospective study in fifty-two inpatients. *J Am Acad Dermatol* 1990;23(1):52-5.

4. Turner RJ, Sviland I, Charlton F, Farr PM. PUVA-related punctate keratoses of the hands and feet. *J Am Acad Dermatol* 2000;42(3):476-9.
5. Halder RM, Battle EF, Smith EM. Cutaneous Malignancies in Patients Treated With Photochemotherapy (PUVA) for Vitiligo. *Arch Dermatol* 1995;131(6):734-5.
6. Buckley DA, Rogers S. Multiple keratoses and squamous carcinoma after PUVA treatment of vitiligo. *Clin Exp Dermatol* 1996;21(1):43-5.
7. Akimoto S, Suzuki Y, Ishikawa O. Multiple keratoses and squamous cell carcinomas on the sun-exposed areas of widespread vitiligo. *Br J Dermatol* 2000;142(4):824-5.
8. Hassab-El Naby HMM, Al-Ajmi HS, Al-Sabah HY. PUVA keratosis in vitiligo. *J Eur Acad Dermatol Venerol* 2006;20(8):101-4.
9. Stern RS, Lunder EJ: Risk of Squamous Cell Carcinoma and Methoxsalen (Psoralen) and UV-A Radiation (PUVA). *Arch Dermatol* 1998;134(12):1582-3.
10. van Praag MCG, Bavinck JNB, Bergman W, Rosendaal FR, Mommaas AM, Bruynzeel I, Scheffer F, Vermeer BJ, Bruijn JA. PUVA keratosis. A clinical and histopathologic entity with an increased risk of non-melanoma skin cancer. *J Am Acad Dermatol* 1993;28(3):412-7.
11. Stern RS. The risk of melanoma in association with long-term exposure to PUVA. *J Am Acad Dermatol* 2001;44(5):755-61.
12. Lindelöf B, Sigurgeirsson B, Tagner E, Larkö O, Johannesson A, Beme B, Ljunggren B, Andersson T, Molin L, Nylander-Lundqvist E, Emtestam L. PUVA and cancer risk: the Swedish follow-up study. *Br J Dermatol* 1999;141(1):108-12.
13. Wu PA, Chen CA, Stern RS. Hand warts are associated with subsequent development of SCC in psoriasis patients treated with PUVA. *J Invest Dermatol* 2016, Jul 22. pii S0022-202X(16)32117.0. Doi:10.1016/j.jid.2016.07.010(Epub ahead of print).
14. Imafuku K, Hata H, Yanagi T, Kitamura S, Inamura-Takashima Y, Nishimura M, Kitamura S, Moriwaki S, Shimizu H. Multiple skin cancers in patients with mycosis fungoides after long-term ultraviolet phototherapy. *Clin Exp Dermatol* 2017;42(5):523-6.

Queratosis reaccionales

Karynne O. Duncan *et al* (1), en el libro de Dermatología de Fitzpatrick, definen como queratosis reaccionales aquellas lesiones queratósicas *pre-malignas* (el subrayado es nuestro) que en condiciones crónicas de inflamación no cicatriciales, pueden determinar, en su evolución, la aparición de un carcinoma. Al igual que en otras situaciones similares, es común el paso previo a un carcinoma espinocelular (CE) *in situ* y luego a otro de carácter invasor.

Comprenden entidades que en forma inusual pueden terminar su “carrera” patológica en esas circunstancias, y están representadas por diversas noxas infecciosas y no infecciosas. Aunque algunas de las siguientes entidades son cicatriciales, nos permitimos incluirlas en este capítulo para mantener un cierto orden en la calidad de ellas.

En las evaluaciones histológicas de estos cuadros y casi como un común denominador se deben tener en cuenta en los diagnósticos diferenciales a la hiperplasia *seudo*-epiteliomatosa atípica.

Son numerosas las causas infecciosas y otras menos, que no lo son, que pueden exhibir *in situ*, y en algún momento de su evolución, una neoplasia. Como dijimos anteriormente, el detalle integral de las mismas está un poco fuera del contexto general de esta obra, por lo que haremos una breve reseña de las mismas, en sus caracteres más sobresalientes.

Muchos de los aspectos de estas condiciones han sido abordados en el capítulo Úlceras-Cicatrices de esta misma obra.

Bibliografía

1. Duncan KO, Geisse JK, Leffell DJ. Tumores de la epidermis y de los anexos cutáneos. En: K.Wolff, LA. Goldsmith, SI.Katz, BA. Gilchrest, AS. Paller, DF. Leffell: Fitzpatrick Dermatología en Medicina General 2008 Edit Médica Panamericana Buenos Aires-Porto Alegre 7- Edición Tomo 2 Sección 21 cap 113 pp. 1007-27.

a) Cromoblastomycosis

Antecedentes históricos: Alexandrino Pedroso hizo la descripción *princeps* de este cuadro en 1911, en el Brasil, pero sus casos no fueron comunicados en forma escrita hasta 1920. Max Rudolph en 1914 y proveniente del mismo país, publicó su descripción, desconocedor del trabajo anterior (1). La aparición de neoplasias malignas *in situ*, fue señalada primariamente por Richard M. Caplan (2) en un paciente de Nicaragua en 1968.

Sinonimia: llamada también cromomycosis, enfermedad de Fonseca o de Pedroso y Lane, enfermedad de Gomes, enfermedad Lane-Pedroso-Gomes, blastomycosis negra, dermatitis verrugosa, *cladosporiosis*, *feoesporotricosis*, *figueira* (cit. por 1,3,4).

Clínica y evolución natural: tiene su asiento en el tejido adiposo Las lesiones predominan en miembros inferiores, habitualmente unilaterales y únicas, y el 80% de los pacientes provienen de zonas rurales, los que suelen caminar sin calzado (cit. por 2), en su gran mayoría en el sexo masculino. Existen observaciones en cavidad nasal, pene, vulva. En forma extra cutánea, en pleura,

región ileocecal, laringotraqueal y amígdalas.

Se distinguen varias formas clínicas:

- nodular verrugosa o vegetativa
- tumoral en placa
- psoriasiforme
- cicatricial
- elefantiásica
- atípicas ocasionales

Dentro de la última podemos consignar una paciente con una lesión micetoma-*like* (5).

Son de curso crónico y suele presentar, como complicaciones, infecciones asociadas lo que conduce al linfedema y a la elefantiasis.

Etiología y patogenia: reconoce como etiología a hongos pigmentosos de la familia *Dematiaceae*, de las siguientes especies: *Fonsecaea*, *Rhinochrysiella*, *Phialophora* y *Cladophialophora*, siendo el agente más común el *Fonsecaea pedrosoi*.

Progresión tumoral: la inflamación persistente y la fibrosis que origina, predisponen a la degeneración maligna. Dos pacientes con esta sucesión de patologías fueron, asimismo, comunicados en Madagascar el año 1999, mencionándose la existencia de 12 casos reportados previamente con carcinoma espinocelular (CEC), sobre un total de 1400 pacientes (6). De acuerdo a Torres *et al* (3) en su publicación del año 2010, se conocen en la literatura mundial 17 casos de esta eventualidad, representada por CEC y melanoma. Recientemente se comunicaron 7 casos provenientes de Maranhao (Brasil), con CEC sobre una cromoblastomicosis crónica (7).

Laboratorio: los cultivos efectuados permitirán la clasificación de los organismos que intervienen en este cuadro.

Histopatología: la epidermis se presenta hiperplasiada, con microabscesos su interior acantótico. En dermis se exhiben infiltrados granulomatosos con marcado polimorfismo celular, constituyendo lo que se llama granuloma micótico (8). El hongo se visualiza como elementos escleróticos redondeados o poliédricos, llamados también cuerpos de Medlar, células muriformes, peniques de cobre o cuerpos fumagoides, son de paredes gruesas, pigmentados, color café, situados en el interior de elementos multinucleados tipo células gigantes o libres en el estroma. Son elementos patognomónicos pero que no indican el agente causal. Se ha señalado en distintas publicaciones la eliminación transepitelial de elementos fúngicos. Contrariamente a su nombre, la forma blástica no existe.

Diagnósticos diferenciales: lepra, blastomicosis, tuberculosis, blastomicosis, *leishmaniasis*, botriomicosis.

Tratamientos: los recomendados son los antifúngicos orales como el itraconazol. Con el uso del voriconazol se obtienen buenos resultados pero se deben tener precauciones dado su carácter fotosensibilizante y su probable impronta en CEC, sobre todo si su uso es preventivo, especialmente en trasplantados pulmonares (8). Aquella paciente con lesión micetoma-símil respondió en forma excelente a la terbinafina, 250 mg/día, durante 6 meses (5).

Bibliografía

1. Elgart GW. Chromoblastomycosis. *Dermatol Clinics* 1996;14(1):77-83.
2. Caplan RM. Epidermoid carcinoma arising in extensive chromoblastomycosis. *Arch Dermatol* 1968;97(1):38-41.
3. Torres E, Beristain JG, Lievanos Z, Arenas R. Chromoblastomycosis associated with a lethal squamous cell carcinoma. *An Bras Dermatol* 2010;85(2):267-70.
4. Sobera, JO, Elewski BE. Infecciones por hongos. En: JI. Bologna, JI Jorizzo, RP. Rapini: *Dermatología Elsevier Madrid-Toronto* 2004 Vol 1 cap. 77 pp. 1171-98.
5. Jaleel A, Celine MI, Sobhanakumari K, Sadanandan SM, Shanimole PE, Surandran SS. Mycetoma-like chromoblastomycosis: a diagnostic dilemma. *Int J Dermatol* 2017;56(5):563-6.
6. Esterre P, Percarrère JL, Raharisolo C, Huerre M. Squamous cell carcinoma arising from chromomycosis. Report of two cases. *Ann Pathol* 1999;19(6):516-20.
7. Azevedo CMPS, Marques SG, Santos DWCL, Silva RR, Silva NF, Santos DA, Resende-Stoianoff MA. Squamous Cell Carcinoma Derived From Chronic Chromoblastomycosis in Brazil. *Clin Infect Dis* 2015;60(10):1500-4.
8. Grayson W. Infectious diseases of the skin. En: E. Calonje, T. Brenn, A. Lazar, PH. McKee En *McKee's Pathology of the Skin*. Elsevier Saunders 2012 Vol 1 chapt. 18 pp.761-895.

b) Donovanosis

Antecedentes históricos: fue descrita en 1882 por K. McLeod y denominada con su nombre actual en honor a Charles Donovan, quien en 1905 identificó a la noxa causal (1).

Sinonimia: granuloma inguinal, granuloma venéreo.

Clínica y evolución natural: es una dermatosis habitualmente de transmisión sexual, aunque existe la posibilidad que lo sea asimismo por contaminación fecal y auto inoculación (cit. por 1) y se presenta clínicamente por nódulos o pápulas en el sitio de inoculación, indolente, seguida de una ulceración granulomatosa, que sangran fácilmente con roces y ubicada en genitales y tejidos adyacentes. En pacientes de la India tiene una incidencia entre el 0,3 a un 23,6% (cit. por 2). De ocurrencia cada vez menor, se la considera endémica en algunos países tropicales como India, Nueva Guinea, Papua, Australia central, África del sur, el Caribe.

El período de incubación es mencionado en un amplio rango que va desde 1 a 7 días hasta otros que lo marcan entre 1 a 300. Experimentalmente se lo obtuvo luego de 50 días.

El asentamiento patológico, en un 90 % de los casos, son los genitales, pero se han comunicado lugares disímiles como orejas, nariz, labios, paladar, tórax, faringe. Muy ocasionalmente se puede diseminar, colonizando fundamentalmente en hígado y huesos, no raramente durante un embarazo. La complicación más frecuente es la *seudo*-elefantiasis. Tiene poca tendencia a la mejoría espontánea. En forma muy infrecuente puede existir compromiso de otros órganos como el hígado y *osteólisis*.

En un paciente de Jamaica, el estudio de una única úlcera genital demostró la presencia simultá-

nea de una donovanosis y de una sífilis (3).

Etiología y patogenia: causado por la *Calymmatebacterium granulomatis* (del griego: *Kalymma*: capucho o velo, dada su apariencia histológicas), es una bacteria Gram-negativa facultativa, similar a la especie *Klebsiella*, con típica coloración bipolar.

Progresión tumoral: en un 6,8% de los casos hasta el año 1984 desarrollaron una malignidad en la misma dermatosis (cit. por 2), aunque otras publicaciones lo establecen en alrededor del 0,25%, llamando la atención que el antígeno específico para la bacteria causal fue encontrado en 9 de 62 casos de carcinoma de pene (cit. por 4). Se observaron otros pacientes con esta aparición de un carcinoma espinocelular (CEC) sobre la dermatosis infecciosa, caracterizada por su poca tendencia a la curación (5). El caso reportado por Agrawal *et al* (6) correspondía a una joven de 18 años de edad con lesiones de 8 meses de evolución, con ambas patologías sincrónicas y en un mismo lugar (labio mayor, en este caso). En una paciente femenina de 50 años de edad se presentó una situación similar, con antecedentes de una lesión de lenta evolución ubicada en vulva de 5 años. Una úlcera de crecimiento rápido, ubicada en la parte distal del pene, escroto y región inguinal en un paciente de 32 años, demostró por extendidos, la existencia de cuerpos intra y extracelulares de Donovan y una biopsia de la úlcera y de los ganglios linfáticos regionales la presencia de un CEC bien diferenciado (7). Igualmente se lo diagnosticó en un paciente *HIV* positivo (8).

Laboratorio: los métodos laboratoriales a implementar corresponden en lo fundamental a estudios citológicos e histopatológicos. Existen algunos estudios con PCR.

Histopatología: en la dermis se aprecia un infiltrado inflamatorio marcado en la que la célula predominante es el plasmocito, con microabscesos neutrofilicos aislados. La bacteria puede identificarse con Giemsa o con la coloración de Warthin-Starry, conformando los llamados cuerpos de Donovan, dispuestos generalmente en macrófagos que suelen observarse vacuolados. Estudios recientes han señalado que la eliminación transepitelial es un hallazgo frecuente (9).

Diagnósticos diferenciales: cuando asienta en genitales con todas aquellas dermatosis que originan ulceraciones como la sífilis, el linfogranuloma, entre las más comunes.

Tratamientos: el tratamiento recomendado se puede hacer con:

- Azitromicina 1 gr oral, una vez por semana por lo menos 3 semanas y hasta total curación de la lesión,
- Doxiciclina 100 mg, dos veces por día, 3 semanas y hasta total curación lesional,
- Eritromicina 500 mg, cada 6 horas durante 3 semanas y hasta curación completa,
- Ciprofloxacina; 750 mg, dos veces diarias durante 3 semanas y hasta curación total.

Bibliografía

1. Navya K, Swetha Chowdary A, Reedy BSN. Genital donovanosis with malignant transformation; An interesting case report. *Indian J Sex Trans Dis* 2014;35(2):135-7.
2. Veeranna S, Raghu TY. A clinical and investigational study of donovanosis. *Indian J Dermatol Venereol Leprol* 2003; 69(2):159-62.
3. Samuel M, Aderogba K, Dutt N, Lambert JS, Taylor C. A hat trick of ulcerating pathogens in a

- single genital lesion. *Int J STD & AIDS* 2016;18:65-6.
4. O'Farrell N. Donovanosis. *Sex Trans Infect* 2002;78(6):452-7.
 5. Sethi S, Sarkar R, Garg V, Agarwal S. Squamous cell carcinoma complicating donovanosis not a thing of the past! *Int STD. AIDS* 2014;25(12):894-7.
 6. Agrawal M, Arora SK, Agarwal A. A forgotten disease reminds itself with a rare complication. *Indian J Dermatol* 2011;56(4):430-1.
 7. Arora, AK, Kumaran MS, Narang T, Saikia UN, Handa S. Donovanosis and squamous cell carcinoma: The relationship conundrum! *Int J STD AIDS* 2017;28(4):411-4.
 8. Sardana K, Garg VK, Arora P, Khurana N. Malignant transformation of donovanosis (granuloma inguinale) in an HIV-positive patient. *Dermatol Online J* 2008;14:8.
 9. Grayson W. Infectious diseases of the skin. En: E. Calonje, T. Brenn, A. Lazar, PH. McKee: McKee's Pathology of the Skin. Elsevier Saunders 2012 Vol 1 chapt. 18 pp. 761-895.

c) Enfermedad de Lyme (Acrodermatitis atrófica continua)

Antecedentes históricos: descrita por Alfred Buchwald en 1883, Filipp Josef Pick en 1895 y más tarde, por Karl Herxheimer y Kuno Hartmann en 1902 como "atrofia cutánea similar al papel de seda" (1). Actualmente se la considera el estadio III de la enfermedad de Lyme.

Debe su nombre a la ciudad de Lyme, del estado de Connecticut, de Norteamérica, cuya comunidad, niños y adultos, presentaron en el año 1975 un cuadro de artritis particular.

Sinonimia: *borreliosis* tipo Lyme, fiebre de Lyme. También se la conoció como enfermedad de Pick-Herxheimer y dermatopatía crónica idiopática progresiva.

Clínica y evolución natural: es una enfermedad de distribución mundial, que afecta casi la totalidad de nuestros órganos, con una frecuencia aparentemente en aumento. En los USA entre los años 2001 a 2002 fueron documentados 40.000 casos nuevos y entre el 2003 al 2005 esa cifra aumentó a 64.000 casos (cit. por 2).

Clínicamente, los estadios detallados para la enfermedad de Lyme son:

1. eritema *migrans*, comienza por una pequeña pápula-eritematosa que tiende a crecer centrifugamente, después de tres semanas de la mordedura, generalmente asintomática; asienta de preferencia en tronco y miembros inferiores. Si no es tratada tiende a su progresiva expansión. Además pueden existir síntomas generales y adenopatías, esplenomegalia, *hepatitis*, *orquitis*. El linfocitoma *cutis* puede presentarse en este estadio en su hábitat más frecuente, el lóbulo de las orejas y en las areolas mamarias, aunque es más común que lo haga en el primero.
2. compromiso cardiovascular (miocarditis, trastornos de conducción) y neurológicos (parálisis de Bell, cambios en la personalidad, estupor, entre otros),
3. *oligo* o poliartritis, con compromiso neurológico. Los signos cutáneos de esta etapa constituyen la acrodermatitis crónica atrofiante, y la linfadenosis *cutis* benigna. La primera es característica por una piel eritematosa, edematosa, que con avance lesional se hace violácea y atrófica "en papel de cigarrillo". Se localiza en extremidades, fundamentalmente (dorso de manos y de pies, dedos), bilateral. Puede exhibirse, en ocasiones en orejas, en el tronco y nariz. La presencia de nódulos, en codos

predominantemente, o bandas escleróticas yuxta-articulares, en miembros inferiores, son elementos semiológicos de valor diagnóstico. Predomina en el sexo femenino y en un grupo etario habitual entre los 30 a 50 años de edad.

La presentación junto con la morfea ha sido también señalada (3).

Etiología y patogenia: ocasionada por una espiroqueta, de especies variadas de la *Borrelia burgdorferi sensu lato*. En Estados Unidos existe solamente la *Borrelia burgdorferi sensu stricto*, mientras que en Europa existen por lo menos 5 especies patógenas para el ser humano, siendo las más frecuentes la *Borrelia garinii* y la *afzelli* (4).

Se inocula al ser humano a través de mordeduras de garrapatas, como el *Ixodes scapularis*, *Ixodes ricinus*, *Ixodes pacificus* y la *Amblyomma americanum*. Se produce un 40% de incremento anual tanto en USA como en Europa (cit. por 5).

Las *Borrelias* inactivan los mecanismos inmunológicos a través fundamentalmente de la CRASPs (*complement-regulator-acquiring surface proteins*).

Progresión tumoral: sobre aquellas bandas fibrosas mencionadas se han reportado la presencia de distintas malignidades como carcinoma espinocelular (CEC) y la misma patología y el carcinoma basocelular (CBC) sobre las lesiones atróficas de extremidades. Llamativa es la observación de Leverkus *et al* (6) sobre la aparición de una metástasis de CEC, con asiento primario en el tobillo, sobre una de las placas de la acrodermatitis atrófica de larga duración. Sobre el CBC lo reportó, entre otros, Lagerholm *et al* (7). Según lo menciona esta misma publicación, se informó la aparición de un CBC en piel transformada por esta acrodermatitis, tratada 4 años antes con rayos X por un CEC.

CEC y sarcomas han sido referidos en la literatura, la mayoría de ellos en relación a las úlceras (cit. por 7).

Además es numerosa la bibliografía sobre esta *Borreliosis* y linfomas. En uno de esos trabajos se describen lesiones de linfoma cutáneo en las cercanías de esta acrodermatitis (8).

Laboratorio: se pueden detectar anticuerpos para la *Borrelia* con métodos de inmunoensayo. Se deben valorar los resultados a la luz de las manifestaciones clínicas, ya que se han comunicado la existencia de falsos positivos y negativos.

Histopatología: en forma sintética, podemos señalar que el cuadro inicial remeda el de una picadura de insecto, pudiéndose detectar la noxa causal con coloraciones de plata o, estudios de inmunohistoquímicos. El linfocitoma nos mostrará un denso infiltrado dérmico con linfocitos, plasmocitos y macrófagos, con eosinófilos escasos. La acrodermatitis continua se caracteriza por una reacción de dilatación vascular, con un denso infiltrado de plasmocitos, linfocitos mastocitos y macrófagos. En ocasiones se presentan vacuolas en el estroma que se atribuye a un linfedema existente (2).

Diagnósticos diferenciales: neurosífilis, endocarditis, meningitis y alteraciones neurológicas variadas, con el eritema multiforme, el granuloma anular, eczema numular, tiña, entre las más conspicuas. Los nódulos yuxta-articulares pueden observarse asimismo en lepra y lúes; con el eritema multiforme, el granuloma anular, eczema numular, tiñas.

Tratamientos: existen varios esquemas, entre ellos, y durante 10 a 30 días con:

- doxiciclina a razón de 3 mg/kg,
- amoxicilina 500 mg, tres veces diaria,
- cefuroxima con 500 mg dos veces por día.

Igualmente se ha empleado penicilina de depósito entre 10 a 12 millones de unidades. La Organización Mundial de la Salud recomienda la azitromicina.

Las vacunas específicas están siendo estudiadas.

Bibliografía

1. Gertler W. Chronische Erkrankungen des Bindegewebes. En: W.Gertler: Systematische Dermatologie. VEB Georg Thieme-Leipzig 1970 Band I 2.4 Seiten 336-429.
2. Grayson W. Infectious diseases of the skin. En: E. Calonje T. Brenn A. Lazar, PH McKee: McKee's Pathology of the Skin. Elsevier Saunders 2012 Vol 2 chapt. 18 pp. 761-895.
3. Carlesimo M, Arruzzese C, Narcisi A, La Pietra M, Fardella A, Noto S, Cacchi C, Camplone G. Acrodermatitis chronic atrophicans and morphea. EJD 2010;20(3):405-6.
4. Hoffmann H. Lyme-Borreliose. Hautarzt 2005;56(8):783-96.
5. González Morán A, Martín López R, Ramos Nieto ML, Escalonilla García-Patos P, González Asencio MP. Carcinoma Epidermoide sobre Acrodermatitis Crónica Atrófica. VII Congreso Virtual Hispanoamericano de Anatomía Patológica y I Congreso de Preparaciones Virtuales por Internet. http://www.conganat.org/7congreso/final/vistalimpresiion.asp?id_trabajo-359.
6. Leverkus M, Finner AM, Pokrywka A, Franke I, Gollnick H. Metastasic squamous cell carcinoma of the ankle in long-standing untreated acrodermatitis chronica atrophicans. Dermatology 2008;217(3):215-8.
7. Lagerholm B, Molin L, Gip L. Basal cell carcinoma in association with acrodermatitis chronica atrophicans Herxheimer. Acta Derm Venereol 1970;50(3):218-29.
8. Grässner H, Janner M. Acrodermatitis chronica atrophicans Bernheimer in combination with cutaneous lymphoma. Hautarzt 1974;25(9):453-6.

d) *Hyalohyphomycosis*

Antecedentes históricos: Joseph Pitton de Tournefort fue el primero en crear el género y utilizar el vocablo *Fusarium*, tomado más tarde por Carlos Linneo (1). La *Acremonium recifei* fue primeramente aislada e identificada en 1934 a partir de los estudios de AE. Arèa Leão y Jorge Lobo (cit. por 2).

Clínica y evolución natural: se designa con el nombre de *Hyalohyphomycosis* (H) a infecciones producidas por hongos con hifas septadas microscópicamente, incoloros, similares a *Phaeohyphomycosis* del que se distingue porque los primeros no se pueden cultivar.

Etiología y patogenia: el hongo causante de la H comprende varias especies: *Fusarium*, *Scedosporium*, *Scopulariopsis*, *Acremonium*, *Paecilomyces*, *Beauveria* y *Penicillium* y *Paecilomyces* (3). Este último es un hongo filamentoso saprófito, caracterizado por su resistencia frente a las esterilizaciones y frecuentes contaminaciones en los cultivos de laboratorio (4). Las dos especies de mayor pato-

genicidad son el *P. lilacinus* y el *P. variotii*. Se encuentran en el suelo y en materias orgánicas en descomposición. El *Aspergillus* puede causar lesiones de piel por diseminación hemática de una víscera afectada o por introducción directa a través del tegumento. Son comunes en pacientes con inmuno-compromiso y el desenlace fatal se debe a la participación de órganos internos. El *Fusarium* toma notoriedad por su participación en pacientes neutropénicos y en aquellos sometidos a trasplantes de médula ósea. Un evento importante en estos elementos es, de este modo, su capacidad de producir fungemias y diseminación hematológica, causando, entre otras cosas, numerosos émbolos de piel (3).

Progresión tumoral: en una lesión de 30 años de antigüedad se constituyó un granuloma, con cultivo positivo para *Fusarium* del que fue tratado con parcial resultado. Posteriormente desarrolló una formación hemisférica de 6 cm de diámetro, ubicada en cara, que correspondió a un carcinoma de células escamosas. En los *slides* histológicos se observaron *hyphae* septadas, que el estudio micológico catalogó como *Fusarium solani*, lesiones que lo llevaron al óbito (5).

Laboratorio: entre 7 a 14 días suelen crecer en medios de agar Sabouraud.

Histopatología: se muestran abscesos en la dermis, con *necrosis* central y formación purulenta, rodeados de un granuloma. En ocasiones es llamativa la cantidad de eosinófilos existentes. El *Aspergillus* se lo puede identificar en el centro de la *necrosis*.

Diagnósticos diferenciales: con la mayoría de las micosis profundas, con la candidiasis.

Tratamientos: no existe un tratamiento *standard*, y la patología ofrece dificultades y susceptibilidades variables, aunque la mayoría de los enfermos suelen responder a los azólicos sistémicos, combinados y a largo plazo. En una publicación del año 2013 se describe una infección por *P. lilacinus* medicada con éxito con voriconazol luego de 3 meses (6).

Bibliografía

1. Wikipedia Taxonomía 20 may 2017.
2. Zaitz C, Porto E, Heins-Vaccari EM, Sadahiro A, Ruiz LRB, Müller H, da Silva Lacaz C. Subcutaneous hyalohyphomycosis caused by *Acremonium recifei*: case report. *Rev Inst Med trop Sao Paulo* 1995;37(3):267-70.
3. Fleming RV, Anaissie EJ. Hyalohyphomycosis. En: DR Hospenthal, MG Rinaldi: *Diagnosis and Treatment of Human Mycoses*, Humana Press Totowa 2008 New Jersey chapt. 10 pp. 201-12.
4. Mehta V. Cutaneous Hyalohyphomycosis in An Immunocompetent Host. *Indian J Dermatol* 2013;58(5):411-2.
5. Sayama K, Ohtsuka H, Shiraishi S, Miki Y, Tada M, Matsumoto T. Squamous Cell Carcinoma Arising in Long-standing Granulomatous Hyalohyphomycosis Caused by *Fusarium solani*. *Arch Dermatol* 1991;127(11):1735-6.
6. Rimawi RH, Carter Y, Ware T, Christie J, Sirai D. Use of voriconazole for the treatment of *Pae-cilomyces lilacinus* cutaneous infections: case presentation and review of published literature. *Mycopathologia* 2013;175(3-4):345-9.

e) *Leishmaniasis*

Antecedentes históricos: alrededor del año 1500 fue descrita por El Razy de Iraq. En 1898 Pedro Browosky describió el agente etiológico pero dado que su publicación fue en idioma ruso, pasó inadvertida para el mundo occidental. William Boog Leishman dio a conocer sus observaciones en 1903 sobre cuerpos ovals en células del bazo en un caso de autopsia (1).

Sinonimia: *kala-azar* (visceral), botón de Oriente, *espundia* (localizada en nariz), úlcera de los chileros (cuando asienta en las orejas).

Clínica y evolución natural: es endémica en alrededor de 90 países del mundo, afectando a unas doce millones de personas, con 400.000 casos nuevos anuales (cit. por 2,3). Más del 90% de los mismos ocurren en Bangladesh, Nepal, India, Sudán, Brasil.

La variedad americana, que se extiende desde Méjico al norte de Argentina, tiene algunas peculiaridades clínicas y epidemiológicas. De este modo y en esta forma la afectación y destrucción de la nariz y de la boca, con extensión a territorios vecinos (laringe, por ejemplo) son comunes, como así también la *anergia* de sus portadores.

Para la OMS (4) se producen entre 900.000 a 1.300.000 casos nuevos por año, con 20.000 a 30.000 defunciones en el mismo lapso. Otras publicaciones establecen a esta última cifra en 59.000 por años y la consideran subestimada (cit. por 5). En zonas endémicas existe la llamada L críptica, es decir pacientes infectados asintomáticos.

Se reconocen las siguientes variedades:

1. Infección localizada: llamada también botón de Oriente,
2. Muco-cutánea, conocida asimismo como *espundia* o *uta*, de carácter destructivo,
3. Visceral.

En el primer caso y en el sitio de inoculación se presenta inicialmente una pápula eritematosa, de varios centímetros de diámetro, la que *a posteriori* se ensancha y úlcera centralmente (signo del volcán), con una cubierta costrosa y formación de un granuloma. Habitualmente y luego de un periodo promedio de 6 meses tiende a la resolución espontánea, es decir que no es una causa común de una herida crónica.

Mencionemos que esta enfermedad ha sido señalada asimismo complicando o asociada a *neoplasias* viscerales, en distintos aspectos clínicos distintos:

1. L que simulan entidades malignas (linfomas, por ejemplo),
2. L en pacientes tratados con quimioterapia,
3. diagnóstico simultáneo de la L con una *neoplasia* en muestras del mismo tejido en sujetos inmunocomprometidos y
4. compromiso directo de la L en la patogenia y/o ocurrencia de patologías malignas, especialmente de las de piel y mucosas (cit. por 5).

Se han observado 3 pacientes con enfermedad de Crohn que desarrollaron lesiones extensas y persistentes de L luego de su tratamiento con medicaciones anti-TNF (6). Ya es sabido que dicha medicación aumenta el riesgo para infecciones, entre ellas la tuberculosis. En un estudio de la L cutánea en los últimos 30 años en un hospital terciario de la costa mediterránea de Europa, se ob-

servaron 68 pacientes, 13 inmunosuprimidos, y 4 de estos con tratamiento con agentes anti-TNF. En todos ellos las lesiones eran más extendidas y fueron los únicos que tenían, a su vez, lesiones viscerales (7).

Es interesante el trabajo de Tomasini *et al* (8), que realizaron en 130 muestras con diagnóstico de dermatitis granulomatosa de etiología incierta en las que, con ayuda de la PCR, demostraron en 27 la presencia de *Leishmanias* en los tejidos, haciendo extensiva la sugestión de estos estudios en casos de *seudo*-linfomas idiopáticos.

Etiología y patogenia: se trata de una infección intracelular de un protozoario que pertenece a la familia *Trypanosomatidae*, género *Leishmania* y se adquiere por picaduras de insectos hembras hematófagas, flebotomos de la orden *Diptera*, infectados con aquel parásito. Ellas inyectan los promastigotes que son fagocitados por macrófagos convirtiéndose en amastigotes. El parásito fosforila a la proteína quinasa R dependiente del ARN, inhibiendo la óxido nítrico sintetasa, fuente de protección de los macrófagos.

Existen varias especies de este parásito, que prevalecen en determinadas zonas geográficas: la *Leishmania tropica*, que ocurre en el norte de África, en el Medio Oriente, India y Filipinas; la *Leishmania brasiliensis*, responsable de la L. americana, la *donovani* de India, China y Sudán, del *kala-azar* (9).

Progresión tumoral: sobre cicatrices de L se apreciaron carcinomas de distintas estirpes celulares como el basocelular y el carcinoma espinocelular (2,10,11). Igualmente se observaron junto con estos parásitos, una lesión leucémica necrótica ubicada en el cuello.

Es de remarcar lo señalado por Karabekmez *et al* (2) quienes afirman que no pueden concluir que la L cutánea es pre-maligna, pero con el riesgo de serlo dada la dificultad para diagnosticarla junto con el daño actínico, las cicatrices, y la exposición a la luz ultravioleta sin protección para la misma; fundamentos que resumen, entre otros, lo medular del presente libro.

Laboratorio: los métodos más actuales y de utilidad son los estudios por ELISA y PCR. La reacción de Montenegro o leishmanina, similar a la tuberculina, es un modo inicial en el estudio de los pacientes. La inoculación al hámster y al armadillo puede ser positiva para ciertas especies de *Leishmanias*.

Histopatología: depende de la variante que se trate, se puede señalar que, junto con el común denominador ya citado de la *seudo*-hiperplasia carcinomatosa de la epidermis, se exhiben microabscesos intraepidérmicos y degeneración vacuolar de la basal, en algunos pacientes. En dermis es importante un infiltrado intenso de plasmocitos, histiocitos y linfocitos. Los amastigotes pueden individualizarse, aún en la epidermis (12), en las biopsias de tejidos sospechosos con la coloración de hematoxilina-eosina, facilitando su observación con Giemsa, Wright-Giemsa y Fontana. En etapas más evolucionadas aquellos tienden a ser mucho más escasos, observándose en dermis granulomas extensos no caseosos. Como en todas estas dermatosis existen cambios variables dependiendo de la cronicidad que vayan adquiriendo,

Diagnósticos diferenciales: granulomas en empalizada, sarcoidosis, granuloma anular, rosácea *lupoides*, rinoscleroma, *yaws*, paracoccidiodomicosis, contacto con sustancias que pueden perforar el tabique (cromo), la ulceración idiopática del *septum* nasal o úlcera de Hajek, entre otros.

Tratamientos: de forma tópica se menciona el empleo de la paromomicina y el imiquimod. Intralesionalmente el uso del antimoniato de meglumina y del estibogluconato de sodio, los que, también pueden ser administrados por vía sistémica. Con la medicación nombrada en primer lugar

se alcanzan curas entre el 80 al 100% (cit. por 2). Otras medicaciones incluyen a la anfotericina B, ketoconazol, itraconazol y la cirugía para lesiones pequeñas, aunque las recurrencias y posibilidad de exacerbación son ítems a valorar ante esta actitud. Una nueva molécula parece ser prometedora en esta patología como lo es la miltefosina (1).

Bibliografía

1. Colaboradores de Wikipedia. Leishmania <https://wikipedia.org/w/index.php?tittle=Leishmania&oldid=91357527>
2. Karabekmez FE, Duymaz A, Keskin M, Tosun Z. Squamous cell carcinoma on cutaneous leishmaniasis lesion. *Dermatol Surg* 2008;34(12):1742-3.
3. Ostronoff F, Calixto R, Florencio R, Sucupira A, Souto-Maior AP, Ostronoff M. Coexistence of Leishmaniasis and Hodgkin's Lymphoma in a Lymph Node. *J Clin Oncol* 2009;27(32):184-5.
4. OMS. Centro de prensa. Nota descriptiva Septiembre de 2016. Leishmaniasis: Wikipedia, la enciclopedia libre. <https://es.wikipedia.org/w/index.php?tittle=leishmaniasis.oldid=96622665>
5. Kopterides P, Mourtzoukou EG, Skopelitis E, Tsavaris N, Falagas ME. Aspects of the association between leishmaniasis and malignant disorders. *Transactions of the Royal Society of Tropical Hygiene* 2007;101:1181-89.
6. Marcoval J, Penin RM, Sabé N, Valentí-Medina F, Bonfill-Ortí M, Martínez-Molina L. Cutaneous leishmaniasis associated with anti-tumour necrosis factor-alfa drugs: an emerging disease. *Clin Exp Dermatol* 27 February 2017. DOI.10.1111/ced.13061.
7. Marcoval J, Penin PM. Evolution of cutaneous leishmaniasis in the last 30 years in a tertiary hospital of the European Mediterranean coast. *Int J Dermatol* 2017; Mar 1. Doi:10.1111/ijd.13588 (Epub ahead of print).
8. Tomasini C, Moneghini L, Barbui Anna M. Chronic Amastigote-Negative cutaneous leishmaniasis. A clinical, histopathologic and molecular study of 27 cases with emphasis on atypical and pseudolymphomatous presentations. *J Cutan Pathol* 2017 Mar.10. Doi: 10.1111/cup.12927. (Epub ahead of print).
9. Goihman-Yahr M. American mucocutaneous leishmaniasis. *Dermatol Clinics* 1994;12(4):703-42.
10. Morsy TA, Mangoud AM, al Seghayer SM. Cutaneous leishmaniasis and basal cell carcinoma in a patient from Al Baha, Saudi Arabia. *J Egypt Soc Parasitol* 1992;22(1):167-70.
11. Gurel MS, Inal L, Ozardali I, Duzgun SA. Basal cell carcinoma in a leishmanial scar. *Clin Exp Dermatol* 2005;30(4):444.
12. Grayson W. Infectious diseases of the skin. En: E. Calonje, T. Brenn, A. Lazar, PH. McKee En: *McKee's Pathology of the Skin*. Elsevier Saunders 2012 Vol 1 chapt. 18 pp. 761-895.

f) Linfogramuloma venéreo

Antecedentes históricos: señalada por John Hunter en 1786, y por Wallace en 1833, Joseph Nicolas, Maurice Favré y M. Durand la puntualizaron clínica y patológicamente en el año 1913 (cit. por 1).

Sinonimia: enfermedad de Favré-Durand-Nicolas, bubo climático, linfopatía venérea, *poradenitis inguinalis*.

Clínica y evolución natural: de transmisión sexual casi exclusiva, tiene un período de incubación

entre 3 a 30 días en pacientes heterosexuales, con pequeña, asintomática y transitoria pápulo-vesícula, eventualmente ulceración, que asientan fundamentalmente en genitales externos (estadio 1). Luego de varias semanas se aprecian notables linfadenopatías, indoloras e induradas, inguinal y/o femoral, típicamente unilateral, los llamados bubos (estadio 2). Al disponerse por encima y por debajo del ligamento de Poupart producen el signo del surco acanalado o de Greenblatt. Estos pueden romperse al exterior, produciendo múltiples senos de drenaje, con alivio del dolor. El tercer estadio es el de las complicaciones inflamatorias. La exposición rectal produce una *procto-colitis*, con descarga rectal de material mucoso y/o hemorrágico, con dolor y fiebre. En ambos sexos puede acaecer una elefantiasis o un linfedema genital, luego de la participación ganglionar. Eventualmente, puede instalarse un eritema nodoso y multiforme.

La obstrucción linfática crónica y el linfedema de los genitales externos conducen, acompañados por el drenaje de los mencionados *sinus*, a la formación del *estiomeno* en la mujer y al pene “en saxofón” (2).

Las alteraciones sistémicas son raras e incluyen localizaciones pulmonares, cardíacas, oculares, hepáticas y eventualmente.

Etiología y patogenia: está causado por *Chlamydia trachomatis* serovars L1, L2 o L3.

Progresión tumoral: se ha observado la aparición de un carcinoma espinocelular como manifestación tardía de la enfermedad (3).

Laboratorio: en los extendidos obtenidos con material por aspiración de los ganglios se efectúan distintos procedimientos moleculares para la detección de la noxa causal. En sangre los títulos de fijación del complemento mayor de 1:64 son diagnósticos de esta infección.

Histopatología: microabscesos en dermis con células plasmáticas. En los citoplasmas de macrófagos se pueden encontrar estos agentes Gram negativos, que se colorean de negro con la impregnación argéntica de Warthin-Starry.

Diagnósticos diferenciales: enfermedad por arañazo de gato, sífilis, herpes impetiginizado.

Tratamientos: como un régimen recomendado está la doxiciclina 100 mg, *per os*, dos veces diarias durante 3 semanas. Tratamientos alternativos lo constituyen la eritromicina, a razón de 500 mg, cuatro veces por día, durante igual periodo de tiempo que el anterior y la azitromicina 1 gramo semanal durante 3 semanas.

Bibliografía

1. Braun-Falco O, Plewig G, Wolff HH. Erkrankungen durch Bakterien En: Dermatologie und Venerologie 1984 Springer-Verlag Berlin Tokyo 1984 pp. 52-177.
2. Mroczkowski TF, Martin DH. Genital ulcer disease. Dermatol Clinics 1994;12(4):753-64.
3. Calonje E, Neill S, Bunker C, Francis N, Chaux A, Cubilla AC. Diseases of the anogenital skin. En: E.Calonje, T.Brenn, A.Lazar, PH McKee: Pathology of the skin. Elsevier Saunders 2012 Vol One chapt. 12 pp. 438-519.

g) Lobomycosis

Antecedentes históricos: la primera descripción la realizó Jorge Lobo en 1931 (cit. por 1).

Sinonimia: llamada también enfermedad de Jorge Lobo, lacaziosis, blastomycosis queloidal, blastomycosis *seudo-lepromatosa* amazónica, úlcera de los chicleros. En el lenguaje *tupi*, familia de lenguas de alrededor de 80 pueblos indígenas de América, se la llama *miraip* o *piraip*, que significa “aquello que quema”.

Clínica y evolución natural: es una enfermedad de distribución casi exclusiva de América, con gran prevalencia en el Amazonas brasileiro. La mayoría de los afectados son hombres trabajadores en granjas y bosques. Debido posiblemente al auge de los viajes internacionales se han diagnosticado varios casos en Europa, Estados Unidos, África del Sur (2).

Después de la introducción del hongo, y según algunas publicaciones, las lesiones predominan en miembros inferiores. Para otros, sin embargo las proporciones son:

- 38%.....en el pabellón de la oreja
- 28%.....en extremidades superiores
- 22%.....en extremidades inferiores (cit. por 3).

Otro estudio señala esas cifras de la siguiente manera:

- 50%.....en las orejas
- 29%.....en extremidades inferiores
- En un pequeño porcentaje en miembros superiores (cit. por 2).

Se constituyen nódulos queloidianos (de ahí una de sus denominaciones), placas verrugosas o tumorales que, eventualmente se ulceran y evolucionan lentamente. En la superficie de algunas lesiones es posible observar la presencia de pequeños puntos negros, que correspondería a la eliminación transepidermica del parásito junto con residuos necróticos (cit. por 1). Puede presentarse con prurito o sensación de estremecimientos.

El tiempo de incubación se calcula entre 1 a 2 años. En forma muy infrecuente pueden existir lesiones diseminadas a partir de la vía linfática. Mucosas y órganos internos no se ven comprometidos. La regresión espontánea existe pero es considerada excepcional (4).

Etiología y patogenia: se considera que la infección procede de la implantación del hongo a través de la piel y a partir de traumatismos, y algunas especulaciones sobre la acción de la inoculación a través de picaduras. El agente que lo desencadena es la *Lacazia loboi*, filogenéticamente relacionado a *Coccidioides*, *Blastomyces*, *Histoplasma* y *Paracoccidioides*.

También ha sido señalada en delfines del “hocico en botella” de estuarios de ríos y en la costa atlántica tales como las de Surinam, Florida, Francia y en el estado brasileño de Santa Catalina (5).

El aumento del factor de crecimiento transformador beta1 por influencia directa del microorganismo determina una molécula inmunosupresora potente, siendo éste uno de los eslabones iniciales de la infección. Una excelente revisión de los mecanismos en juego lo relatan Francesconi *et al* (3).

Progresión tumoral: en lesiones cicatriciales crónicas de piel existen algunos pocos casos de aparición de un carcinoma espinocelular (CEC) (6). En los aborígenes *Cayabi*, del centro de Brasil, se encontró una gran prevalencia de esta patología cutánea y Baruzzi *et al* (7) observaron dos casos, con CEC sobre las lesiones de dos pacientes que, luego de la cirugía, recidivaron.

Laboratorio: en sangre se pueden encontrar anticuerpos específicos contra el agente etiológico. Hasta la bibliografía del 2014 no era posible el cultivo del hongo. La inoculación a animales de experimentación ha sido realizada en hámster, armadillo, tortugas pero no así en ratones (3).

Histopatología: en los cortes histológicos podemos apreciar una epidermis con aplanamiento de la red de crestas interpapilares, que se continúa en dermis con una franja de Grenz. En dermis se dispone un infiltrado granulomatoso, generalmente difuso, rico en histiocitos con gran número de cuerpos tipo levaduras, que miden entre 7 a 15 nano-milímetros, dispuestos en forma aislada o agrupados, en los citoplasmas de numerosas células multinucleadas tipo Langhans (intracelulares obligados), con ocasionales cuerpos asteroides, y paredes refráctiles. Los histiocitos pueden verse en forma compacta, con citoplasmas eosinófilos, granulares y/ o xantomatosos, sin aquellos parásitos antes mencionados. Constituyen así las llamadas falsas células de Gaucher. Las coloraciones con P.A.S y metenammina de plata de Grocott y el rojo Congo son muy útiles para la detección del agente incriminado, que puede ser también identificado en los cortes convencionales. Sus paredes contienen también melanina, cuya resistencia a la digestión por los macrófagos la hace de interés para el control de la cronicidad lesional (cit. por 2).

Se ha señalado en un caso la eliminación transepitelial del parásito (1). En otra oportunidad, los histiocitos contenían un material con diferenciación granulosa, como resultado (vía microscopía electrónica) de productos resultantes de la rotura de las paredes de los hongos (cit. por 8).

Diagnósticos diferenciales: se debe considerar a la cromomicosis, blastomicosis, histoplasmosis. Recordemos que las células de Gaucher son patrimonio de una esfingolipidosis del mismo nombre.

Tratamientos: el *gold standard* de los mismos es la excisión quirúrgica. Las alternativas con antimicóticos como el ketoconazol, anfotericina B, 5-fluorocitosina son ineficaces, mientras que con itraconazol los resultados son parciales, los que, sin embargo, se pueden incrementar combinándolo con criocirugía. La clofazimina igualmente resultó negativa. Un nuevo derivado azol, como el posaconazol se ha utilizado por 2 años con remisión completa y en un seguimiento de 5 años (4).

Bibliografía

1. Miranda MFR, de Costa VS, Bittencourt M de JS, de Brito AC. Transepidermal elimination of parasites in Jorge Lobo's disease. *An Bras Dermatol* 2010;85(1):39-43.
2. Arju R, Kothadia JP, Abraham S, Glashuddin S. Jorge Lobo's disease: a case of keloidal blastomycosis (lobomycosis) in a nonendemic area. *Ther Adv Infect Dis* 2014;2(3-4):91-6.
3. Francesconi VA, Klein AP, Botelho Gualda Santos AP, Ramasawmy R, Francesconi F. Lobomycosis: epidemiology, clinical presentation, and management options. *Ther Clin Risk Manag* 2014;10:851-60.
4. Bustamante B, Seas C, Salomon M, Bravo F. Lobomycosis successfully treated with posaconazol. *Am J Trop Med Hyg* 2013;88(6):1207-8.

5. Bhawan J, Bain RW, Purtilo Dt. Lobomycosis: an electromicroscopic, histochemical and immunological study. *J Cutan Pathol* 1976;3(1):5-16.
6. Nogueira L, Rodrigues L, Chirano Rodrigues CA, Santos M, Talhan S, Talhan C. Lobomycosis and squamous cell carcinoma. *An Bras Dermatol* 2013;88(2):293-5.
7. Baruzzi RG, Rodriguez DA, Michalany NS, Sálamao R. Squamous cell carcinoma and lobomycosis (Jorge Lobo's disease). *Int J Dermatol* 1989;28(3):183-5.
8. Cardis MA, NI J, Bhawan J. Granular cell differentiation: A review of the published work. *J Dermatol* 2017;44(3):251-8.

Queratosis seborreica

Antecedentes históricos: con el nombre de verruga senil fue descrito primariamente por Isidor Neumann en 1869. La denominación de queratosis seborreica (QS) proviene de Sigmund Pollitzer (cit. por 1).

En el año 1932 Knowsley Sibley reportó en varias publicaciones la presencia del carcinoma basocelular (CBC) en las QS (cit. por 2). Achille Civatte comunicó en el año 1954 la primera observación sobre la transformación de una QS hacia un carcinoma espinocelular (CEC) (cit. por 3).

Sinonimia: papiloma de células basales.

Clínica e historia natural: las QS son tumores muy comunes en la población de edad media y mayor, con una incidencia en aumento en poblaciones jóvenes (cit. por 2), sin distinciones de sexo, raza ni distribución mundial.

Pueden ubicarse en cualquier sitio de la piel, excepto palmas, plantas y mucosas, aunque predominan en cabeza y tronco, siendo generalmente múltiples. Son raras en la raza negra y en los naturales de la India (2), de variables tamaños pueden alcanzar varios centímetros de diámetro. Son lesiones papulosas, estrictamente demarcadas de la piel que los rodea, de color marrón pardo hasta otro más negruzco, superficie abollonada y al tacto con sensación cerosa o sebácea. Son asintomáticas y eventualmente pueden tener una escamación, espontánea o por lo habitual, por traumatismos (rascado, por ejemplo). Son de aparición lenta y progresiva, salvo aquellas que, de mayores tamaños y oscuros, lo hacen en forma “explosiva” en el marco del síndrome de Leser-Trèlat, de carácter paraneoplásico. En algunas ocasiones presenta un halo blanquecino a su alrededor (signo de Meyerson) y en otras sigue las líneas de Blaschko. Pueden disponerse en la espalda adoptando la forma del árbol de Navidad (cit. por 2).

La estufo-queratosis, el acantoma celular basoescomoso de Lund, la queratosis folicular invertida, el melanoacantoma, la dermatosis papulosa *nigra*, han sido consideradas como variantes de la QS (cit. por 4).

Etiología y patogenia: distintos trabajos argumentan que los CE fueron descritos en QS debido a la transformación maligna de los queratinocitos (2,5-7). Las QS contienen normalmente mutaciones en los oncogenes tales como el KRAS, FGFR3 y PI3KCA y una activación importante del Akt, un mecanismo que está involucrado en la *apoptosis*, proliferación y progresión de los ciclos celulares (3). Boyd *et al* (5) sugieren que la instalación de un CEC en estas queratosis es un fenómeno de activación mejorado del Akt. La participación de otras noxas, como la predisposición genética, la luz ultravioleta, el arsénico, HPV, son discutidos, ocasionalmente, sin mayores aportes reveladores.

Progresión tumoral: desde su descripción *princeps* se han sucedido distintos trabajos que contemplan esta posibilidad, planteándose con frecuencia que se podría tratar de tumores en colisión, dada la gran frecuencia de ambas patologías.

Es importante establecer que la naturaleza de esta “*simbiosis*” no es conocida, contribuyendo a esto a que algunos autores la señalan como con directa contigüidad mientras que otros la refieren como adyacentes entre sí, otros adyacentes y contiguos y, algunos, en forma vaga en cuanto a su relación espacial.

En un estudio retrospectivo realizado en 813 reportes de biopsias de QS se encontraron en 43 una malignidad dentro del epitelio de las QS (6). De ellas 27 fueron carcinomas *in situ* y 1 CE, que se desarrollaron dentro de las QS. En otra publicación del año 1996 se encontraron en 85.000 especímenes histológicos se relataron 54 casos de malignidades adyacentes o directamente en las QS (cit. por 6). Boyd *et al* (5) hallaron 13 casos de CE en biopsias de QS examinadas durante 5 años y observaron que los pacientes inmunocomprometidos estaban en un riesgo mayor para esta presentación. Para Maize *et al* (7) en 108 biopsias de QS, el 4,6% tuvieron una asociación con CEC (5 casos) un queratoacantoma, todos en sitios fotos-expuestos.

Es de interés un reciente trabajo donde se analizaron 162 casos histológicos con esta asociación, observados entre el año 2003 al 2014 en la Clínica Cleveland. Podemos resumir sus observaciones en los siguientes ítems (3):

- la presentación de CEC con QS fue más común en hombres de edad,
- sus localizaciones más habituales: cabeza y cuello, seguido por el tronco, extremidades inferiores y superiores,
- estos pacientes tuvieron frecuentemente la existencia previa de un cáncer de piel,
- tuvieron un diagnóstico de cancer de piel en edades más tempranas,
- en un 19% de los casos existió una historia de inmunosupresión,
- los pacientes trasplantados desarrollaron en mucho mayor número un CEC en una QS.

Todo esto en relación a un grupo control numéricamente similar.

Las QS más asociadas con una posible malignidad son aquellas con una historia de inflamación, sangrado, formación de costras, erosiones o ulceraciones, crecimiento rápido, pigmentación maculosa (2,6).

Existen publicaciones, además sobre la aparición de otras patologías en las QS tales como *nevus* melanocíticos, quistes infundibulares, *trichilemmocarcinoma*, *nevus* azul, melanoma, tricoadenomas, queratoacantoma, enfermedad de Bowen, porocarcinoma eccrino, CBC y CEC (cit. por 2,5,7,) melanoma (8), ganglioneuroma (9).

En todos los artículos presentados se postula la posibilidad que sean solamente una asociación fortuita o de colisión, aunque y a pesar de lo mismo, Maize *et al* (7) argumentan que en el 66% de sus casos los tumores se instalaban en la parte central de la lesión, siendo que los coincidentes lo harían colocándose “lado por lado”.

Laboratorio: no se modifican los valores habituales.

Histopatología: la microscopía nos muestra los atributos de ambas entidades. En el caso del CEC las áreas presentes fueron en su mayoría, 49%, del tipo *in situ*, y en un 20% existía una abrupta separación entre ambas. De este modo para la QS se encontraron hiperqueratosis, paraqueratosis, papilomatosis y los *seudo*-globos córneos, mientras que la caracterización del CEC lo fue por las atipias citológicas, mitosis, hipogranulosis, cuerpos escamosos y elastosis solar (3).

Mencionemos sucintamente las variantes microscópicas de la QS:

- acantósica
- adenoide

- atrófica
- bowenoide
- clonal
- irritada
- melanoacantoma
- queratósica o papilomatosa
- con células basales claras (10).

En ocasiones podemos observar el fenómeno de Borst-Jadassohn en esta dermatosis.

Diagnósticos diferenciales: queratosis solar, queratoacantoma, CBC y CEC, *nevus* melanocíticos, entre los más conspicuos. Frente a la disposición en la espalda remedando un árbol de Navidad, se debe considerar a la *pityriasis liquenoide*, reacciones por fármacos, enfermedad de Gibert, el eritema discrómico *perstans*, las histiocitosis indeterminadas.

En este apartado llamamos la atención sobre las patologías malignas que pueden simular una QS. En la revisión de Chen *et al* (11) sobre 4361 piezas de dermatopatología con diagnóstico clínico de QS, un 86,2% se correspondieron con el estudio microscópico, y en el 3.1% fueron CE *in situ* o invasores, CBS y melanomas.

Hace poco se ha publicado un interesante reporte sobre QS familiares con múltiples acantomas reticulados "puros" (es decir sin diferenciación apocrina o sebácea) asociados a CBC infundíbulo-quísticos (12).

Tratamientos: las QS ameritan tratamiento, quirúrgico, en caso de postularse razones cosméticas por parte del paciente. La indicación médica nacerá de la observación de los signos alarmantes antes mencionados.

Existen distintas modalidades para abordarla, muy conocidas en ámbitos dermatológicos (curetaje, electrocoagulación, criocirugía, cirugía convencional).

Bibliografía

1. Gertler W. Geschwülste der Haut und Mundschleimhaut. En: W. Gertler Systematische Dermatologie. VEB Georg Thieme Leipzig 1973 Band III Kap 2.23 Seiten 1553-730.
2. Rigopoulos D, Rallis S, Toumbis- Joannou E, Christophidou E, Limas C, Katsambas A. Seborrhoeic keratosis or occult malignant neoplasm of the skin? J Eur Acad Dermatol Venereol 2002;16(2):168-70.
3. Conic RZ, Napekoski K, Schuetz H, Piliang M, Bergfeld W, Atanaskova Mesinkovska N. The role of immunosuppression in squamous cell carcinomas arising in seborrheic keratosis. J Am Acad Dermatol 2017;76(6):1146-50.
4. Weedon D: Tumores de la epidermis En: D. Weedon: Piel Patología Edit Marban Libros SL 2002 Madrid-España Vol 2 cap 31 pp. 615-72.
5. Boyd AS, Su PF, Shyr Y, Tang YW. Squamous cell carcinomas *in situ* arising in seborrheic keratoses: an association with concomitant immunosuppression? Int J Dermatol 2014;53(11):1346-50.
6. Vun Y, De'Ambrosis B, Spelman L, Muir JB, Yong-Gee S, Wagner G, Lun K, Seborrhoeic keratosis and

- malignancy: Collision tumour or malignant transformation? *Austral J Dermatol* 2008;47(2):106-8.
7. Maize JC, Snider RL. Nonmelanoma Skin Cancers in Association with Seborrhic Keratoses. *Dermatol Surg* 1995;21(11):960-2.
 8. Thomas I, Kihiczak NJ, Rotenberg J, Ahmed S, Schwartz RA. Melanoma within the seborrhic keratosis. *Dermatol Surg* 2004;30(4 Pt 1):559-61.
 9. Al-Daraji WI, Al-Dawoud A. Primary cutaneous ganglioneuroma arising within a seborrhic keratosis: a rare association. *Clin Exp Dermatol* 2005;30(2):137-40.
 10. Manzotti C, Ríos Martín JJ, Gutiérrez Domingo A, Gutiérrez Cierco JL, González Cámpora R. Seborrhic keratosis with basal clear cells: Report of a case and review of the literature. *J Cutan Pathol*. DOI: 10.1111/cup.12936.
 11. Chen TY, Morrison AQ, Cockerell CJ. Cutaneous Malignancies Simulating Seborrhic Keratoses: An Underappreciated Phenomenon? *J Cutan Pathol* 2017, Jun 7, doi: 10.1111/cup.12975 (Epub ahead of print).
 12. Agusti J, Bella-Navarro R, García-García AB, Bueno E, González-Sarmiento R, Navarro L, Sánchez-Sendra B, Revert A, Jordá E, Monteagudo C. Familial seborrhoeic keratosis associated with multiple “pure” reticulated acanthomas” and infundibulocystic basal cell carcinomas. *Br J Dermatol* 2017 Jun 18. Doi:10.1111/bjd.15736, (Epub ahead of print).

Queratodermias palmo-plantares

Antecedentes históricos: dada la multiplicidad de cuadros y eponímicos, nos referiremos solamente a algunos de ellos. De éste modo podemos consignar que:

El síndrome de Unna-Thost fue caracterizado histológica y genéticamente por Arthur Thost en 1880 y tres años más tarde bautizado con su nombre actual por Paul Unna; el síndrome estriado e insuliforme por Leopold Arzt y Herbert Fuhs en 1924; el cuadro en forma *punctata* por Abraham Buschke y August Brauer (1910-13); el llamado Mal de Meleda por Luka Stulli en 1826 (cit. por 1).

Algunos datos corresponden a las primeras observaciones aunque publicadas con otras designaciones. Además existen puntos de discrepancia entre algunas fuentes consultadas, pero que no disminuyen el mérito de los distintos autores involucrados.

Sinonimia: hiperqueratosis palmo-plantares, *tylosis* (cuando se refiere al síndrome de Howel-Evans). A la diseminada o punteada le corresponde, a su vez, una numerosa sinonimia, entre ellas, enfermedad de Buschke, Fisher y Brauer, enfermedad de Davis-Colley, queratosis papulosa, queratoma disipado hereditario, entre otras más.

Clínica y evolución natural: comprenden un grupo importante, heterogéneo, de dermatosis congénitas y adquiridas, con distintas particularidades y con improntas clínicas importantes. Asimismo tienen distintos mecanismos en su presentación, lo que les otorga una impronta más compleja

Se jerarquizan por representar entidades independientes la mayoría de ellas, mientras que algunas revisten un carácter de para-neoplasia y otras de preneoplasias. Punto éste último motivo del presente capítulo.

Las descripciones de todos los aspectos clínicos de esta entidad están fuera de la intención de este libro, pero debemos situarnos en los mismos, aunque sea meramente en su clasificación que, por otra parte, nos indica algunas de sus peculiaridades. Nos detendremos en aquellas que cumplan con el rol que en este capítulo se les asigna prioritariamente, el ser, en ocasiones, pre-neoplásicas.

Como definición general, las queratodermias palmo-plantares (QPP) son aquellas en que la piel de palmas y plantas exhiben un aumento, uniforme o no, congénito o adquirido, de la capa córnea, lo que equivale a decir de la queratina. También pueden estar estrictamente limitado a esas zonas o mostrar una tendencia a sobrepasar la línea de Wallace, es decir de la transición entre las partes dorsales y ventrales de manos y pies. En algunos casos predomina la afectación de manos sobre las de los pies y suelen iniciarse más tardíamente cuanto menos extendidas son. En general impresionan por un aspecto amarillento, “sucio”, que afecta estas áreas en distintas proporciones, bien delimitadas, a veces con un borde ligeramente eritematoso. En las zonas de surcos puede observarse grietas o fisuras, habitualmente dolorosas, Los aspectos clínicos se completan, con manifestaciones de variada índole y que citaremos luego en forma sucinta.

Las infecciones bacterianas y micóticas suelen representar un elemento aditivo más

No debemos olvidar efectuar un examen clínico general y exhaustivo para buscar, más allá de alteraciones de pelos, uñas y dientes, otras eventuales manifestaciones de órganos internos (corazón, ojos, huesos, etc.).

Algunas representan por sí misma la alteración presente en un paciente dado y en otras se pueden combinar con variadas situaciones cutáneas y extra-cutáneas. La más frecuente es la de Unna-Thost, y en segundo lugar el síndrome de Greither. Por otra parte el estudio de la literatura médica no solo es muy amplio y complicado sino que varias entidades se presentan con sinonimias múltiples y muchos nombres discuten y se refieren a un mismo problema.

La siguiente clasificación de Lee (2), nos permite eximirnos, al menos en parte, de aquellos otros comentarios antes indicados:

- QPP hereditarias: difusas, focales y *punctata*. A su vez pueden ser solitarias o con signos asociados de piel o internos.
- QPP adquiridas
- QPP con síndromes asociados

Desglosemos sucintamente las mismas:

1) Hereditarias difusas sin signos asociados:

~ epidermolíticas:

- síndrome de Vörner
- QPP con degeneración de la granulosa

~ no epidermolíticas:

- síndrome de Unna-Thost
- *transgrediens et progrediens* de Greither
- síndrome de Sybert
- *Keratosis extremitatum hereditaria transgrediens et progrediens*, (llamado también Mal de Mele-da)
- tipo Nagashima (descrito solo en Japón y China)

2) Hereditaria difusa con signos asociados:

- mutilante o síndrome de Vohwinkel, llamado síndrome de Camisa
- con *esclerodactilia* o síndrome de Huriez
- displasia ectodérmica hidrótica o síndrome de Clouston
- no epidermolítica con sordera neuro-sensorial
- mutilante con placas peri-orificiales o síndrome de Olmsted
- con periodontitis o síndrome de Papillón-Lefèvre
- con *clubbing* de dedos de manos y pies y alteraciones esqueléticas o síndrome de Bureau-Barriere-Thomas con *knuckle pads*, *leukonychia* y sordera neuosensorial o síndrome de Bart-Humphrey
- enfermedad de Naxos con *woolly hair*, miocardiopatía ventricular derecha arritmogénica

3) Hereditaria focal sin signos asociados:

- *varians* o síndrome de Wachters
- estriada o síndrome de Brunauer-Fuhs-Siemens
- epidermolítica focal o *nummularis* y el síndrome hereditario de las callosidades dolorosas

4) Hereditaria focal con signos asociados:

- síndrome de Howel-Evans, con carcinoma de esófago, llamado también *tylosis esophageal carcinoma*
- tirosinemia óculo-cutánea tipo II o síndrome de Richner-Hanhart
- paquioniquia congénita tipo I o síndrome de Jackson-Lawler
- estriada con *woolly hair* y miocardiopatía dilatada ventricular izquierda o síndrome Carvajal-Huerta

5) Hereditaria punteada (*punctata*):

- Idiopática
- *punctata* o síndrome de Buschke-Fisher-Brauer de los surcos palmares
- *acroqueratoelastoidosis* o síndrome de Costa
- focal *acral*

6) Hereditaria punteada con signos asociados:

- queratosis palmar filiforme con lipomas con quistes de párpados, *hypodontia* e *hypotrichosis* o síndrome de Schöpf-Schulz-Passarge
- con situaciones diversas: espondilitis anquilosante, psoriasis, *hyperplasia* sebácea facial, parálisis espástica.

7) Adquiridas:

- climatéricas o enfermedad de Haxthausen
- arsenicales
- con cáncer
- *acroqueratosis* psoriasiforme o síndrome de Bazex
- *tripe palms* (palmas en tripas)
- con enfermedades ampollares autoinmunes
- tipo pénfigo vulgar

8) Reactivas o inflamatorias:

- atopias
- eczemas de contacto
- psoriasis
- *pityriasis rubra pilaris*

- artritis reactiva
- liquen plano
- por traumas sobre eminencias óseas
- acuagénica
- por infecciones: dermatofitos, lepra, SIDA, TBC, sarna costrosa
- por sensibilidad medicamentosa: quinacrina, mepacrina, oro, fluorouracilo, venlafaxina, metildopa, bleomicina, hidroxiurea, practolol, simvastatina, losartán (3)
- asociados a enfermedades sistémicas: *diabetes mellitus*
- linfedema crónico
- linfoma cutáneo de células T

9) Síndromes asociados a QPP:

- *eritrodermia ictiosiforme* adquirida ampollar
- síndrome KID (*Keratitis, Ichthyosis, Deafness*)
- *eritroqueratodermia variabilis*
- *eritroqueratodermia* simétrica progresiva
- *ictiosis*: ligada al sexo, vulgar, síndrome arlequín, lamelar, *hystrix*
- *Incontinencia pigmenti*
- síndrome de Sjögren-Larsson
- *pityriasis rubra pilaris*
- enfermedad de Darier
- síndrome CEDNIK (*Cerebral Dysgenesis, Neuropathy, Ichthyosis, Keratoderma*)
- linfoma
- hipotiroidismo
- acrodermatitis verruciforme
- epidermodisplasia verruciforme
- síndrome de Cantú

Etiología y patogenia: los genes que codifican los queratinas se localizan en dos grupos compactos ubicados en los cromosomas 17q, la queratina tipo I (que incluye las queratinas 9 hasta la 20) y en el 12q la de la queratina tipo II (queratinas 1 hasta la 8) (cit. por 4). En la mayoría de estas situaciones se han descrito distintas y variadas mutaciones de esos genes y de proteínas relacionadas. Igualmente algunos miembros de esta colectividad dermatológica pertenecen a las displasias ectodérmicas.

Adaptemos algunas de sus manifestaciones clínicas a sus correspondientes aspectos genéticos, según el reciente trabajo de Has *et al* (5):

Entidad	Mutación genética
Síndrome de Vörner y de Unna Thost	gen de la queratina 9 (KRT9) o queratina 1 (KRT1)
Difusa no epidermolítica, autosómica dominante	KRT1
Acuagénica	acuaporin 5 (AQP5)
Tipo Nagashima	SERPINB7
Mal de Meleda	SLUR P1
Síndrome de Vohwinkel	LOR
Síndrome de Olmsted	TRPV3
Síndrome de Huriez	cromosoma causal 4q23, gen no identificado
Focal autosómica dominante	KRT6C o KRT16
Estriada, focal autosómica dominante	DSG1 (desmogleína), DSP (desmoplaquina), KRT1
Síndrome de Buschke-Fisher-Brauer	AAGAB
Acroqueratoelastoidosis	no conocido
Asociados a sordera	conexinas 26 (GJB2)
Síndrome de Howel-Evans	RH-BDF2
Síndromes de Papillon-Lefèvre y Haim-Munk	CTSC (catepsina)
Richner-Hanhart	falla de enz hepática tirosina-aminotransferasa
Síndrome Cole (con calcinosis cutis)	ENPP1
Síndrome Naxos y de Carvajal	KANK2

Es menester recordar que estas patologías pueden jugar también un rol paraneoplásico. Sucintamente recordemos que el síndrome de Vörner ha sido observado en una familia con carcinoma de ovarios y mama; el de Huriez con cáncer de intestino; el de Howel-Evans con carcinoma de esófago; la llamada idiopática con distintos tumores internos; el de Schöpf-Schulz-Passarge con hipernefroma. En las adquiridas el 90% lo son por una neoplasia oculta (cit. por 6) como por ejemplo por cáncer de mama, pulmón, esófago, colon, estómago, por linfoma cutáneo de células T (cit. por 7).

Progresión tumoral: es interesante destacar que en ocasiones, estas dermatosis pueden ser el sitio de origen de distintas neoplasias. De ocurrencia infrecuente, podemos desglosar las siguientes instancias: melanoma (M) en el síndrome de Greither sobre lesiones plantares hiperqueratósica (8) y en el Mal de Meleda en piel palmar de mano izquierda (9); en el de Papillón-Lefèvre se han reportado la existencia de M sobre sus placas queratósicas, revisando Shibuya *et al* (10) esta asociación en 29 casos en el año 2005, y agregando una observación propia y particular, en un paciente con tres lesiones de M primarias sincrónicas. También un M en el talón derecho en el síndrome de Brunauer-Fohs-Siemens o QPP estriada (11).

En la forma epidermolítica o síndrome de Vörner se relató un paciente con esa patología tumoral en palma. Igualmente se presentó el carcinoma espinocelular en pacientes con las lesiones queratósicas palmo-plantares del síndrome de Huriez, en el de Schultz-Passarge-Schöpf (cit. por 12). Recordemos las que pueden presentarse en las queratosis del arsenicismo crónico (ver capítulo respectivo en esta misma obra).

Laboratorio: las QPP no tienen modificaciones laboratoriales propias, excepto las mencionadas mutaciones de genes.

Histopatología: un común denominador es, como se enuncia en su propia designación, la hiperqueratosis, habitualmente marcada y ortoqueratósica, con acantosis e hiperplasia de la capa granulosa.

Algunas son epidermolíticas, es decir con degeneración vacuolar y granular de células de las capas espinosa y granulosa, y otras pueden tener algún otro elemento semiológico microscópico que las jerarquizan.

Mencionaremos algunas de ellas (13,14):

- con epidermólisis se encuadra el síndrome de Vörner, la numular, la *ictiosis epidermolítica con eritrodermia*,
- con paraqueratosis y papilomatosis psoriasiforme el síndrome de Papillon-Lefèvre,
- fragmentación y pérdida de las fibras elásticas en la dermis en la *acroqueratoelastoidosis*,
- depresiones hiperqueratósicas en los *acrosiringios* en la QPP de los surcos palmares,
- vacuolización perinuclear en la capa espinosa en pacientes con *eritroqueratodermia variabilis*,
- hiperqueratosis en armadura de cesta en el síndrome de Sjögren-Larsson.

Diagnósticos diferenciales: es una ardua y excitante tarea, dada la cantidad de entidades que puede presentar una QPP. Sin embargo si nos guiamos por elementos cardinales, como por ejemplo la extensión de la misma, sus aspectos clínicos y el modo de herencia, podremos establecer un diagnóstico valedero o cercano al mismo, eliminando una gran posibilidad de otros cuadros. Un acercamiento rápido al mismo es la lectura de las clasificaciones, que definen aspectos, a veces representativos, de una de aquellas dermatosis.

Por intoxicación con dioxina, se ha reportado la existencia de queratodermia *punctata* en palmas y plantas en un paciente afectado de *chloracne* (15).

Otras dermatosis que pueden formar parte de este grupo incluyen a las verrugas vulgares, a las poroqueratosis, lúes, *liquen plano*, arsenicismo crónico.

Tratamientos: pivoteando con agentes queratolíticos y emolientes, esencialmente, el ácido salicílico (solo o asociados a corticoides locales), retinoides tópicos y orales, todos ellos han demostrado su valor aunque generalmente pasajero. En un caso nuestro del síndrome de Papillon-Lefèvre fue muy importante la mejoría de las lesiones de piel con la administración oral de etretinato (16,17) y la mantención total de la dentadura permanente, con cuidados especiales con flúor permanente, en un seguimiento durante 30 años. Sin embargo y paradójicamente, a veces la administración *per os* de estos retinoides puede empeorar la situación clínica y tornar, incluso, más dolorosa la deambulación, especialmente en las formas epidermolíticas (5).

Se deben tener en cuenta las frecuentes sobre-infecciones bacterianas y/o micóticas para su co-

recto abordaje, como así también a la hiperhidrosis presente.

Para los dolores que ocasiona la paquioniquia congénita se están ensayando terapéuticas *siRNA* (*small interfering RNA*) (5).

La literatura cita, además numerosos otros esquemas terapéuticos, en forma anecdótica.

Por último pero no por ello menos importante, debemos realizar asesoramiento genético.

Bibliografía

- 1) Gertler W Hautveränderungen bei Entwicklungsstörungen. En W.Gertler: Systematische Dermatologie 1970. VEB Georg Thieme Verlag Leipzig Band I Kap. 2.1, seiten 131-262.
- 2) Lee RA. Keratosis palmaris et plantaris (base de datos en Internet) New york: Dirk M. Elston, MD, 1994 (jul 2013; 23 agosto 2013). Disponible en: <http://emedicine.medscape.com/article/1108406-overview>.
- 3) Calvo M, Fernández-Guarino M, Martín-Saez E, Carrillo R, Garate M: Hiperqueratosis palmoplantar asociada a losartán. Actas Dermosifiliogr 2006;97(7):463-6.
- 4) Bobbio LO, Tejada E. Queratodermias Palmoplantares. Dermatol Peruana 2009;19(2):130-43.
- 5) Has C, Technau-Haksi K. Keratosis palmoplantaris: klinische und genetische Aspekte. J Dtsch Dermatol Ges 2016;14(2):123-42.
- 6) Bolling MC, Mekkes JR, Goldschmidt WFM, van Noesel CJM, Jonkman MF, Pas HH. Acquired palmo-plantar keratoderma and immunobullous disease associated with antibodies to desmocollin 3. Br J Dermatol 2007;157(1):168-73.
- 7) Driban NE, Galdeano F. Queratodermias palmoplantares en: NE Driban, F Galdeano. ML Poljak (Edits.): Manifestaciones cutáneas de neoplasias malignas internas Elsevier Ámsterdam-Toronto 2014 cap. 56, pag. 212-5.
- 8) Seike T, Nakanishi H, Urano Y, Arase S. Malignant Melanoma Developing in an Area of Palmoplantar Keratoderma (Greither's Disease). J Dermatol 1995;22(1)55-61.
- 9) Mozzillo N, Nunziata CA, Caracó C, Fazioli F, Botti G. Malignant melanoma developing in an area of hereditary palmoplantar keratoderma (Mal De Meleda). J Surg Oncol 2003;84(4):229-33.
- 10) Shibuya H, Kato A, Kei N, Fujiwara S, Goto M. A case of Werner syndrome with three primary lesions of malignant melanoma. J Dermatol 2005;32(9):737-41.
- 11) Rubegni P, Poggiali S, Cuccia A, Biagioli M, Fimlani M. Acral malignant melanoma and striated palmo-plantar keratoderma (Brunauer-Fuhs-Siemens syndrome); a fortuitous association? Dermatol Surg 2004;30(12 Pt 2):1539-42.
- 12) Stevens HP, Kellsell DP, Bryan SP, Bishop T, Spurr NK, Weissenbach J, Marger D, Leigh IM, Linkage of an American Pedigree With Palmoplantar Keratoderma and Malignancy (Palmoplantar Ectodermal Dysplasia Type III) to 17q24. Arch Dermatol 1996;132(6):640-51.
- 13) Metze D. Disorders of keratinization. En: E. Calonje, T. Brenn, A. Lazar, PH McKee: Pathology of the Skin 2012 Elsevier Saunders Fourth Edition Volume One pp.46-98.
- 14) Weedon D. Piel Patología. 2002 Marban SL Madrid Volumen I, pp. 235-266.
- 15) Geusau A, Jurecka W, Nahavandi H, Schmidt JB, Stingl G, Tschachler E. Punctate keratoderma-like le-

sions on the palms and soles in a patient with chloracne: a new clinical manifestation of dioxin intoxication. *Br J Dermatol* 2000;143(5):1067-71.

- 16) Driban NE, Jung JR. Papillón-Lefèvre syndrome A clinical and therapeutical contribution. *Dermatologica* 1982;165(6):653-9.
- 17) Driban NE, Jung JR. Treatment of Papillón-Lefèvre with etretinate (Correspondence). *J Am Acad Dermatol* 1988;18(3):583-4.

Radiodermatitis y Queratosis por radiación

Antecedentes históricos: en el año 1895 Wilhelm Konrad von Roentgen descubrió los rayos X. Un año más tarde E.H. Grubbe comunicó los efectos adversos de su empleo. En el año 1902 H. Frieber (1) reportó el desarrollo de un carcinoma espinocelular (CEC) en un técnico de radiología.

Sinonimia: síndrome cutáneo de radiación.

Clínica y evolución natural: los efectos biológicos de la radioterapia, y también de la fluoroscopia, se han ido minimizando a través del tiempo no solo por la incorporación de mejores tecnologías sino, fundamentalmente, por la restricción de su uso en patologías dermatológicas abordadas con otras medicaciones. Sin embargo aún persisten los inconvenientes derivados de su acción aguda, considerándose como tal a las que debutan dentro de los 90 días de la radiación (R), y aquellos de la crónica.

La terapia radiante es una forma de radiación electromagnética que utiliza rayos X con longitudes de onda que varían desde 0.01 a 10 nm, y las reacciones secundarias se presentan en el 95% de los pacientes tratados (cit. por 2). Los cambios así inducidos se dividen en agudos y crónicos, con algunas de las siguientes características:

Dermatitis por radiación aguda (dentro de los 90 días de iniciada la terapia radiante)

- *eritema* primario transitorio
- *eritema* generalizado
- piel seca
- pérdida de pelo
- hiperpigmentación
- descamación húmeda

Dermatitis por radiación crónica (luego de los 90 días de iniciada la terapia radiante) (Fig.35.1)

- afinamiento cutáneo
- atrofia dérmica
- fibrosis
- engrosamiento de toda la dermis
- despigmentación
- *telangiectasias*
- *necrosis* dérmica

(Tomado de Hegedus *et al* (2))

La radiodermatitis aguda simula quemaduras y para una misma dosis de R la reacción local depende de la edad del paciente, sexo, raza, zona de aplicación (3).

Se calcula que alrededor del 50% de todos los pacientes con cáncer van a recibir tratamiento ra-

dioterapéutico de alguna forma, solo o combinado con otras modalidades del mismo, como cirugía y quimioterapia (4). En los Estados Unidos en el año 2004 se registraron 215.990 mujeres con cáncer de mama y el 80-90% de aquellas que recibieron radioterapia desarrollaron algún grado de dermatitis por R, suponiéndose que esta cifra irá en aumento con el correr del tiempo. Solo un 20-25% de los pacientes con esta dermatosis presentarán, no obstante, reacciones severas (5). La radiodermatitis representa el efecto colateral más común de las R. La raza negra tiene un aparente menor porcentaje de efectos adversos dado, posiblemente, por un aumento en la incidencia de un polimorfismo genético específico (cit. por 6). También existen zonas del tegumento que ofrecen una tolerancia mayor a las R como lo es el cuero cabelludo.

La incidencia depende de varios factores:

- dosis total de la R,
- dosis por sesión,
- tiempo total del tratamiento,
- tipo de energía utilizada,
- área del cuerpo irradiada,
- presencia de factores genéticos (*xeroderma* pigmentoso, síndrome nevoide del carcinoma basocelular)
- presencia de otras enfermedades: tales como *HIV*, colagenopatías,
- utilización concomitante de medicamentos fotosensibilizantes (cit. por 7).

La dermatitis por R y de acuerdo a la presentación clínica, se la subdivide en cuatro tipos, según el Instituto Nacional de Cáncer de los Estados Unidos, en sus criterios comunes de toxicidad (cit. por 5):

- ~ Grado 1: *eritema* folicular o generalizado, leve o descamación seca, que puede ocurrir horas después de iniciado de la terapéutica.
- ~ Grado 2: moderado a importante *eritema* o parches descamativos húmedos, confluentes en los pliegues de la piel, con moderado edema. Se presenta 10-14 días posteriores.
- ~ Grado 3: descamación húmeda, confluyente de 1,5 cm de diámetro o más, no restringido a los pliegues, con edema.
- ~ Grado 4: *necrosis* o ulceración de todo el espesor de la dermis. Puede existir un sangrado no inducido por traumas mínimos ni abrasión.

Los efectos colaterales se los han clasificados en:

- ~ estocásticos: efectos de la R cuya probabilidad de ocurrencia aumenta con el aumento de las dosis, pero cuya severidad es independiente de la dosis total,
- ~ determinísticos: caracterizados por las dosis-umbral. Los daños no son observados hasta que el mismo no está excedido. Una vez que ello sucede, la severidad aumenta con el incremento de las dosis de R (8).

El cuadro que podemos observar en el territorio irradiado se inicia entre meses a muchos años después de la R y suele hacerlo con cambios hipo o hiperpigmentados como así con la presencia de *peau d'orange*, *poikiloderma*, variabilidad en la textura cutánea con desaparición de los pelos y *telangiectasias*. Estas alteraciones de los capilares es bastante característica ya que se presentan como bastoncitos cortos y engrosados.

Las uñas también pueden ser partícipes de este cuadro. En la R crónica comienza con atrofia y *disestesias* de la piel cercana. Luego sobreviene la llamada triada de Wohlbach:

- hiperqueratosis
- escleroatrofia
- *telangiectasia*

todo esto en la piel circunvecina y dañada por los rayos X (3).

Un signo considerado patognomónico es el determinado por pequeñas manchas negras en el lecho ungueal provenientes de las trombosis de los capilares dérmicos, que no son reabsorbidas dada la esclerosis del conectivo circundante, llamado de las manchas de carbón (3).

A su vez la asociación de paroniquia, ulceraciones y *necrosis* pueden existir con el signo antes mencionado, y características de la llamada “mano Roentgen”, comunes en épocas pasadas, en radiólogos por falta de adecuada protección.

Las alteraciones que se originan sobre un R crónica corresponden a una piel atrófica, esclerosada, con ausencia de folículos pilosos, discromías e importantes *telangiectasias*, estas últimas características por ser como bastoncitos cortos y gruesos. Esa interrupción de la continuidad tegumentaria aparece por lo menos dos años después de las R ionizantes. Las úlceras, que puede ser un evento siguiente, tienen bordes irregulares y el fondo está cubierto por una costra amarillenta muy adherida. Todo esto, y sumado a la hipoxia tisular, explican los riesgos para infecciones sobre-agregadas por distintos y variados microorganismos. Las mismas tienen importancia tanto más cuanto la contaminación es por el *Staphylococcus aureus*, el que, actuando como súper-antígeno, conlleva a una mayor producción de citoquinas y al agravamiento de la reacción inflamatoria existente (5).

En forma más infrecuente, el agente infeccioso causante de las úlceras sobre la R es el *Vibrio alginolyticus*, especialmente en aquellos pacientes que han estado en contacto con el agua de mar o animales marinos (9).

En un pequeño apartado queremos señalar una observación muy reciente sobre esta dermatitis relacionada a la irradiación total del cuerpo a partir de una tomoterapia helicoidal (10).

Debemos citar las distintas modificaciones que se pueden presentar en áreas previamente irradiadas, foto-expuestas o quemadas, a las que se las define como respuestas *iso-radiotópicas*, *iso-fototópicas* o *iso-caumatópicas*, (del griego: cicatriz por quemadura) aplicándose estas denominaciones, con el prefijo “no-“, para aquellos casos en que, por el contrario, sucede cualquier enfermedad cutánea generalizada o erupción especial respetando selectivamente aquellas mismas zonas mencionadas (11). Entre esas condiciones se encuentra la dermatitis del recuerdo de R, es decir la presencia de una reacción inflamatoria en esas zonas y originadas por medicamentos, entre los que citamos especialmente, a los agentes quimioterapéuticos, tales como el paclitaxel, dactinomicina, gemcitabina, sorafenib, hipericina, interferón alfa-2b, anticonvulsivos como el levetiracetam y otros como drogas anti-tuberculosas, antiandrógenos no esteroideos, simvastatina (5,11). Éste fenómeno se reportó hasta siete años después de la R (7). Similar a ésta pero producida por la luz UV, es la que se sitúa en aquellas zonas de quemaduras solares o que recibieron R UV, en pacientes a los que posteriormente se medicó con quimioterapia (dermatitis del recuerdo inducida por la R ultravioleta). Otro hallazgo posible, aunque raro, es el de la erupción pruriginosa, polimorfa y eosinofílica, descrita ya por su enunciación, habitualmente papular y, a veces, vesiculosa y ampollar y no restringida a la zona de R. A ellas podemos agregar aún a la dermatitis de incremento de la R, que es similar a la del recuerdo, pero afecta mayor extensión de piel y puede comprometer

órganos internos (cerebro, corazón, aparato digestivo).

También se encuentran referencias bibliográficas sobre la aparición de distintas dermatosis luego de la R como, por ejemplo, el *liquen* plano, la dermatosis neutrofílica aguda febril (síndrome de Sweet), *liquen* plano, *lupus* discoide, eritema multiforme. Distintas dermatosis ampollares han sido observadas luego de la aplicación de este método, entre las que contabilizamos el pénfigo vulgar, penfigoide, epidermólisis ampollar adquirida, *lupus* eritematoso bulloso (cit. por 12), penfigoide ampolloso (13). La aparición de la dermatosis acantolítica transitoria de Grover también ha sido señalada en esta conjunción (14). Si bien la experimentaron varios pacientes, sólo dos de ellos lo hicieron en la zona estricta de la R.

Una contingencia más rara la representa la *paniculitis pseudo esclero-edematosa*, placa indurada, eritematosa, que se instala en zonas previamente irradiadas, cuadro del que, según la publicación programada del año 2016, suman 14 casos en la literatura médica (15). La existencia previa de enfermedades autoinmunes como la esclerodermia, el LES y, tal vez, la artritis reumatoidea, originan reacciones más severas. Pacientes con infección por *HIV* tienen, a su vez, mayores problemas con menores dosis de R.

Existe también un sinergismo con sustancias “radiosensibilizadores”, administrados antes, durante o hasta siete días posteriores al tratamiento con las R, como lo hacen el paclitaxel, docetaxel y el tamoxifeno. Igualmente se ha visto la instalación del eritema multiforme, síndrome de Stevens-Johnson, necrólisis epidérmica tóxica en pacientes que, medicados con drogas anti-epilépticas, son sometidos a tratamientos radio terapéuticos en el cráneo. El cuadro así desarrollado, llamado *EMPACT syndrome (Erythema Multiforme associated with Phenytoin* (u otros antiepilépticos) *And Cranial Radiation Therapy*), se presenta con una erupción máculo-eritematosa del cuero cabelludo dentro del campo de irradiación. En raras oportunidades puede diseminarse y comprometer todo el tegumento y las mucosas. Es una entidad de dudosa existencia y controversial (16). En áreas de R, y generalmente por superposición de campos tratados, se puede producir una *calcinosis cutis*, En una serie de 15 pacientes la media de intervalo para el desarrollo de esta calcificación fue de 19 años (cit. por 17).

Una descripción original la constituye la aparición de morfea, aparecidas en forma asincrónica en los sitios del tratamiento radio terapéutico de un cáncer de endometrio y, 3 años después, de otro de mama. Junto con este último y sin relación a los rayos también aparecieron placas de aquella dermatosis indurada en ambos miembros inferiores (afectación a distancia?) (18). Situación similar, con una morfea diseminada, la observaron otros autores luego de la radioterapia (19). Consignemos que con la esclerodermia existen varias otras publicaciones que, en distintos periodos evolutivos, las relacionan a este modo de tratamiento. Esta morfea post-irradiación ha sido estudiada, con reportes médicos electrónicos de tres hospitales de Estados Unidos durante un período de cinco años. Se encontró, de este modo, 22 pacientes que desarrollaron esta dermatosis dentro de los 5 años de la exposición radiante. De ese total, la terapéutica fue motivada por cáncer de mama en 21, mientras que en el restante lo fue por un carcinoma de parótida. En un 50% tuvieron la morfea también en un área más allá del área irradiada (20).

En dos casos particulares se observó la aparición de vitiligo sobre áreas previamente irradiadas por un carcinoma de mama e interpretados como un fenómeno de Köbner (21).

Las queratosis por radiodermatitis crónica comprenden lesiones pre-malignas, determinadas por esa etiología, excluyendo a las ocasionadas por el espectro de la luz UV solar (queratosis solar) o por la infra-roja (queratosis termales). Suelen instalarse en áreas con dermatitis crónica por

R o en bordes de las ulceraciones que responden a la misma causa. Se manifiestan en pacientes sometidos a tratamientos con rayos X para enfermedades cutáneas, en personal que manejan los mismos, como médicos, odontólogos, personal técnico. También por la utilización de fluoroscopia y cine- radiografía, como los pacientes sometidos a cateterización cardíaca (22). Lo presentaron aquellos afectados por las explosiones atómicas de Hiroshima y Nagasaki (agosto de 1945), y en el accidente nuclear de Chernobyl, en el año 1986. Se trata de placas queratósicas o lesiones menores, que ocurren años después de la R. El sitio afectado y la capacidad de penetración de la misma determinarán la calidad lesional ocasionada. La cantidad existente de ellas en un paciente dado aumentará con el tiempo y estará en relación inversa a las dosis utilizadas. Se han señalado en la literatura médica periodos de latencia de hasta 56 años. Se conoce la aparición de lesiones queratósicas, llamadas *seudo-recidivas* que aparecen a veces en el período inmediato post-tratamiento y que suelen resolverse espontáneamente (cit. por 5).

Otra lesión señalada luego de la exposición a dosis altas de R la constituyen los léntigos, similares a los generados por la luz ultravioleta, camas solares o el PUVA (23). Se conoce un caso de la aparición de máculas melanóticas de la mucosa oral luego de la aplicación de R (24). La *condrodermatitis* nodular del *hélix* (25) y la aparición de comedones y *esteatocistomas* han sido también observados luego de cobaltoterapia, en ambos casos 5 meses después del tratamiento mencionado (26).

Debemos tener en cuenta a las lesiones producidas por la fluoroscopia, procedimientos que, incluyendo la ablación por radiofrecuencia, angioplastia arterial coronaria y colocación de *stent*, neuroembolización, se incrementaron netamente a partir del año 1990 (cit. por 27), y como tratamientos de elección en casos de vital importancia. En un artículo del año 2015, se establece que anualmente se realizan en los Estados Unidos un millón de intervenciones fluoroscópicas cardíacas por año y en Taiwán 35.000, estimándose que estas cifras aumentarán significativamente dado el uso de nuevas técnicas para la implantación de *stent*, el inevitable uso de mayores dosis de R y la repetición de estos estudios (28). El diagnóstico de esta dermatosis está generalmente asociado a una dosis de radiación de 10 Gy o superior (29). Estos procesos involucran la fluoroscopia en áreas localizadas por períodos variables, promedio 30-60 minutos. Esta R difiere de la convencional fundamentalmente en que a ésta última se la emplea en forma fraccionada.

El período de latencia después de la exposición varía entre días hasta años, siendo en la mayoría de los casos dentro de las pocas semanas de la misma (29). Se han comunicado casos de necrosis de la piel *post* fluoroscopia, y la descripción habitual es la de una zona alterada, cerca de la escápula, que corresponde generalmente con la ubicación de los haces de R. Inicialmente pruriginosa y dolorosa, progresan rápidamente a la necrosis, con lesiones previas eritematosas, y a la ulceración (Fig N-35.2). Wei *et al* (28) publicaron sus observaciones en 9 pacientes observados durante dos años, en un centro hospitalario de Taiwán, acuñando la denominación de *STROBE-Radiation*. La traducción de la primera palabra corresponde a estroboscópico, es decir aquel efecto óptico que se produce al iluminar mediante destellos a un objeto que se mueve en forma rápida y periódica.

Los procedimientos más habituales asociados al daño cutáneo incluyen, en primer lugar, a la coronario-angioplastia percutánea transluminal (ya que consume 3.4 veces más tiempo que una angiografía). Luego podemos citar implantes de catéter para quimioterapia, *shunt* portal intrahepática transyugular, colangiografía percutánea seguida de embolizaciones múltiples (cit. por 27). Las lesiones que puede causar la fluoroscopia dependen de varios factores e incluyen eritema, ulceraciones, necrosis importantes, entre otros. Los factores que aumentan su penetración son la mayor duración del estudio, el uso de altas intensidades, el mantenimiento de un solo ángulo de vista, la obesidad del paciente, entre los más conspicuos (30). La forma de radiodermatitis crónica por

fluoroscopia no necesariamente va precedida por una etapa subaguda (28). El diagnóstico de esta dermatosis es habitualmente difícil ya que el paciente suele no relacionarlo con la intervención efectuada, olvidando el antecedente de este procedimiento. Esto se complica aún más, ya que las úlceras se pueden originar por traumas mínimos, tales como el rascado o la aplicación de distintos elementos tópicos que el paciente utiliza para disminuir la sintomatología álgida. Sin embargo, procediendo con la anamnesis que debe primar cualquier acto médico y la observación de una lesión (casi) siempre bien delimitada, cuadrada u ovoide, nos permitirán evocar el diagnóstico. Se aconseja efectuar biopsias cutáneas como un recurso no inicial ya que las incisiones pueden agravar el cuadro y causar nuevas úlceras o exacerbar las existentes (28). Obviamente la sospecha de una neoplasia agregada, cambia esta posición clínica.

Se ha señalado, igualmente, una forma aguda, que debuta días o semanas *post-cirugía* y fluoroscopia y que en gran parte tiende a resolverse espontáneamente dentro de los 3 meses. Recordemos que la variante crónica hace su presentación meses o años después del evento específico. La dermatitis subaguda se la reportó comenzando después de semanas a meses y se exhibe con caracteres de las dos anteriores. *Eritema* persistente, descamación húmeda, cambios poiquilodermatosos, entre otros, han sido descritos en esta etapa (31).

Los operadores que realizan reparaciones aorticas endovasculares (a cirugía abierta, tales como cardiológos intervencionistas, electrofisiólogos, cirujanos cardio-vasculares) el uso de la fluoroscopia determina igualmente daños en sus protagonistas. El-Sayed *et al* (32) lo cuantificaron en linfocitos circulantes obtenidos durante el momento operatorio, demostrando un aumento en aquellos marcadores de daño/reparación del ADN. En ellos también se comunicó el aumento de la incidencia de cambios en la cápsula posterior del cristalino y de procesos malignos, incluyendo cáncer de cerebro y melanoma, en comparación con aquellos colegas que nunca emplearon este procedimiento (33).

Etiología y patogenia: las reacciones de piel originadas por las R son causadas por una muy compleja interacción entre procesos pro y anti-inflamatorios y que se integran con una variedad de citoquinas y moléculas de adhesión. Esto llevó a que Peter *et al* (34) lo denominaran síndrome cutáneo de R.

Como breve introducción al tema, señalemos que R es toda energía en tránsito de un lugar a otro. En forma más amplia, es la propagación de energía en forma de ondas o de partículas subatómicas a través del vacío o de un medio material. Se reconocen, según su naturaleza:

1) R electromagnéticas:

a. ionizantes:

- i. rayos *Gamma*
- ii. rayos X

b. Ópticas:

- i. UV
- ii. Visible
- iii. Infrarrojo
- iv. Radio-frecuencias (radar, micro-ondas)
- v. Láser

2) R corpusculares:

- a. *Alfa*
- b. *Beta*
- c. *Neutrones*
- d. *Cósmicas*

En el caso de la fluoroscopia el índice de absorción de la R se ubica entre el 0.02 y 0.05 Gray (Gy)/min pero puede fluctuar entre 0,01 a 1,0 Gy/min, dependiendo esto último de múltiples factores. La dosis mínima para producir cambios visibles en la superficie cutánea es de aproximadamente 2 Gy y la dosis entre 10 a 12 Gy son capaces de inducir cambios crónicos (31). El daño por R es debido a dos mecanismos; el estocástico y el determinístico (cit. por 29). El primero es el efecto acumulativo de radiación por exposición a lo largo de la toda la vida. El determinístico representa la exposición en la puerta de entrada y el aumento de la injuria con el aumento, a su vez, de la exposición.

Progresión tumoral: la dermatitis por R es considerado como el substrato más fértil para el desarrollo de patologías malignas. Las úlceras sobre zonas de radiodermatitis crónica tienen un 20% de posibilidad de desarrollar un carcinoma.

Las R ionizantes, de distintas fuentes, pueden aumentar la frecuencia de tumores de piel y de las lesiones precursoras. La radioterapia conlleva un riesgo cuatro veces mayor para el desarrollo de un tumor cutáneo (11).

Los tumores malignos que se desarrollan en piel dañada por los rayos X tienen un período de latencia de alrededor 22 años cuando esa terapia se aplicó para condiciones benignas y de 14 años cuando la misma fue administrada para patologías malignas (35).

Dentro de los tumores, el más representativo es el carcinoma basocelular (CBC), especial y lógicamente, tanto más cuanto más jóvenes fueron los pacientes que recibieron ese tratamiento y en sujetos de piel blanca, comparados con los afro-americanos. Los períodos para el desarrollo de este tumor fueron reportados hasta de 56 años y varía inversamente con las dosis recibidas (36). Este promedio fue de 36 años observado en el estudio de 98 pacientes con 150 lesiones cancerosas radio-inducidas, para el tratamiento de *tinea capitis*. De ellos 125 desarrollaron CBC, 16 fueron espinocelulares y los restantes se dividieron en 4 casos de melanoma, 3 de tumores anexiales y 2 de linfomas-no-Hodgkin, llamando la atención que en el 62% la piel de los pacientes tenía un aspecto habitual y en un 38% lo hacía con signos de radiodermatitis. (37). Señalemos que de la casuística anterior, el primer paciente recibió la R en el año 1922 y el último en 1963.

Nosotros tuvimos la oportunidad de ver una paciente quién, también por una tiña del cuero cabelludo, había recibido radioterapia a los 12 años de edad, desarrollando a los 69 años 6 basocelulares sincrónicos en cuero cabelludo. En la bibliografía se citan otros varios relatos similares. En un paciente con radioterapia de más de 25 años de efectuada, se presentaron dos CBC en el área precisa calculada de la R y tres más en las zonas circundantes expuestas no intencionalmente a la misma (38).

De 9 pacientes con piel alterada, Cesarios y col (39) encontraron 8 casos de CBC y uno de carcinoma espinocelular (CEC). Una paciente de 73 años de edad presentó en lugares de una R crónica, a raíz de un tratamiento radiante depilatorio 54 años antes, un linfedema crónico severo con la aparición de múltiples CBS y de un carcinoma sarcomatoide (40).

El 56% de los casos de radiodermatitis crónica subungueales ocurren tardíamente y corresponden a CEC, enfermedad de Bowen, poromas eccrinos, porocarcinoma (cit. por 3).

Posteriormente a la R por cáncer de mama se ha señalado la aparición de una nueva forma de angiosarcoma (angiosarcoma cutáneo *post-irradiación*) frecuentemente multifocal y acompañado de un mínimo o ausente linfedema (41). Al año siguiente de esta publicación, se comunicaron 42 casos con lesiones atípicas vasculares y angiosarcoma asociadas a la R; pacientes que presentaron algunas recidivas, pero no tuvieron ningún desenlace fatal (42). Se debe realizar, sin embargo, un seguimiento más prolongado para la evaluación final.

Se han reportado otras variedades tumorales sobre estas zonas de R como angiosarcoma (41,42) fibrosarcoma (43), leiomioma (sobre una lesión de *lupus* vulgar irradiada 30 años anteriores (44), poroma eccrino y porocarcinoma en piel de manos alteradas (cit. por 3), histiocitoma fibroso maligno (45,46,47), melanoma y morfea desarrollados en forma sincrónica en áreas de radiodermatitis por un tratamiento de un cáncer mamario efectuado 14 años anteriores (48). Al linfangioma circunscrito lo hemos señalado también posteriormente a la aplicación de R (49).

El melanoma ha sido descrito en pacientes en forma de una segunda malignidad.

Existe evidencia que este progreso hacia una neoplasia puede efectuarse hasta después de 45 años o más de la R.

Queratoacantomas, en forma múltiple y recidivante, se describieron en un paciente en los bordes de un injerto cutáneo y después de aplicación de radioterapia (50). Múltiples poromas eccrinos evolucionaron, en forma acral, en un paciente después de haber recibido previamente una radiación corporal total y un trasplante alogénico de médula ósea. Como complicación desarrolló una enfermedad injerto vs huésped, tratado con inmunosupresores (51). Una eventualidad aparte plantea la publicación de Lodolo y col (52) sobre la aparición de una metástasis de un hipernefroma, de aspecto botriomicoide, sobre una placa de radiodermatitis de tres años de evolución. Asimismo, en el dorso de la mano de un cirujano de 80 años de edad, se reportó, con desenlace fatal, una lesión que, ocupando el dorso del dedo medio derecho, demostró ser un carcinoma neuroendocrino, con múltiples otras lesiones de CEC asentando en una posible dermatitis crónica por R (53).

Las queratosis por R también tienden al establecimiento de un tumor, tanto de CBC como de CEC, éstos últimos con un potencial importante para originar metástasis. Se deben realizar cuidadosos controles de seguimiento ya que los pacientes tienen una probabilidad aumentada también para neoplasias internas, de distintos órganos.

La presencia de los lentigos por R no indica, aparentemente, riesgos para el futuro desarrollo de tumores (22).

Laboratorio: no existen variaciones en los estudios complementarios habituales.

Histopatología: en fases tempranas o iniciales de la R podremos observar edema marcado, degeneración de las células basales epidérmicas, acompañadas de *picnosis* y muerte celular y, en dermis, reacciones inflamatorias, con vasodilatación y proliferación de los endotelios, trombosis de pequeñas arteriolas y extravasación de glóbulos rojos.

En etapas tardías de la radioterapia se puede observar atrofia de la epidermis, con fenómenos de degeneración vacuolar de la capa basal, con hiperqueratosis. Podemos encontrar queratinocitos apoptóticos dañados, constituyendo las denominadas *sunburn cells*, presentes antes de la aparición del edema de la dermis. Se muestra, asimismo, un relativo aumento de las fibras elásticas,

como signo de fibrosis dérmica. Ocasionalmente se exhiben fibroblastos grandes, estelares, atípicos. Los anexos cutáneos están disminuidos o ausentes. También existen cambios en los vasos como trombosis de arterias de pequeño y mediano calibre, siendo las linfangiectasias típicas y frecuentes, y reemplazo del tejido adiposo por otro fibroso.

En las queratosis de la dermatitis crónica la epidermis se caracteriza por la disqueratosis y actividad mitótica anormal. La dermis ofrece cambios similares a los de la dermatitis crónica por R antes comentados.

Los *léntigos* tienen algunas diferencias con sus homónimos. Por ejemplo muestran un aumento de la pigmentación melánica de la capa basal, con atipias celulares o nucleares, aumento de los melanocitos y disminución de la red de crestas interpapilares (22).

La dermatitis por fluoroscopia ofrece cambios, tales como degeneración hidrópica de la capa basal, edema intracelular, necrosis de los queratinocitos, trombos de fibrina y hemorragias en dermis, en la etapa aguda, ocasionalmente hiperqueratosis o formación de vesículas, mientras que la crónica se jerarquiza por atrofia o hiperplasia de la epidermis, con queratinocitos atípicos, *telangiectasias*, esclerosis dérmica que exhibe fibroblastos estelares, células endoteliales atípicas, pérdida de los anexos cutáneos (27,30,54,55). En el tipo subagudo existe una hipergranulosis, una dermatitis de interface tóxica, hendiduras dermo-epidérmicas posibles, con células mononucleares en directa aposición con los queratinocitos necróticos, existiendo una importante degeneración vacuolar de la basal (30).

Diagnósticos diferenciales: las queratosis por R tienen que ser evaluadas en el contexto de las otras queratosis pre-malignas (solar, por hidrocarburos, etc.). Debemos citar a la dermatosis eosinofílica de malignidades hematológicas, por su semejanza con la erupción pruriginosa eosinofílica, siendo la primera de ellas una entidad para-neoplásica de infrecuente ocurrencia (56). Con las úlceras se deben evocar las distintas etiologías que pueden originarlas, pero los antecedentes de tratamientos anteriores con R nos eximen de otras consideraciones.

Un cuadro a tener en cuenta es la morfea inducida por R, dermatosis predominante en el sexo femenino, que raramente se ulcera y cuyos límites exceden aquellos determinados por la R previa (cit. por 27).

Con el síndrome de Stewart-Treves se diferencia por su período de latencia más corto y por la presencia de un discreto edema o su ausencia, en la zona afectada (39).

En algunos pacientes se debe diferenciar de la dermatitis de contacto, de erupciones fijas medicamentosas, *dermatomyositis*, *lupus* eritematoso subagudo.

El cuadro de la R por fluoroscopia debe diferenciarse del *liquen* esclero-atrófico y de la morfea.

Tratamientos: en lo que respecta a los tumores y en lo posible, la cirugía es el de elección. Se ha utilizado igualmente el 5-fluorouracilo, el imiquimod. Con éste último, se ha descrito la inducción de cambios vitiligo-símil después de su uso en las queratosis por R (57). Otras medidas consignadas en distintos reportes incluyen la fotodinamia y el celecoxib. No obstante, se requieren aún de estudios que aporten mayores evidencias.

El de las úlceras se hace, según arte y ciencia, con el arsenal actualmente disponible (debridantes, antibióticos locales, factor de crecimiento de las plaquetas, etc.). La fibrosis, con la administración de pentoxifilina, sola o asociada a la vitamina E. Las *telangiectasias*, eventualmente con el empleo de láseres.

Los tratamientos sugeridos para la morfea que puede seguir a la radiación incluyen la pentoxifilina, los corticoides tópicos e intralesionales, calcitriol oral, colchicina, vitamina E, doxiciclina, minoxidil local, siendo los que brindaron mayores resultados el uso de metotrexato y la fototerapia de luz ultravioleta de banda angosta (20).

Por supuesto que debemos tratar de poner en marcha las medidas de prevención que, con cierto porcentaje de éxitos, se han reportado desde distintos centros. Por ejemplo, el lavado de la zona con agua durante las radiaciones, el uso (controversial) de los geles con *aloe vera*, el ácido hialurónico, los corticoides tópicos, cremas con sucralfato, entre otras, con opiniones personales más que de estudios científicos (cit. por 2).

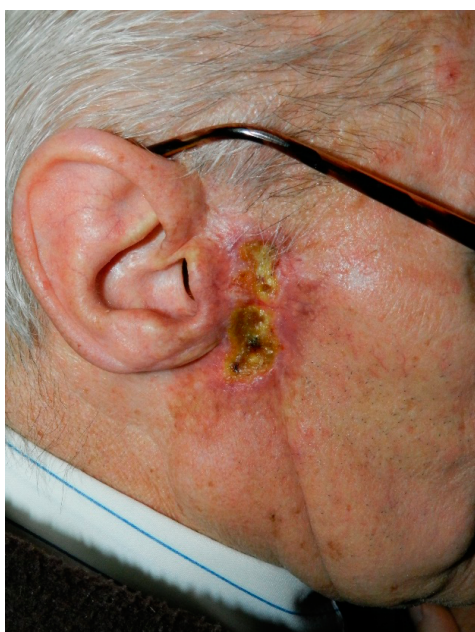

Figura 35: Radiodermatitis crónica post radioterapia por linfoma.

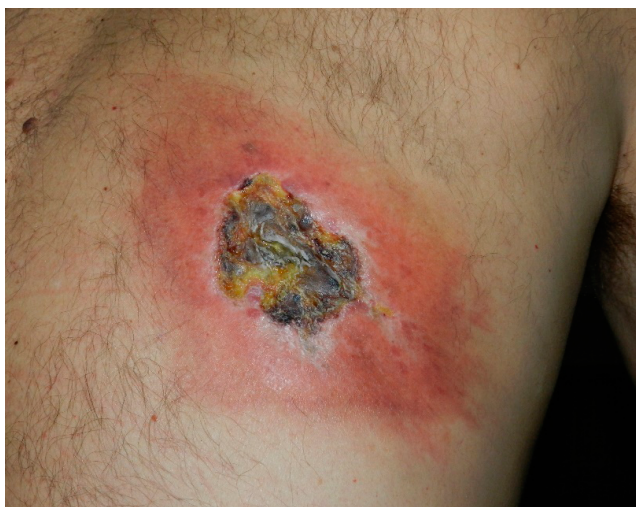

Figura 35.2: Radiodermatitis crónica post-fluoroscopia secundaria a angioplastía

Bibliografía

1. Friebe H. Demonstration eines Cancroid des rechten Handrückens, das sich nach Langdauernder Einwirkung von Röntgenstrahlen entwickelt hatte. *Fortschr Geb Röntgenstr* 1902;6:106-11.
2. Hegedus F, Mathew LM, Schwartz RA. Radiation dermatitis: an overview. *Int J Dermatol* 2016. Doi 1111/ijd.13371.
3. Richert B, de la Brassinne M. Subungual Chronic Radiodermatitis. *Dermatology* 1993;186(4):290-3.
4. Zhang Y, Zhang S, Shao X. Topical agent therapy for prevention and treatment of radiodermatitis: a meta-analysis. *Support Care Cancer* 2013;21(4):1025-37.
5. Hymes SR, Strom EA, Fife C. Radiation dermatitis: Clinical presentation, pathophysiology, and treatment 2006. *J Am Acad Dermatol* 2006;54(1):28-46.
6. Blackcloud P, Dabela E, Grossman ME. Grade 4 radiation dermatitis presenting with full-thickness ulcerations of the groin after radiation therapy for anal squamous cell carcinoma (SCC): An example of the "bolus effect" of radiation therapy. *J Am Acad Dermatol* 2015;1(6):389-91.
7. Garza Salazar DP, Ocampo-Candiani J. Dermatitis por radiación. Generalidades y su asociación con cetuximab. *Med Cutan Iber Lat Am* 2010;38(3):127-33.
8. Miller DL, Balter S, Wagner LK, Cardella JF, Clark TWI, Neithamer CD, Schwartzberg MS, Swan TL, Towbin RB, Rholl KS, Sacks D. Quality Improvement Guidelines for Recording Patient Radiation Dose in the Medical Record. *J Vasc Interv Radiol* 2009;20(7):S200-S07.
9. Escudero MM, del Pozo LJ, Jubert E, Riera M. Úlcera cutánea sobre radiodermatitis crónica por *Vibrio Alginolyticus*. *Actas Dermosifiliogr* 2015;106(9):774-5.
10. Takenaka R, Yamashita H, Toya T, Haga A, Shibata S, Kurokawa M, Ootomo K, Nakagawa K, Unique radiation dermatitis related to total body irradiation by helical tomotherapy. *J Dermatol* 2016. DOI: 1111/1346-8138-13396.
11. Ruocco E, Di Maio R, Caccavale S, Siano M, Lo Schiavo A. Radiation dermatitis, burns, and recall phenomena: Meaningful instances of immunocompromised district. *Clinics in Dermatol* 2014;32:660-9.
12. Shon W, Wada DA, Kalaaaji AN. Radiation-Induced Pemphigus or Pemphigoid Disease in 3 Patients With Distinct Underlying Malignancies. *Cutis* 2016;97(3):219-22.
13. Campa M, Mansouri B, Wilcox B, Griffin JR. Radiation-induced localized bullous pemphigoid in a patient with breast carcinoma. *Dermatol Online J* 2016 Jan 15;22(1). pii:13030/qt5v3f1sx.
14. Parsons JM. Transient acantholytic dermatosis (Grover's disease): A global perspective. *J Am Acad Dermatol* 1996;35(5 Part 1):653-66.
15. Shirsat HS, Walsh NM, McDonald LJ, Rutledge R, Porter G, Barnes PJ: Postirradiation pseudosclerodermatous panniculitis with involvement of breast parenchyma: A dramatic example of a rare entity and a pitfall in diagnosis. *J Cutan Pathol*. DOI: 10.1111/cup.12683 <http://www.altmetric.com/details.php? Domain-onlibrary-wiley.com> doi- .
16. Bishop AJ, Chang M, Lacouture ME, Barker CA. EMPACT syndrome: limited evidence despite a high-risk cohort. *J Neurooncol* 2014;119(1):129-34.
17. Pastor-Jané L, Raventós-Estellé A, Turégano-Fuentes P. Calcinosis cutánea distrófica sobre cicatriz anti-gua con eliminación transepidérmica de calcio. *Piel* 2008;23(9):482-5.
18. Ullén H, Björkholm E. Localized scleroderma in a woman irradiated at two sites for endometrial and breast carcinoma: a case history and a review of the literature. *Int J Gynecol Cancer* 2003;13(1):77-82.
19. Andern-Jones MR, Black MM. Widespread *morphea* following radiotherapy to carcinoma of the breast. *Clin Exp Dermatol* 2003;28(2):160-2.
20. Fruchter R, Kurtzman DJB, Mazori DR, Wright NA, Patel M, Vleugels RA, Femia AN, Perelman RO. Characteristics and treatment of postirradiation morphea: A retrospective multicenter analysis. *J Am Acad*

Dermatol 2017;76(1):19-21.

21. Koo SW, Suh CO, Hann SK. Vitiligo following radiotherapy for carcinoma of the breast Br J Dermatol 1996;135(5):852-3.
22. Lichtenstein DA, Klapholz L, Vardy DA, Letcher I, Mosseri M, Klaus SN, Gilead LT. Chronic Radiodermatitis Following Cardiac Catheterization. Arch Dermatol 1996;132(6):663-7.
23. Peter RU, Gottlöber P, Nadeshina N, Krähn G, Plewig G, Kind P. Radiation Lentigo. Arch Dermatol 1997;133(2):209-11.
24. Barrett AW, Porter SR, Scully C, Eveson JW, Griffiths MJ: Oral melanotic macules that develop after radiation therapy. Oral Surg Oral Med Oral Pathol 1994;77(4):431-4.
25. Pandya A, Kettler AH, Hoffmann TJ, Bruce S. Chondrodermatitis Helicis Arising After Radiation Therapy. Arch Dermatol 1988;124(2):185-6.
26. Stein KM, Leyden JJ, Goldschmidt H. Localized acneiform eruption following cobalt irradiation. Br J Dermatol 1972;87(3):274-9.
27. Lee J, Hoss D, Phillips TJ. Fluoroscopy Induced Skin Necrosis. Arch Dermatol 2003;139(2):140-2.
28. Wei K-C, Yang K-C, Mar G-Y, Chen L-W, Wu C-S, Lai C-C, Wang W-H, Lai P-C. STROBE-Radiation: An Overlooked Complication of Fluoroscopic Intervention. Medicine (Baltimore) 2015; 94 (48) e2178. Doi: 10.1097/MD.0000000000002178.
29. Boncher J, Bergfeld WF. Fluoroscopy-induced chronic radiation dermatitis: a report of two additional cases and a brief review of the literature. J Cutan Pathol 2012;39(1):63-7.
30. Vlietstra RE, Wagner LK, Koenig T, Mettler F. Radiation Burns as a Severe Complication of Fluoroscopically Guided Cardiological Interventions. J Intervent Cardiol 2004;17(3):131-42.
31. Pruitt LG, Rogers W, Byarlay JA, Googe PB. Subacute Radiation Dermatitis after Fluoroscopy. J Cutan Pathol 2016;43(12):1091-5.
32. El-Sayed T, Patel AS, Cho JS, Kelly JA, Ludwinski FE, Saha P, Lyons OT, Smith A, Modarai B. Radiation-Induced DNA Damage in Operators Performing Endovascular Aortic Repair. Circulation 2017;136:2406-16
33. Yoshinaga S, Hauptmann M, Sigurdson AJ, Doody MM, Freedman DM, Alexander BH, Linet MS, Ron E, Mabuchi K. Nonmelanoma skin cancer in relation to ionizing radiation exposure among U.S. radiologic technologists. Int J Cancer 2005;115:828-34.
34. Peter RU. Klinisch Aspekte des kutanen Strahlensyndrome nach Strahlenfällen-Erfahrungen von Goiania und Chernobyl. Aktuelle Dermatol 1993;;19:364-7.
35. Okazaki M, Kikuchi I, Narita H, Ogata K, Inoue S: Radiodermatitis-An Analysis of 43 Cases-. J Dermatol 1996;13(5):356-65.
36. Schwartz RA. Premalignant keratinocytic neoplasms. J Am Acad Dermatol 1996;35(2 Part 1):223-42.
37. Maalej M, Frikha H, Kochbati L, Bouaouina F, Sellami D, Benna F, Gargouri W, Dhraief S, Nasr C, Daoud J, Hajji M, Fazaa B, Souissi R, Mokhtar I, Kamoun MR. Radio-induced malignancies of the scalp about 98 patients with 150 lesions and literature review. Cancer Radiother 2004;8(2):81-7.
38. Fukumoto T, Sasaki R, Yada R, Fujiwara S, Sakaguchi M, Oka M, Nishigori C. Radiotherapy-induced basal cell carcinoma in irradiated and surrounding areas in relation to exposure dose of radiation. J Dermatol 2017;1-2. Doi:10.1111/1346-8138-13945.
39. Cesarios GIM, Feijoo EN. Epiteliomas en piel alterada por radiaciones ionizantes. Rev Argent Dermatol 1997;78(2):79-83.
40. Foti C, Filotico R, Bonamonte D, Conserva A, Casulli C, Altobella A. Long Term Toxic Effects of Radiations: Sarcomatoid Carcinoma and Multiple Basal Cell Carcinoma of the Limbs in Chronic Radiodermatitis. Immunopharmacology and Immunotoxicology 2005;27(1):177-84.
41. Billings SD, McKenney JK, Folpe AL, Hardacre MC, Weiss SW. Cutaneous Angiosarcoma Following Breast-Conserving Surgery and Radiation: An Analysis of 27 Cases. Am J Surg Pathol 2004;28(6):781-8.

42. Brenn T, Fletcher CD. Radiation-Associated Cutaneous Vascular Lesions and Angiosarcoma: Clinicopathologic Analysis of 42 Cases. *Am J Surg Pathol* 2005;29(8):983-96.
43. Martínez Ubieto F, Fray Valle MM, Cay Duarte E, Córdoba E, Albiac-Andreu M, Arribas del Amo D, Lagos Lizan J. Fibrosarcoma tras radiodermatitis crónica profesional de larga evolución. *Med Cutan Iber Lat Am* 2003;31(3):211-2.
44. Hietanen A, Sakai Y. Leiomyosarcoma in an old irradiated lupus lesión. *Acta Dermato-Venereologica* 1960;40:167-72.
45. Goette DK, Deffer TA. Postirradiation Malignant Fibrous Histiocytoma. *Arch Dermatol* 1985;121(4):53-8.
46. Okazaki M, Inoue S, Ogata K, Narita H. Post-irradiation malignant fibrous histiocytoma: A case report with a review of the literature. *J Dermatol* 1982;9(1):37-44.
47. Yamamoto Y, Arata J, Yonezawa S. Angiomatoid Malignant Fibrous Histiocytoma Associated With MARKed Bleeding Arising in Chronic Radiodermatitis. *Arch Dermatol* 1986;121(2):275-7.
48. De Giorgi V, Santi R, Grazzini M, Papi F, Gorpi A, Rossari S, Massi D, Lotti T. Synchronous Angiosarcoma, Melanoma and *Morphea* of the Breast Skin 14 years After Radiotherapy for Mammary Carcinoma. *Acta Derm Venereol* 2010;3:283-6.
49. Driban, NE. Linfangioma circunscrito post cirugía y radiaciones. *Rev Argent Dermatol* 1995;76(6):181-3.
50. Vergara A, Isarría MJ, Dominguez JD, Gamo R, Rodríguez Peralto JL, Guerra Multiple and relapsing keratoacanthoma developing at the edge of the skin grafts site after surgery and after radiotherapy. *Dermatol Surg* 2007;33(8):994-6.
51. Mahlberg MJ, McGinnis KS, Draft KS, Fakharzadeh SS. Multiple eccrine poromas in the setting of total body irradiation and immunosuppression. *J Am Acad Dermatol* 2006;55(2):S46-9.
52. Lodolo JC, Klim HA, Casas JG. Metástasis del tumor de Grawitz sobre placa de radiodermatitis crónica. *Rev Argent Dermatol* 1982;63(1):43-4.
53. Ansai S-I, Noro S, Ogita A, Fukumoto H, Katano H, Kawana S. Case of Merkel cell carcinoma with squamous cell carcinoma possibly arising in chronic radiodermatitis of the hand. *J Dermatol* 2015;42(2):207-9.
54. Nahass GT. Fluoroscopy and the Skin: Implications for radiofrequency Catheter Ablation. *Am J Cardiol* 1995;76(3):174-6.
55. Mundi, JP, Kanchanapoomi M, Boyd KP, Patel RR, Kamino H, Cohen DE. Fluoroscopy-associated radiation dermatitis. *Dermatology Online Journal* 2013;19(12):8.
56. Driban NE. Dermatitis eosinofílica de malignidades hematológicas. En: NE. Driban, F. Galdeano, ML. Poljak (Eds.). *Manifestaciones cutáneas de neoplasias malignas internas* Elsevier Ámsterdam-Toronto 2014 cap. 2, p. 5-7.
57. Mori S, Akasaka T. Imiquimod-induced vitiligo-like hypopigmentation after treatment for radiation keratosis. *Clin Exp Dermatol* 2026;41(8):930-2.

Tatuajes

Antecedentes históricos: la palabra tatuaje (T) fue transcrita fonéticamente por el capitán James Cook al escucharlas de los nativos de la Polinesia, durante sus viajes entre 1768 y 1771. La original, *tattoo* y *tataaw*, se derivan de la otra “TA” que significa golpear. Esto último ya que los polinesios usaban un trozo de madera con agujeros, a través del cual fluían las pinturas (cit. por 1).

Clínica y evolución natural: es una práctica común efectuada por distintos motivos y objeto además de numerosos estudios antropológicos, sociales e históricos. En los Estados Unidos se calcula que entre el 8 al 24% de la población es portadora del mismo (cit. por 2) y en Europa menos del 10% (3). Según lo cita Lerche *et al* (4) 100 millones de europeos están tatuados, siendo los colores predilectos el rojo y el negro.

Siguiendo a Guillot y Quiroga (cit. por 1), los podemos clasificar de la siguiente manera:

A. Intencionales:

- a. étnicos: sociales, mágicos, terapéuticos, etc.
- b. decorativos: tipos: manchas: dibujos, inscripciones, etc.
 - I-temas: religiosos, sexuales, sociales, etc.
 - II-técnica; punción, escarificación, mixta.
 - III-motivos: convicción, imitación, imposición
 - IV-ejecución: auto-tatuaje, hetero-tatuaje
- c. médicos: simulación (en acromias), ocultación (en *nevus* vasculares), adaptación (injertos cutáneos).

B. Accidentales:

- a. ocupacionales: estigmas crónicos
- b. traumáticos: incrustaciones en accidentes
- c. medicamentosos: tópicos con hierro o alquitranes, agujas de inyección
- d. cosméticos: *hidrargiria* por cremas blanqueadoras, pigmentación férrica por inversión del polo en la depilación electrolítica

C. Compulsivos: venganza (delincuentes), Identificación y discriminación (campos de concentración)

D. Falsos tatuajes:

- a. coloración corporal
- b. pintura corporal
- c. dibujo de cicatrices.

También se los puede ordenar en:

- accidentales o traumáticos,
- cosméticos
- temporales.

Los T. temporales son aquellos que utilizan *henna*, pigmento natural que se obtiene de una planta, la *Lawsonia inermis*, responsable de un color marrón. Con el agregado de parafenilendiamina se produce un tono más negruzco (*henna negra*). Si bien no son muy comunes debemos tener en cuenta la posibilidad que origine una dermatitis de contacto.

La realización de un T supone factores de riesgo para la adquisición de distintas y variados problemas. Las complicaciones más frecuentes son: a) infecciones asépticas, b) infecciones piógenas (piodermatitis, erisipela, abscesos) y no piógenas (TBC, lúes, tétanos), c) virosis (SIDA, hepatitis C, molusco contagioso, verrugas vulgares, *herpes simple*, *herpes zoster*), e) dermatosis como el *liquen plano*, psoriasis, lepra, enfermedad de Darier, queloides, LE, granuloma sarcoideo (a menudo por el fenómeno de Köbner), f) tumores (*vide infra*), g) tóxicos, por mercurio, h) sensibilizaciones locales y generales (cit. por 1,4,5). De este último ítem destacamos las producidas por cobalto, cobre, cadmio, mercurio, sílice. Recordemos que las reacciones por hipersensibilidad pueden imitar cuadros de linfoma (6).

Asimismo existen algunos tipos de dermatitis a tener en cuenta, Una de ellas, que se prolonga 1 a 2 semanas luego de la ejecución de la técnica, se deben a las agresiones por las múltiples infiltraciones que se efectúan, que son esperables y resolutivas. Las otras, del tipo de contacto alérgico, localizadas u ocasionalmente con reacciones generalizadas, son originadas habitualmente por colorantes rojos, especialmente los que contienen mercurio. Lesiones desencadenadas por la exposición a la luz la pueden causar los pigmentos amarillos, por el cadmio. Citemos también a las lesiones granulomatosas, que se han asociado al uso de cadmio, mercurio, cobalto y manganeso, Las reacciones *liquenoides* son posible de producirse gracias al empleo del mercurio y se consideran los efectos indeseables más frecuentes (2).

Recordemos los T de la mucosa oral, generados por implantación accidental por maniobras odontológicas de las amalgamas, o por cuerpos extraños (por el hábito de introducir lápices en la boca, por ejemplo).

Etiología y patogenia: en la composición de los T convencionales se usan.

Rojo	cinabrio (sulfuro de mercurio) óxido de zinc siena (óxido férrico) cadmio madera de sándalo madera de Brasil
Púrpura	manganeso

Blanco	óxido de titanio blanco de antimonio sulfuro de zinc óxido de zinc
Azul	aluminato de cobalto
Negro	óxido de hierro negro laca de hematoxilina y dicromato de potasio carbón (tinta india) Logwood *
Verde	dicromato de potasio verde malaquita sesquióxido de cromo hidratado (verde de Guignet) colorantes de la ftalocianina
Amarillo	sulfuro de cadmio amarillo curcumino
Violeta	violeta de manganeso
Pardos	hidrato férrico natural sulfito básico ferroso

*Es una planta arbórea de la familia de las leguminosas, llamada *Haematoxylum campechianum* o, popularmente, palo campeche. Se utiliza para la producción de tintes rojos.

Los mecanismos a través de los cuales se produce una patología maligna no son bien conocidos pero se lo relaciona a su contenido en aminas aromáticas primarias.

En un estudio efectuado en el año 2012 de los análisis químicos de 65 tintas de tatuajes comerciales, 13 estaban relacionados a contenidos carcinogénicos potenciales, prohibidos o, al menos, no recomendados, por falta de implementación nacional, por la Agencia de Protección Ambiental danesa (cit. por 4). En animales experimentales se ha observado que la combinación de radiación ultravioleta más los T rojos están asociados a un mayor riesgo para el desarrollo tumoral (6).

Es interesante la observación del efecto protector que tienen los T con tinta negra, a pesar de contener agentes implicados en la génesis tumoral como el benzopireno y el pirene. Esto llevó a ser utilizado en caballos sin pigmentación peri-ocular y con fines de prevención para el desarrollo de un cáncer (4).

En algunos casos las lesiones secundarias se desarrollan sobre un color específico. Por ejemplo, se estudiaron verrugas instaladas solamente sobre el color negro, en un T multicolor, o casos de sífilis alejados del mismo color (por acción treponemicida de los mercuriales?) (cit. por 4) o CB sobre el rojo (4,7). Por supuesto que esto es llamativo pero en ningún modo causal.

Progresión tumoral: sobre los T y en intervalos muy variables se pueden desarrollar distintos tumores. De esta manera la literatura médica documenta numerosos ejemplos de ello:

- carcinoma basocelular (8)
- melanomas (9,10). El primero de estos artículos en un T efectuado para limitar un campo de radioterapia.
- dermatofibrosarcoma (11)
- queratoacantomas (12,13)
- reticulohistiocitoma (cit. por 5)
- carcinoma espinocelular (CEC) (14,15,16)
- CEC eruptivo, tipo queratoacantoma (17,18))
- CE, hiperplasia *seudo*-epiteliomatosa y queratoacantoma (13)
- enfermedad de Bowen
- sarcomas
- linfoma cutáneo de células B (estos 3 últimos cit. por 4).

Los T rojos representan, probablemente, los que desarrollan más frecuentemente un carcinoma (14). Es de mencionar, como muy representativo, el paciente de Maxim *et al* (19) con 5 CEC en dichos tatuajes.

Señalemos que para algunos autores estas patologías malignas sobre T representarían tan solo un hecho coincidental, dada la gran cantidad de personas tatuadas en todo el mundo y los escasos reportes existentes sobre el tema (cit. por 15). En la ya citada revisión de Lerche *et al* (4) se consigna que la literatura registra, curiosamente, sólo 50 casos de cáncer sobre T.

Consideramos muy relevante, la documentación por microscopía electrónica, del depósito en el hígado, en las células de Kupffer, de materiales originados por T rojos y negros (20). Asimismo se ha comunicado hace poco tiempo evidencias de la migración y depósito a largo plazo de elementos tóxicos y pigmentos de T como así también la conformación de biomoléculas alteradas que pueden contribuir a la inflamación cutánea y otras reacciones adversas (21).

Laboratorio: los estudios sanguíneos carecen de relevancia en esta situación.

Histopatología: la microscopía óptica demostrará cambios inflamatorios con *necrosis* si la biopsia es efectuada dentro del mes de realizado el T. Luego podremos observar distintos cambios; inflamación, presencia de partículas pigmentarias en los fibroblastos de la dermis y, en raras ocasiones, en los queratinocitos y células basales. También se sitúan en forma angiocéntrica. Llamativamente no se han señalado manifestaciones granulomatosas por cuerpo extraño, excepto cuando existan otras alteraciones graves (cit. por 5). Otras semiologías específicas se pueden encontrar en las reacciones de hipersensibilidad y en los granulomas sarcoideos.

Diagnósticos diferenciales: los T de piel no ofrecen, en general, dificultades para la formulación diagnóstica exacta. En caso de los amalgamas debemos considerar, por otra parte, a distintas entidades como la enfermedad de Addison, el síndrome de Peutz-Jeghers, el melanoma, toxicodermias (por minociclina, antimaláricos), síndrome de Albright.

Tratamientos: se han ensayado múltiples opciones, desde que en el año 543 dC un médico griego,

Aetius, describió el primer método para su eliminación: la salabrasion. Desde entonces se han empleado distintas aplicaciones de sustancias químicas, sin resultados. Actualmente y en forma tópica, se ha observado que el uso del imiquimod puede desvanecerlos. Los mejores resultados se obtienen con el láser *Q-switched*, especialmente el método R20 (3), remitiendo al lector a este último trabajo para informaciones más detalladas. Están actualmente en desarrollo otras técnicas que prometen mejores y más rápidos resultados como los láseres picosegundos (3). Para algunos autores el imiquimod más los láseres arrojan mejorías evidentes, aunque otros trabajos no lo han podido aseverar.

Bibliografía

1. Palacios A, Bolatti J, Trujillo D, Corbella C. Tatuaje accidental. *Rev Argent Dermatol* 1996;77(3):176-84.
2. Mataix J, Silvestre JF. Reacciones cutáneas adversas por tatuajes y piercings. *Actas Dermosifiliogr* 2009;100(8):643-56.
3. Castro T, Velez M, Trelles MA. Tatuajes y su eliminación por láser. *Cir plast iberolatinoam* 2013;39(2):195-205.
4. Lerche CM, Heerfordt IM, Serup J, Poulsen T, Wulf HC. Red tattoos, ultraviolet radiation and skin cancer in mice, *Exp Dermatol* 2017;26, 1091-96 DOI: 10.1111/exd.13383
5. Driban NE, Parra V, Bassotti A. ¿Cuál es su diagnóstico? *Rev Med Hosp Esp Mza* 2004;IV(1);15-7.
6. Othman J, Robbins E, Lau EM, Mak C, Bryant C. Tattoo Pigment-Induced Granulomatous Lymphadenopathy Mimicking Lymphoma. *Ann Inter Med* 2017. DOI:10.7326/L-17-0424.
7. Weedon D. Depósitos cutáneos. En: D. Weedon: *Piel Patología*. Edit Marban Libros SL España 2002 Vol 1 cap 14 pp.353-80.
8. Doumat F, Kaise W, Barbaud A, Schmutz JL, Basal cell carcinoma in a tattoo. *Dermatology* 2004;208(2):181-20.
9. Bartal AH, Cohen Y, Robinson E. Malignant melanoma arising at tattoo sites used for radiotherapy field marking. *Br J Dermatol* 1980;53(633):913-4.
10. Nolan KA, Kling M, Birge M, Kling A, Fishman S, Phelps R. Melanoma arising in a tattoo: case report and review of the literature. *Cutis* 20213;92:227-30.
11. Reddy KK, Hanke CW, Tierney EP. Malignancy arising within cutaneous tattoos: case of dermatofibrosarcoma protuberans and review of the literature. *J Drugs Dermatol* 2011;10(8):837-42.
12. Kluger N, Issues with keratoacanthoma, pseudoepitheliomatous hyperplasia and squamous cell carcinoma within tattoos: a clinical point of view. *J Cutan Pathol* 2010;37(7):812-3.
13. Fraga GR, Prossick TA. Tattoo-associated keratoacanthomas; a series of 8 patients with 11 keratoacanthomas. *J Cutan Pathol* 2010;37(1):85-90.
14. Paprottka TJ, Boutikous S, Lohmeyer JA, Hebebrand D. Squamous cell carcinoma Arises in Red Parts
15. of Multicolored Tattoos within Months. *Plast Reconstr Surg Glob Open* 2014;2(3):114.
16. itarch G, Martinez-Manchón T, Martínez-Aparicio A, Sánchez-Carazo JL, Muñoz D, Fortea JM. Squamous cell carcinoma over tattoos. *J Am Acad Dermatol* 2007;56(6):1072-3.
17. Junqueira AL, Wanat KA, FArAh RS. Squamous neoplasms arising within tattoos: clinical presentation,

histopathology and management. *Clin Exp Dermatol* 2017;42(6):601-6.

18. Barton DT, Karagas MR, Samie FH. Eruptive Squamous Cell Carcinomas of the Keratoacanthoma Type Arising in a Cosmetic Tattoo. *Dermatol Surg* 2015;4(10):1190-3.
19. Goldenberg G, Patel S, Patel MJ, Williford P, Sanguenza O. Eruptive squamous cell carcinomas, keratoacanthoma type, arising in a multicolor tattoo. *J Cutan Pathol* 2008;35(1):62-4.
20. Maxim E, Higerns H, D'Souza L. A case of multiple squamous cell carcinoma arising from red tattoo pigment. *Intern J Women's Dermatol* Available Online 26 August 2017. <https://doi.org/10.1016/j.jwd.2017.07.006>.
21. Sepehri M, Sejersen T, Qvortrup K, Lerche CM, Serup J. Tattoo Pigments Are Observed in the Kupffer Cells of the Liver Indicating Blood-Borne Distribution of Tattoo Ink. *Dermatology* 2017;233:83-6. <https://doi.org/10.1159/000468149>.
23. Schreive I, Hesse B, Seim C, Castillo-Michel H, Villanova J, Laux P, Dreijack, Penning R, Tucoulou R, Cotte M, Luch A. Synchrotron-based v -XRF mapping and n-FTIR microscopy enable to look into the fate and effects of tattoo pigments in human skin. *Scientific Reports* 2017 7, Article number:11395. Doi:10.1038/s41598-017-11721-z.

Medicamentos como probables precursores neoplásicos

Tema este muy controvertido, por las dificultades que expresa su correcta interpretación, ya que, entre otras cosas, algunos medicamentos pueden actuar como un factor concurrente, además de otras propiedades intrínsecas de los mismos, verbigracia, como lo es el que aumentan la sensibilización a la luz ultravioleta y sean éstas las responsables del cuadro. En todos los artículos sobre este tema se hacen consideraciones sobre que estas drogas pueden ser fotosensibilizantes, fototóxicas, tener efectos en la pigmentación y, por otra parte, que otros mediarían con la UV como carcinógenos., aunque distintos trabajos arrojan resultados encontrados. A todas estas se suman las posibles limitaciones de estos estudios, entre ellos muestras pequeñas, seguimiento corto, adultos mayores, dosis variables, patologías autoinmunes, trasplantados renales. Además algunos trabajos no señalan la calidad de la patología oncológica o de la medicación anti-hipertensiva citada (cit por 1). En ocasiones es difícil dilucidar la participación de todas estas noxas en la génesis tumoral, pero creemos que es útil dedicarle, aunque sean algunos párrafos, a esta posibilidad en una obra como la que nos ocupa. Eventos éstos que en el libro de Eclesiastés del Antiguo Testamento se resume cuando dice que “el que añade ciencia, añade dolor”.

Señalemos algunas de estas observaciones:

. Diuréticos: algunas publicaciones hablan de un ligero efecto para la aparición de los carcinomas espinocelulares (CEC), especialmente los que consumen diuréticos de asa en forma prolongada. Esto no se evidenció con tiazidas y agentes ahorradores de potasio.

Con amilorida existe un aumento del riesgo para melanoma (M) y CEC, solo o combinados con hidroclorotiazida.

Se reportaron un 30-50% de incremento para M y CEC con el uso durante 5 años de bendroflumetiazida y bumetanida, pero no con furosemida (2).

Relacionados con sus propiedades de sensibilización por la luz ultravioleta, debemos citar la publicación del año 2010 efectuada por Kaae *et al* (2), quienes observaron un incremento del 20% o más en consumidores de medicaciones foto-relacionadas en el desarrollo de cánceres cutáneos, en comparación con los que no la recibieron y una significativa tendencia con las cantidades utilizadas de las siguientes medicaciones: ciprofloxacina, ketoconazol, sulfametazol, tetraciclinas, para el carcinoma basocelular (CBC); hidroxiclorequina para el M y doxiciclina, sulfametazol, furosemida, acitretina e isotretinoína para el CEC.

Jensen *et al* (3) reportaron una incidencia aumentada de CEC y de M combinando amilorida con hidroclorotiazida. Con indapamina también observaron un incremento en la aparición de M.

. Hipotensores: con las enzimas convertidoras de angiotensina, se detectaron asociaciones para M con el uso de tiazidas, con CBC en casos de administración de inhibidores de la angiotensina y de bloqueadores de los receptores para esa enzima, y de CEC con la exposición a las tres formas de terapéuticas mencionadas anteriormente (4).

En población blanca no hispánica de los Estados Unidos se informó sobre el aumento de cáncer de labio en pacientes tratados con hidroclorotiazida, sola o combinada con triamterene, lisinopril, nifedipina y atenolol, siendo esta última la única que no es fotosensibilizante (5).

La metildopa produce un aumento en el riesgo para el CBC, según el trabajo de Kaae *et al* (2).

. Antibióticos: ya se mencionó anteriormente la influencia de las tetraciclinas, ciprofloxacina, para el CBC y el CEC (2). Las sulfonamidas intervienen en la mayor posibilidad para el M.

. Inhibidores de la fosfo-diesterasas tipo 5: (sildenafil, tadalafil, vardenafil), utilizados para la disfunción eréctil, se incrementa la posibilidad de M, con un leve aumento también para el CBC (6). En un estudio se encontró que con el sildenafil existió un 84% de riesgo para aumentado para la aparición de un M pero no lo está presente para el CBC y el CEC (cit. por 6). Se argumenta que puede influir en algunos pacientes la coexistencia de diabetes, enfermedades crónicas, cardio-vasculares y obesidad, circunstancias que pueden estar directa o indirectamente relacionadas con el M. En algunas comunicaciones recientes se le esta restando valor significativo a estas acciones.

. Inmunosupresores: estas terapias acumulan la mayoría de las observaciones. En pacientes receptores de trasplantes se conoce un importante riesgo para el desarrollo de una neoplasia, especialmente un carcinoma y atribuido a las medicaciones inmunosupresoras que se emplean para evitar el rechazo. En relación a la población general ese desarrollo neoplásico es 50 veces mayor (cit.por7). Además, en esta última la relación de CEC con el CBC es de 1:4, mientras que en trasplantados se observa una situación inversa, de 5:1. En un estudio de mas de 2000 pacientes que recibieron un trasplante cardíaco o renal, se reportaron, luego de 10 años de efectuada esa operación el desarrollo de por lo menos 1 CEC, mientras que el 70% de estos desarrollaron otro tumor en los 5 años siguientes. De este modo con la azatioprina, agente UV sensibilizante, existe una doble cuota de posibilidades para esa situación, mientras que con otras drogas más recientes, tales como el ácido micofenólico esa circunstancia esta invertida, es decir que el riesgo es menor. Igual situación se experimenta, aparentemente, con el empleo del tacrolimus (7). Sin embargo, con los inhibidores de la calcineurina se están discutiendo mucho estas posibilidades y, en general, se las justiprecian con valor disminuido.

El empleo del mofetil micofenolato debe ser monitoreado ya que se observó una ligera probabilidad aumentada para los linfomas (7).

El vemurafenib, de utilidad en el tratamiento del melanoma y sus metástasis es capaz, a su vez, de general otros melanomas y tumores cutáneos, con un 25% de posibilidades tales como queratocantomas eruptivos, carcinomas escamosos, disqueratoma verrugoso. Ello se debe a que este fármaco bloquea el crecimiento del melanoma (BRAF, presente en la mitad de los pacientes afectados) pero, a su vez, este oncogeno está activado por otro, el RAS. Por lo tanto si se consigue bloquear al primero, la mutación se favorece si el RAS esta activado por efecto del sol (8).

La ciclosporina también incrementa el desarrollo de un tumor en trasplantados, dosis dependiente.

Con el empleo del sirolimus se encontraron resultados contradictorios. Uno de esos trabajos mostró una reducción de la aparición tumoral mientras que otro no reveló diferencias, aunque la cantidad de pacientes estudiados en este sentido es considerado pequeño (7). Muchas de estas situaciones se deben valorar a la luz de otras circunstancias, por ejemplo, que últimamente se modificaron las dosis de los inmunosupresores. A esto debemos agregar la historia personal de pre-cancerosis, de una historia familiar positiva para las neoplasias, el tiempo durante el que se utilizaron, aparte de algunas propiedades inherentes a las medicaciones como las fotosensibilizaciones ya mencionadas.

En 9460 pacientes con artritis reumatoide (AR) y en 2788 con enfermedades inflamatorias del intestino y en un estudio retrospectivo, se reportaron la acción de agentes inmunosupresores. En

aquellos con AR el tratamiento con metotrexato (Mtx) y anti TNF estaban asociados con mayor riesgo para el desarrollo de un CEC (8).

Igual resultado se encontró en pacientes con AR, aunque en este último caso no lo fue estadísticamente significativo. El abatacept y el rituximab no conllevaron esta posibilidad, en una escasa cantidad de probandos. En AR la incidencia de una “segunda malignidad no melanoma” estuvo aumentada un 19 por 1000 personas-años cuando se había empleado el Mtx con anti-TNF y 34 por 1000 pacientes-años cuando se lo administró al Mtx con otras drogas no inmunosupresoras. En la investigación de Raaschoud *et al* (9) se encontró que, en pacientes con AR sin tratamientos con biológicos existió un 20% de riesgo incrementado para el CBC y casi el doble para el CEC en comparación con la población general. Los que fueron tratados con inhibidores del TNF no se presentaron diferencias significativas para ambas patologías malignas.

El uso de la tiopurina no implica riesgo aumentado para el carcinoma cutáneo no melanoma para un segunda lesion (9 scott) aunque parece que lo realiza en caso de una de esas lesiones primarias. Con el uso del litio no tiene relacion en cuanto al riesgo para un tumor, opinión expresada en el artículo de Asgari *et al* (10) opuesta a estudios de laboratorio que señalan una progresión del M.

Con el sorafenib, de aplicación en el carcinoma renal y hepático, se han observado efectos secundarios múltiples y en lo que se refiere a nuestro tema, existe un aumento en la incidencia de queratoacantomas. Administrado en forma conjunta con tipifarnib se reportó un paciente con CEC (cit por 12).

. Glucocorticoides: dentro de la bibliografía al respecto, es llamativo el reporte de Jensen *et al* (13) sobre los riesgos aumentados para la instalación de CBC en pacientes con esta terapia y cuya presencia no puede ser explicada por la concomitancia con otras patologías crónicas ni con el uso de inmunosupresores. En estudios efectuados en Dinamarca y Estados Unidos se reportaron incidencias doble de CEC y linfoma no-Hodgkin en enfermos con esta medicación, casos que otros autores cuestionan y los refieren a la casualidad.

. PUVA-terapia: en pacientes tratados con psoralenos mas UVA, existe un riesgo aumentado para el CEC.

Como contrapartida de estas observaciones citemos acá de la disminución de riesgos en la mujer debida, posiblemente, al uso crónico de analgésicos y síntomas relacionados con el ciclo menstrual (14,15). Con el uso del celecoxib también se encontraron efectos de quimio-prevención (16). Aunque el valproato es foto-carcinogénico en ratones, otros autores relatan su efecto anti-proliferativo (cit por 2). La nicotinamida en forma oral disminuiría la aparición de queratosis solares (ver capítulo respectivo en este libro).

El reporte de Kaae *et al* (2) termina, en una forma un poco elíptica, diciendo que los riesgos son probables con el uso de los fotosensibilizantes administrados durante un período largo aunque no se puede excluir la posibilidad de estos tumores en consumidores de esos medicamentos en corta duración.

Bibliografía

1. Schmidt SAJ, Schmidt M, Mehnert F, Lemeshow S, Sorensen HT. Use of antihypertensive drugs and risk of skin cancer. *JEADV* 2015;29(8):1545-54.

2. Kaae J, Boyd HA, Hansen AV, Wulf HC, Wohlfahrt J, Melbye M. Photosensitizing Medications Use and Risk of Skin Cancer. *Cancer Epidemiol Biomarkers Prev* 2010;19(11):2942-9.
3. Jensen AO, Thomsen HF, Engebjerg MC, Olesen AB, Sorensen HT, Karagas MR. Use of photosensitizing diuretics and risk of skin cancer: a population - based case-control study. *Br J Cancer* 2008;99(9):1522-8.
4. Nardone B, Majewski S, Kim AS, Figuratze T, Martínez-Escala EM, Friedland R, Amin A, Laumann AF, Edwards BJ, Bademaker AW, Martini MC, West DP. Melanoma and Non-Melanoma Skin Cancer Associated with Angiotensin-Converting-Enzyme Inhibitors, Angiotensin-Receptor Blockers and Thiazides: A matched Cohort Study. *Drug Saf* DOI 10.1007/s40264-016-0487-9.
5. Friedman GD, Asgari MM, Warton EM, Chan J, Habel LA. Antihypertensive drugs and lip cancer in non-Hispanic whites. *Arch Intern Med* 2012, Sep 10::172(16):10.1001//archintermed 2012:2754.
6. Lian Y, Pollak MN, Carrier S, Platt RW, Suissa M, Azoulay L. Phosphodiesterase Type 5 Inhibitors and the Risk of Melanoma Skin Cancer. *Eur Urol* 2016;70(5) 808-15.
7. Coghill AE, Johnson LG, Berg D, Resler AJ, Leca N, Madeleine MM. Immunosuppressive Medications and Squamous Cell Skin Carcinoma: Nested Case-Control Study Within the Skin Cancer after Organ Transplant (SCOT). *Am J Transplant* 2016;16(2):565-73.
8. Owen JL, Lopez IE, Desai SR. Cutaneous Manifestations of Vemurafenib Therapy for Metastatic Melanoma. *J Drugs Dermatol* 2015;14(5):509-511.
9. Scott FI, Mamtani R, Brensinger CM, Haynes K, Chiesa-Fuxench ZC, Zhang J, Chen L, Xie F, Yun H, Osterman MT, Beukelman T, Margolis DJ, Curtis JR, Lewis LD. Risk of Nonmelanoma Skin Cancer Associated With the Use of Immunosuppressant and Biologic Agents in Patients With a History of Auto-immune Disease and Nonmelanoma Skin Cancer. *JAMA Dermatol* doi:10.1001/jamadermatol2015.3029.
10. Asgari MM, Chien AJ, Tsai AL, Fireman B, Quesenberry CP (Jr): Association between lithium use and melanoma risk and mortality: A population-based study. *J Invest Dermatol* [http://www.jidonline.org/article/S0022-202X\(17\)31644-5/pdf](http://www.jidonline.org/article/S0022-202X(17)31644-5/pdf).
11. Raaschou P, Simard JF, Asker-Hagelberg C, Askling J. Rheumatoid arthritis, anti-tumour necrosis factor treatment, and risk of squamous cell and basal cell skin cancer: cohort study based on nationwide prospectively recorded data from Sweden. *Br Med J* 2016;352:1262/doi:10.1136/bmj.1262.
12. Kwon EJ, Kish S, Jaworky C. The histologic spectrum of epithelial neoplasms induced by sorafenib. *J Am Acad Dermatol* 2009;61(9):522-7.
13. Jensen AO, Thomsen HF, Engebjerg MC, Olesen AB, Friis S, Karagas MR, Sorensen HT. Use of oral glucocorticoids and risk of skin cancer and non-Hodgkin's lymphoma: a population-based case-control study. *Br J Cancer* 2009;100(1):200-5.
14. Johannesdottir SA, Chang ET, Mehnert F, Schmidt M, Olesen AB, Sorensen HI. Nonsteroidal anti-inflammatory drugs and the risk of skin cancer: a population-based case-control study. *Cancer* 2012;118(19):4768-76.
15. Zalaudek I, Argenziano G. Nonsteroidal Anti-Inflammatory Drugs and the Risk of Keratinocyte. Skin Cancer Among Women. *Cancer* 2013;119(7):1446.
16. Reinau D, Surber C, Jick SS, Meier R. Nonsteroidal anti-inflammatory drugs and the risk of nonmelanoma skin cancer. *Int J Cancer* 2015;137(1);144-53.

Sección 3

Preneoplasias obligadas de mucosa oral

La investigación de las enfermedades ha avanzado tanto que es cada vez más difícil encontrar a alguien que esté completamente sano.

A. Huxley

Fibrosis submucosa

Antecedentes históricos: cuando la embarcación de Fernando de Magallanes llegó a las Filipinas en 1521, el médico del barco registró la práctica de masticar trozos de nuez de areca con lima dentro de una hoja de betel doblada. A esta preparación se la denomina *paan* en Sud Asia (1). Joseph Schwartz en 1952 describió cinco mujeres indias de Kenia con una alteración en la mucosa bucal y la denominó atrofia idiopática *oris* (2). George D. Davis (3) había publicado mayor incidencia de cáncer bucal en mujeres en las Islas Filipinas y que lo atribuía a masticar “buyo” (hoja de buyo, nuez de betel, cal apagada y tabaco). Jal Paymaster (4) en 1956 refiere que masticar la hoja y la nuez de betel, sin otros componentes, no tendría participación en la etiología del cáncer oral. En 1972 Jens J. Pindborg (4) presenta a la fibrosis oral submucosa (FOS) en relación con el cáncer oral .

Sinonimia: fibrosis oral submucosa difusa, esclerodermia idiopática de la boca (5), fibrosis palatina idiopática (6), estomatitis esclerosante (7), fibrosis submucosa (8), fibrosis yuxtaepitelial (9).

Clínica y evolución natural: es una condición que se observa predominantemente en un gran porcentaje de la población del sur y de algunas zonas de la costa oeste de India donde es común el hábito de masticar una variedad barata de tabaco junto con cal apagada (hidróxido de calcio) y nuez de areca. El bolo resultante se deja apoyado en la parte posterior de la mejilla durante varias horas durante el día e incluso en la noche. Después de un lapso de varios años se ve el desarrollo de carcinoma espinocelular en el sitio donde se lo depositó en la mucosa yugal (3). El hábito persiste en la actualidad en India y en los países del sudeste de Asia e islas del Pacífico. Otros ingredientes como varias especies se agregan comúnmente a la mezcla mencionada. Esto produce un efecto farmacológico estimulante, adictivo. Además existen productos disponibles comercialmente con estas preparaciones denominados Pan Parag, Pan masala, Gutka, entre otros. La FOS es una enfermedad crónica de la mucosa oral caracterizada por inflamación y fibrosis progresiva de la lámina propia y del tejido conectivo profundo (4).

Formas clínicas: es una patología crónica e insidiosa que puede comprometer incluso la faringe. Puede estar precedida o asociada a vesículas y con su progresión causa trismo e incapacidad para comer. Se han propuesto diversas escalas de afectación según los hallazgos clínicos y según la funcionalidad, una de ellas, se presenta en las tablas I y II.

Tabla I: Estadios clínicos de la fibrosis oral submucosa	
Estadio 1	Estomatitis y /o blanqueamiento de la mucosa oral
Estadio 2	Presencia de bandas fibrosas palpables en la mucosa bucal y /o la orofaringe con o sin estomatitis
Estadio 3	Presencia de bandas fibrosas palpables en la mucosa bucal y /o la orofaringe y en alguna otra parte de la cavidad oral con o sin estomatitis.
Estadio 4	- 4A cualquiera de los anteriores más otro desorden potencialmente maligno, ej. leucoplasia o <i>eritroplasia</i> . - 4B cualquiera de los anteriores más carcinoma oral.

Tabla II: Estadios funcionales.	
M1	apertura inter incisiva > 35 mm
M2	apertura inter incisiva entre 25 y 35 mm
M3	apertura inter incisiva entre 15 y 25 mm
M4	apertura inter incisiva menor a 15 mm

(10, 11)

Etiología y fisiopatogenia: la causa exacta es desconocida, pero el hábito de masticar betel y otros productos como nuez de areca, el exceso de especias y ajíes permiten el desarrollo de la FOS, en individuos con mala nutrición, deficiencias vitamínicas y ferropenia. Es común la ingestión de ajíes picantes en el sudeste de India y en Sri Lanka. La capsaicina, un componente de estos ajíes, se ha demostrado que produce cambios en el tejido conectivo, en ratas, similares a los de la FOS (12).

Se propone un modelo multifactorial en la patogenia de la FOS (13). No se ha identificado un agente etiológico conclusivo. Se incluyen factores genéticos, carcinógenos, inmunológicos, virales, nutricionales y autoinmunes, todos los cuales también han sido implicados en el desarrollo del cáncer oral.

Estos pacientes están generalmente malnutridos y sufren diferentes grados de avitaminosis. En una serie se reportó anemia microcítica en el 50% de las mujeres afectadas, en asociación con cambios atróficos y degenerativos de la mucosa orofaríngea, que finalmente se malignizaron (1). La fibrosis se detecta en áreas localizadas especialmente afectando el paladar, duro y blando y la fosa amigdalina. La dolencia más frecuente era un severo ardor del área afectada. Con la progresión de la fibrosis, se infiltran los músculos subyacentes y se desarrolla un trismo gradualmente. Entre los factores etiológicos la nuez de areca juega un rol (14).

Progresión tumoral: el carcinoma espinocelular de crecimiento lento se detectó en un tercio de los casos reportados en una serie de 650 pacientes (1). La leucoplasia se encuentra en más del 25% de los individuos con FOS (8). En reportes recientes se le atribuye a la FOS un potencial de transformación en un rango entre el 4,5% y el 7,6%.

Entre los marcadores investigados en el estudio de la progresión tumoral se encuentran los niveles de LDH en saliva, que son más altos en pacientes con fibrosis submucosa y en cáncer oral que en controles normales (15). También la enzima inducible de la matriz extracelular, metaloproteína 9, se expresa elevada en tejido, saliva y suero en los pacientes con FOS (16).

Laboratorio: estos pacientes suelen presentar déficit de vitaminas A, B y C, de diversos grados. La anemia microcítica se ha reportado especialmente en mujeres. Puede encontrarse una eosinofilia absoluta hasta en un 30% de los pacientes. Algunos autores han registrado hipergammaglobulinemia (17).

Histopatología: El epitelio atrófico con hialinización yuxta-epitelial y colágeno de densidad variable, son los hechos histopatológicos característicos de la FOS.

La atrofia epitelial muestra ausencia de puentes interpapilares. La mucosa normalmente no queratinizada de la boca, presenta aquí orto o paraqueratosis, incluso hiper-ortoqueratosis o hiper-paraqueratosis. La atipia epitelial se presenta de modo comparable a lo que se ve en las leucoplasias (18).

El metabolismo del colágeno está alterado en esta entidad. Se encuentran diferentes grados de hialinización y un incremento en la formación de las fibras de colágeno. Las fibrillas de colágenos en la FOS son de naturaleza más embrionaria con un defecto madurativo similar a la esclerodermia (15). Esto conlleva una restricción en la apertura bucal motivada por la alteración en la flexibilidad. En la histopatología se considera un primer grado donde se observan fibras finas y gruesas. En un segundo estadio se presentan fibras sueltas o gruesas con hialinización parcial. Finalmente se presenta hialinización completa, constituyendo el grado III (7). En 2005 se propuso una estadi-ficación expresada en la tabla III.

Tabla III: Estadificación histopatológica.	
Estadio temprano	Presencia de gran número de linfocitos en el tejido conectivo subepitelial con cambios mixedematosos.
Estadio intermedio	Cambios de granulación próximos a la capa muscular y hialinización aparente en la zona subepitelial, donde los vasos sanguíneos están comprimidos por haces fibrosos. Células inflamatorias reducidas en la zona subepitelial.
Estadio avanzado	Las células del infiltrado inflamatorio apenas se ven. El número de vasos sanguíneos es dramáticamente bajo en la zona subepitelial. Áreas de fibrosis marcada con cambios hialinos se extienden desde las capas subepiteliales al músculo superficial. Comienzan cambios atróficos y degenerativos en el músculo (10).

Diagnósticos diferenciales: esclerodermia: el compromiso restrictivo en la apertura bucal está originado por la esclerosis de la dermis.

Esclerosis cicatrízales: como secuela de ingesta de cáusticos.

Tratamientos: un tratamiento conservador puede adoptarse para temporizar el problema, ya que la patología avanza insidiosamente y puede malignizarse (12). Este incluye cesar el consumo de ajíes y otros irritantes y la administración de suplementos multivitamínicos y de hierro. El licopeno oral, un extracto del tomate, se ha reportado como coadyuvante (19), además de la inyección intralesional de hialuronidasa y colagenasa, esteroides, extractos de placenta humana, quimiotripsina y pentoxifilina. La terapia local y sistémica con hidrocortisona, pueden dar una mejoría temporal (20). Un ensayo con 0,5 mg de colchicina, administrado 2 veces por día más 0,5 ml intralesional de 1.500 UI hialuronidasa inyectado semanalmente registró mejoría sintomática e histológica (21). El interferón- recombinante también ha demostrado ser de utilidad (22). El gel de aloe vera aplicado de modo tópico tres veces por día también mostró utilidad (23). Fisioterapia basada en aplicación de calor y ejercicios de relajación muscular han sido evaluados como eficaces. En los casos extremos se recurre a cirugía (24). Esta actúa cortando las bandas fibrosas y además sobre los músculos y articulación temporo-mandibular.

Bibliografía

1. Mack TM. The new pan-asian paan problema. The Lancet 2001;357:1638-9.
2. Schwartz J. Atrophia Idiopathica (tropica) mucosae oris. Demonstrated at the Eleventh International Dental Congress, London, 1952 (cited by Sirsat & Khanolkar). Ind J Med Sci 1962;16:189-97.

3. Paymaster JC. Cancer of the buccal mucosa: Clinical study of 650 cases in Indian patients. *Cancer* 1956;9:431-5.
4. Pindborg JJ, Is submucous fibrosis a precancerous condition in the oral cavity? *Int Dent I* 1972;22:474-80.
5. Su I. Idiopathic scleroderma of the mouth. Report of Three Cases. *Arch Otolaryngol* 1954;59(3):330-2.
6. Rao AB. Idiopathic palatal fibrosis. *Br J Surg.* 1962; 50:23-5.
7. Anil Govindrao Ghom, Savita Anil (Lodam) Ghom - Textbook of oral medicine. 2014 <https://books.google.com.ar/books?isbn=9351523039> 191, 2014
8. Simpson W: Submucous fibrosis. *Br J Oral Surg* 1969;6:196-200.
9. Kumar Kiran. Sarasvathi TR, Rangnathan K. Devi Lima M, Elizabeth Joshua. Oral submucous fibrosis: A clinico- histopathological study in Chennai. *Ind J Den Res* 2007;18(3):106-11.
10. Priyadharshni.B. Classification System for Oral Submucous Grading-A Review. *Int J Sci Res (IJSR) ISSN (Online): 2319-7064. Volume 3 Issue 3, 2014 www.ijsr.net*
11. More CB, Das S, Patel H, Adalja C *et al.* Proposed clinical classification for oral submucous fibrosis oral. *Oncol* 2012;48:200-202.
12. Paissat DK. Oral submucous fibrosis. *Int J Oral Surg* 1981;10:307-12.
13. Pillai R, Balaram P, Reddiar KS. Pathogenesis of oral submucous fibrosis. Relationship to risk factors associated with oral cancer. *Cancer* 1992;69(8):2011-20.
14. Aher V, Ali FM, Bhushan P, Mudhol A, Prasant MC, Suryavanshi H. Oral submucous fibrosis: comparing clinical grading with duration and frequency of habit among areca nut and its products chewers. *J Cancer Res Ther* 2013;9:471-6.
15. Basavaraj N. Kallalli, Kamala Rawson, Muzammil, Ankur Singh, Mohammed Arif Awati, Peeyush Shivhare. Lactate dehydrogenase as a biomarker in oral cancer and oral submucous fibrosis. *J Oral Pathol Med.* 2016 Doi: 10.1111/jop.12451.
16. Venugopal A, Maheswari U. Expression of matrix metalloproteinase-9 in oral potentially malignant disorders: A systematic review. *J Oral Maxillofac Pathol* 2016;20(3):474-9.
17. Wahi PN, Kapur VL, Luthra UK, Srivastava MC. Submucous fibrosis of the oral cavity. 2 Studies on epidemiology. *Bull World Health Organ* 1966;35(5):793-9.
18. Pindborg JJ, Mehta FS, Daftary DK. Occurrence of epithelial atypia in 51 Indian villagers with oral submucous fibrosis. *Br J Cancer* 1970;24(2):253-7.
19. Kumar A, Bagewadi A, Keluskar V, Singh M. Efficacy of lycopene in the management of oral submucous fibrosis. *Oral Surg Oral Med Oral Pathol Oral Radiol Endod* 2007;103(2):207-13.
20. Pindborg JJ, Satyavati MS. Oral submucous fibrosis. *Oral Pathol* 1966;22(6):764-79.
21. Krishnamoorthy B, Khan M. "Management of Oral Submucous Fibrosis by Two Different Drug Regimens: A Comparative Study". *Dent Res J* 2013;10(4):527-32.
22. Haque MF, Meghji S, Nazir R, Harris M. Interferon gamma (IFN-gamma) may reverse oral submucous fibrosis. *J Oral Pathol Med* 2001;30:12-21.
23. Sudarshan R1, Annigeri RG, Sree Vijayabala G. Aloe vera in the treatment for oral submucous fibrosis - a preliminary study. *J Oral Pathol Med* 2012;41(10):755-61.
24. Fedorowicz Z, Chan Shih-Yen E, Dorri M, Nasser M, Newton T, Shi L. Interventions for the management of oral submucous fibrosis. *Cochrane Database Syst Rev.* 2008 Oct 8;(4):CD007156.

Liquen bucal y reacciones liquenoides

Antecedentes históricos: el *liquen* bucal (LB) es una forma clínica del *liquen* rojo plano, cuya descripción se le atribuye a Erasmus Wilson en 1867 (cit. por 1). El consideró que era la misma enfermedad que el *liquen* rojo descrito por Ferdinand von Hebra (cit. por 2). En 1895 Louis Frédéric Wickham notó las características líneas blancas reticulares en la superficie de las pápulas, hoy denominadas estrías de Wickham (3). Henri Hallopeau en 1910 reportó el primer caso de carcinoma de células escamosas en un paciente con LB y en 1978 la Organización Mundial de la Salud (OMS) definió al LB como un desorden potencialmente maligno.

Sinonimia: *liquen* oral, *liquen* plano oral, *liquen* plano bucal.

Clínica y evolución natural: el *liquen* plano es una enfermedad inflamatoria que puede afectar piel, mucosas, pelo y uñas. Afecta al 0,5-2% de la población general con un claro predominio en el sexo femenino y se manifiesta fundamentalmente entre la cuarta y quinta década de vida (2). A pesar de ser una dermatosis, es más común en la boca que en la piel (4). Puede acompañar, preceder o seguir a lesiones cutáneas; o tener localización bucal exclusiva (5). Las lesiones orales de las denominadas reacciones *liquenoides* bucales (RLB) son idénticas a las del LB. Por las superposiciones clínicas, histológicas y evolutivas entre ambas entidades y las inconsistencias al tratar de separarlas, el término *liquen* inducido por drogas resulta explícito (6,7).

Las lesiones en mucosa bucal han sido clasificadas como variantes blancas, que incluyen la forma reticular, papular y tipo placa y variantes rojas, representadas por la forma atrófica, erosiva y ampollar.

Las variantes blancas o típicas generalmente se presentan de modo bilateral y simétrico, y la mayoría tiene un curso crónico y benigno, con infrecuente remisión espontánea. La presentación reticular es la forma clínica típica del LB a la cual debe su nombre. Esta forma clínica es habitualmente asintomática. Su localización más frecuente es en las zonas posteriores de las mucosas yugales. Esto está relacionado con mayor trauma, motivado por la masticación y por lo tanto con el fenómeno isomórfico de Köebner. Esta imagen denominada reticular o racemosa expresaría el diseño de la red vascular originado por la sobreexpresión de moléculas de adhesión leucocito-endoteliales y a un incremento significativo del lecho circulatorio (8,9) (Fig. 39.1).

En la forma tipo placa o queratósica, es importante observar si la lesión contacta con materiales de uso odontológicos, especialmente metálicos ya que podrían estar relacionados.

Las denominadas variantes rojas o atípicas son sintomáticas refiriendo los pacientes desde ardor, quemazón o irritación, hasta franco dolor especialmente con algunos alimentos como los ácidos o picantes. Comprenden a la forma atrófica que se presenta como mácula eritematosa. Cuando estas lesiones se ubican en la encía, que es una localización muy frecuente, reciben la denominación clínica de gingivitis descamativa (Fig. 39.2).

Otras regiones bucales pueden estar simultánea o sucesivamente afectadas. Cuando la atrofia se observa en la cara dorsal de lengua, suele relacionarse con la presencia de prótesis dentarias superiores que contactan la superficie (Fig. 39.3).

La atrofia también suele presentarse en combinación con zonas reticulares, observándose el in-

tenso eritema en proximidad a la trama lineal entrelazada. La forma erosiva es otra variedad atípica o roja del LB (Fig. 39.4). Suele presentar en la periferia el dibujo lineal que permite el diagnóstico clínico de LB y en la zona central la erosión. Esta suele estar recubierta de un área de *necrosis*, una pseudomembrana que debe diferenciarse clínicamente del techo de una ampolla.

La forma ampollar que representa la tercera variedad atípica del LB suele manifestarse en áreas de trauma como en la encía, expuesta al cepillado, o en mucosa no queratinizada de la boca.

También en estos casos debe eliminarse el trauma ocasionado por factores odontológicos como cúspides filosas, restauraciones desbordantes, elementos dentales en mala posición o por movimientos parafuncionales o *tics* motores que traumatizan la mucosa. En los pacientes desdentados que no usan prótesis el trauma masticatorio intenso influye en la severidad de estas lesiones que pueden estar extendidas a gran superficie de la mucosa. Lesiones pigmentadas secundarias a la incontinencia epitelial de la melanina por el ataque del infiltrado, y motivado por la presencia de melanófagos en el corion y de pigmento disperso, son frecuentes de ver especialmente en las mucosas yugales. Esta forma de LB pigmentado exhibe las típicas lesiones lineales blancas focalmente, principalmente en la mucosa yugal posterior (Fig. 39.5).

Tabla 1: Puntuación para evaluación del grado de compromiso. (Tomada de (10))

Categoría	Normal: 1 punto.	Daño moderado: 2 puntos.	Daño severo: 3 puntos.
Saliva	Acuosa	Espesa	Ausente
Borde	Suave rosado y húmedo	Seco o fisurado	Ulcerada o sangrante
Labio superior	Suave rosado y húmedo	Eritema indentaciones	Ulcerada o sangrante
Labio inferior	Suave rosado y húmedo	Eritema indentaciones	Ulcerada o sangrante
Lengua dorso	Rosado húmedo y papilas presentes	Saburral o pérdida de papilas con apariencia brillante. Con o sin eritema. Micosis	Ampollado o fisurado
Lengua ventral	Rosado y húmedo	Enrojecida o cubierta sin ulceración. Micosis	Ulceración con o sin sangrado
Lengua borde derecho	Rosado y húmedo	Enrojecida o cubierta sin ulceración. Micosis	Ulceración con o sin sangrado
Lengua borde izquierdo	Rosado y húmedo	Enrojecida o cubierta sin ulceración. Micosis	Ulceración con o sin sangrado
Mucosa yugal derecha	Rosado y húmedo	Enrojecida o cubierta sin ulceración. Micosis	Ulceración con o sin sangrado

Mucosa yugal izquierda	Rosado y húmedo	Enrojecida o cubierta sin ulceración. Micosis	Ulceración con o sin sangrado
Paladar	Rosado y húmedo	Enrojecida o cubierta sin ulceración. Micosis	Ulceración con o sin sangrado
Piso	Rosado y húmedo	Enrojecida o cubierta sin ulceración. Micosis	Ulceración con o sin sangrado
Encías	Rosado y firme. Edema por dentición	Edematoso con o sin eritema, suave	Sangrado espontáneo o a la presión
Dientes	Limpio y sin cálculo	Placa o cálculo en áreas localizadas (entre los dientes)	Placa o cálculo generalizado.
SCORE			

Muchas veces se observan varios tipos de lesiones en el mismo paciente. En el curso evolutivo diferentes áreas pueden verse involucradas con distinto grado de intensidad. Para evaluar el grado de afectación a lo largo del seguimiento clínico se ha propuesto una graduación que evalúa la afectación de las diferentes áreas mucosas. Se realiza una puntuación de compromiso total de la cavidad bucal que se analiza en cada consulta, donde a la ausencia de lesión se le otorga un punto (mucosa sana, ausencia de placa bacteriana o cálculo, ausencia de sequedad bucal), la presencia de lesión moderada es evaluada con dos puntos (eritema o lesión mucosa no erosiva, placa bacteriana o cálculo presente en áreas, por ejemplo interdental, *xerostomia* moderada) y las lesiones de severidad máxima se registran con tres puntos (erosiones, placa bacteriana o cálculo generalizado, *xerostomia* extrema). Se evalúan 14 aspectos, siendo el menor puntaje posible 14 y el máximo 42 (10) (Tabla 1).

Al igual que otras condiciones crónicas, el LB puede generar una morbilidad considerable con impacto en la calidad de vida y consecuencias no sólo físicas sino también sociales y psicológicas (11). Genera dolor y malestar, en ocasiones tan intenso que puede producir dificultad para la alimentación y para la realización de las tareas de la vida cotidiana. Es una enfermedad crónica, que puede cursar con períodos de exacerbación y remisión. Es de difícil tratamiento y se lo ha asociado a un posible riesgo de transformación maligna (7,12).

Progresión tumoral: el riesgo de cáncer de células escamosas para esta enfermedad ha sido estimado entre 0%-12,5% (13).

El intervalo promedio entre el diagnóstico clínico de LB o RLB y el diagnóstico de cáncer oral es de cuatro a cinco años (14).

La transformación no estaría restringida al sitio de compromiso primario del *liquen* pudiendo ocurrir *liquen* reticular en boca y carcinoma asociado a *liquen* en mucosa genital, por lo tanto aún los pacientes con formas reticulares deben ser controlados en su evolución por un equipo de salud. Con respecto a las RLO y su riesgo de transformación maligna, se recomienda que en las asociadas a amalgamas se realice el reemplazo de las mismas aunque el inicio del LB podría ser iniciado por las amalgamas y luego el curso puede resultar independiente (7,11,15).

Etiopatogenia: existen aún muchas controversias sobre la patogenia del LB. Sin embargo un gran

conjunto de evidencias soporta el rol de la desregulación inmune. Los mecanismos en la hipótesis de la inmunopatogenia se concentran en:

- A. Respuesta inmune antígeno específica, mediada por células.
- B. Mecanismos no específicos.
- C. Respuesta autoinmune.
- D. Inmunidad humoral (16).

Los patrones genéticos e influencias ambientales determinarían la respuesta individual. En algunos casos el antígeno diana de la reacción se piensa que es un autoantígeno, como Ro/SSA y La/SSB en el síndrome de Sjögren que se asocia con LB. En otros los aloantígenos de la reacción injerto versus huésped. En la mayoría de los casos resulta desconocido. Numerosos antígenos infecciosos, drogas y químicos han sido implicados.

1-Los contactantes: amalgamas, mercurio, cobre, oro, químicos en desarrollo de la fotografía color.

2-Por ingestión: el LB inducido por drogas se ha asociado con múltiples fármacos que incluyen: inhibidores de la enzima convertidora de la angiotensina, antimaláricos, bloqueadores de los canales del calcio, antiinflamatorios no esteroides, alopurinol, anticonvulsivantes, antirretrovirales, inmunomoduladores, entre otros (17-19).

3- Inyectados: las vacunas, por ejemplo la de la hepatitis B.

4- Entre las infecciones: hepatitis B, hepatitis C y herpesvirus humano 7 (20,21).

El ataque autoinmune de los linfocitos T (LT) sobre el epitelio es el primer evento patológico en LB (22). Las células de Langerhans están presentes en mayor número en el *liquen* plano (23). Se produce en la capa basal *necrosis* de los queratinocitos (24). La *necrosis* celular puede ser inducida por varios mecanismos. Los más prominentes son la injuria por toxinas y el *stress* oxidativo resultando en cambios morfológicos que siguen a un proceso secuencial que es sugestivo de un programa de muerte celular (25). Existe un intrincado mecanismo entre la *apoptosis*, *necrosis* y *autofagia* (26). Moléculas antiapoptóticas están fuertemente sobre-expresadas en LB (27,28). Estas pueden actuar en contra del asalto proapoptótico y rescatar al epitelio de la muerte celular rampante que resulta en ulceración clínica (29). Genes asociados a la *autofagia* se expresan en el *liquen* y sub-expresión se relaciona con formas no erosivas (30). Las *citoqueratinas* son un grupo de proteínas de filamentos intermedios en el epitelio (31). Se ha demostrado recientemente en las capas basales del epitelio en el LB la presencia de la *citoqueratina* 13 y su asociación en valores significativos con mayor grado de vacuolización basal y de *exocitosis* (32). Se ha sugerido que las proteínas de choque térmico (HSP) pueden servir como autoantígenos en algunas enfermedades autoinmunes. La HSP60 se ha mostrado elevada en las células epiteliales de la capa basal en el LB (33) (1). Las *citoquinas* producidas por los queratinocitos estimulan la activación de los LT, determinando la cronicidad de la lesión. La membrana basal regula el tránsito del proceso inmune, puede acontecer su ruptura debido a la *apoptosis* de los queratinocitos por el ataque de las células CD8 citotóxicas. Esto permite que LT no específicos, migren al epitelio (4). La activación de la matriz de metaloproteinasa derivada de los LT, resulta en la ruptura de la membrana basal (34). Líneas celulares citotóxicas dirigidas contra los antígenos de histocompatibilidad clase I (HLA-1) han sido aisladas de las lesiones de *liquen* plano. Los LT CD8 que expresan perforina y granzima juegan un rol primario en la *apoptosis* de los queratinocitos en el LB y en el *liquen* de piel (35). El interferón α (INF α) soporta la producción local de quimioquinas por los queratinocitos. La unión de quimioquinas a receptores de la superficie celular (36) induce entre otros: la activación de las integrinas, los cambios del citoes-

queleto, promueve la maduración de los TH1 (37) y reclutan a linfocitos T citotóxicos (38). Además están presentes CD45RO, CD2 y células T CD25 (39) y células dendríticas en mayor número: células dendríticas plasmocitoides CD123 y BCDA-2 y células dendríticas CD11c, S100, CD68, mieloides y de Langerhans (40). Las células natural killers (NK) han sido implicadas y los mastocitos que en un importante porcentaje están degranulados. La ausencia de eosinófilos implica dominancia del patrón de citoquinas TH1. Los linfocitos de la lesión pueden en parte estar activados por un antígeno asociado con el complejo mayor de histocompatibilidad (MHC) clase I de los queratinocitos basales y los CD8 activados pueden gatillar la *apoptosis* en el LB. Se deduce de lo anterior que los linfocitos T activados son unos de los componentes más críticos en la patogénesis del LB (41).

Laboratorio: se debe controlar en estos pacientes la presencia de anemias o leucopenias, ya que ambas deben ser corregidas para un mejor control de la evolución. Debido a la edad de incidencia del LB, se recomiendan controles de glucemia y función tiroidea (10).

Histopatología: microscópicamente numerosas entidades clínicas inflamatorias de piel y mucosas confluyen en un patrón microscópico referido como reacción tisular *liquenoide* (42). En el epitelio los cambios más frecuentemente encontrados en el LB incluyen la presencia de hiperqueratosis/ paraqueratosis, *acantosis*, hiperplasia, puentes epiteliales en dientes de sierra, queratinocitos y exocitosis linfocítica (33,43). En la capa basal del epitelio se observan cambios licuefactivos, *hidrópicos* o vacuolares. Esto resulta de una edematización rápida del citoplasma. A este fenómeno se lo denomina *oncosis* (44). Esto conduce a la ruptura de la membrana plasmática y a la avería de las organelas típicas de la *necrosis* celular (45). Esta injuria basal se relaciona con una disposición en banda del infiltrado linfomononuclear en corion papilar y medio. Son principalmente LT activados, macrófagos, melanóforos secundarios a la incontinencia del pigmento, células dendríticas y plasmáticas. Este patrón microscópico es referido como reacción tisular *liquenoide* o dermatitis de interfase definido como el hallazgo en una biopsia de piel de un infiltrado inflamatorio que bordea u oscurece la unión dermo-epidérmica (46).

En el infiltrado dérmico inflamatorio se han encontrado dos tipos de células que se relacionan directamente con la injuria a la capa basal: los melanóforos y los cuerpos coloides (sinónimos: cuerpos hialinos, *citoideos* o de Civatte).

Los melanóforos son macróforos dérmicos que han fagocitado el pigmento liberado, ante la injuria, por los queratinocitos y los melanocitos basales. Los cuerpos coloides son queratinocitos basales que han sufrido *apoptosis*. El intenso infiltrado mononuclear está compuesto principalmente por linfocitos T activados que son CD4 y CD8 positivos (47). Además presenta líneas celulares derivadas de la médula ósea: macróforos y células dendríticas. En la mayoría de los estudios las células CD8 superan en número a las CD4 y se localizan también en el epitelio y al lado de los queratinocitos apoptóticos (36).

La presencia de displasia epitelial en el LB ha sido tema de debate. Se ha confirmado a través de la revisión histológica que hallazgos *liquenoides* se encuentran en las displasias epiteliales orales y que displasia epitelial se puede encontrar en biopsias de LB/RLB. Estos hechos histológicos coexisten (48). Sin embargo, otros sugieren que el hallazgo de displasia *liquenoide* debería considerarse como parte del espectro del LB ya que las características clínicas de la displasia *liquenoide* son similares al LB, bilaterales y con mayor incidencia en edades inferiores a las que se presenta la displasia epitelial oral (49).

Diagnósticos Diferenciales:

. *Leucoplasia*: mancha o placa blanca presente en la mucosa bucal cuyo diagnóstico debe comprobarse con anatomía patológica. Aunque su descripción clásica es en el área retrocomisural, mucosa yugal anterior, puede encontrarse en cualquier zona de la boca, tanto en áreas queratinizadas como no queratinizadas. Se presentan con un color blanco amarillento opaco, mientras que las lesiones de LB tienen un aspecto brillante. En general no presentan el diseño lineal del LB, aunque como se refirió anteriormente (46) existen superposiciones histológicas y evolutivas (50).

. Gingivitis descamativa: esta entidad clínica comprende al LB y el penfigoide ampollar. La histopatología y la inmunofluorescencia son definitorias.

. Pigmentaciones melánicas: las primeras a considerar son las pigmentaciones raciales. En los tipos de piel con mayor cantidad de pigmento se presentan en la encía adherida normalmente. Las máculas melanóticas postinflamatorias son muy frecuentes en la cavidad bucal. En fumadores la presencia de lesiones pigmentadas es habitual. En estos pacientes no se encuentran las lesiones lineales del *liquen*.

. *Nevus* esponja blanco y disqueratosis: no presentan los trazos lineales del *liquen* ni su histopatología.

. Reacción injerto vs huésped: en los pacientes trasplantados, especialmente de médula ósea, debe considerarse este diagnóstico ante la manifestación bucal de RLB.

Tratamientos: un interrogatorio enfocado a encontrar factores desencadenantes como ingesta de medicación, uso de materiales dentales, factores agravantes y un cuidadoso examen de toda la mucosa bucal debe realizarse en los pacientes con LB. Se ha reportado *disbiosis* de la *microbiota* de la mucosa bucal en pacientes con LB (51). Toda patología inflamatoria de la boca se beneficia disminuyendo el grado de contaminación. Para esto es importante la realización de terapia periodontal básica para eliminar la placa bacteriana y el cálculo, en todos los pacientes con elementos dentarios presentes. Se debe realizar la adaptación de las prótesis para disminuir el trauma y mantener su correcta higiene. Se debe indicar el pulido selectivo de cúspides que traumatizan la mucosa y desgaste de materiales de reparación dentaria desbordantes. Si se encuentran amalgamas o elementos protésicos metálicos en contacto con las lesiones observadas, se recomienda que sean reemplazados por materiales odontológicos no metálicos. La remoción debe realizarse utilizando goma dique ya que el contacto de la amalgama con el resto de la mucosa durante su remoción, suele originar empeoramiento de las lesiones. Las maniobras de examen mucoso también deben ser suaves ya que el empeoramiento de las mismas se observa después del trauma por procedimientos odontológicos. En los períodos de agudización de los cuadros sintomáticos, como en los pacientes con formas atróficas, erosivas o ampollares, se recomienda evitar alimentos ácidos, picantes y otros que el paciente refiera como desencadenante de la sintomatología. En todos los pacientes debe realizarse seguimiento clínico, especialmente por el riesgo de aparición de carcinoma. En los pacientes con formas reticulares asintomáticas no se requiere tratamiento farmacológico (52). La presencia de caries, dentaduras, placa dental y cálculo, son condiciones dentales no favorables para el uso de corticoides tópicos por debido al efecto inmunosupresor de estos últimos (11). A pesar de esto el uso de corticoides tópicos y sistémicos es el tratamiento más ampliamente aceptado actualmente. Además se usan de modo local los inhibidores de la calcineurina como la ciclosporina, tacrolimus y pimecrolimus (53), antocianinas (11), aloe vera (54,55), ácido hialurónico (56) y bacilo Calmette y Guérin, han demostrado efectividad como tratamientos locales. Para lesiones localizadas en la encía son de utilidad las cubetas de acrílico que mejoran el contacto de las drogas con las lesiones (57,58). En la terapia sistémica se utiliza la talidomida,

metronidazol, griseofulvina, licopene (antioxidante), hidroxicloroquina, retinoides y corticoides solos o combinados con azatioprina. El efalizumab también ha sido probado (59). Terapia fotodinámica, láseres, cirugía y criocirugía también han sido reportados como tratamientos posibles en pacientes seleccionados (60).

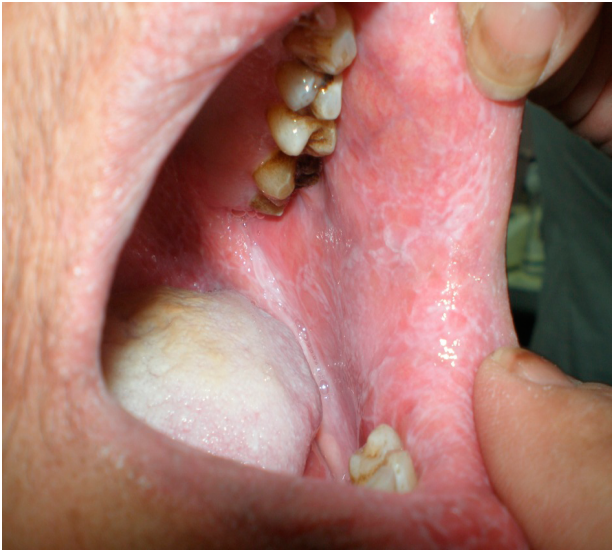

Figura 39.1: Liquen reticular.

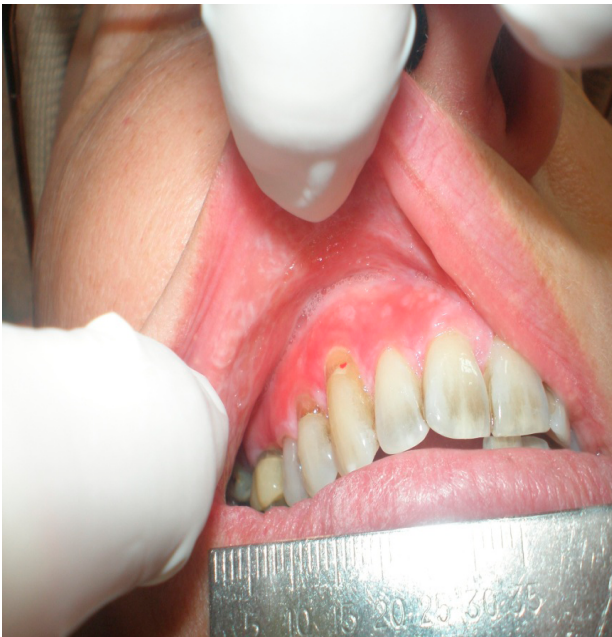

Figura 39.2: Liquen oral atrófico (gingivitis descamativa).

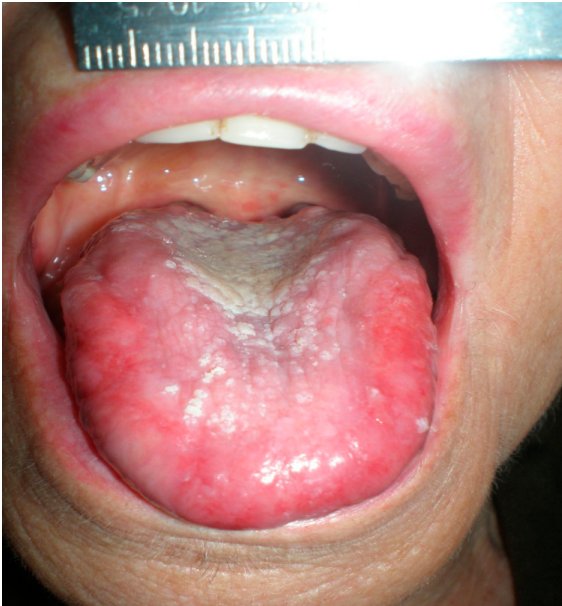

Figura 39.3: Liquen atrófico en dorso de lengua.

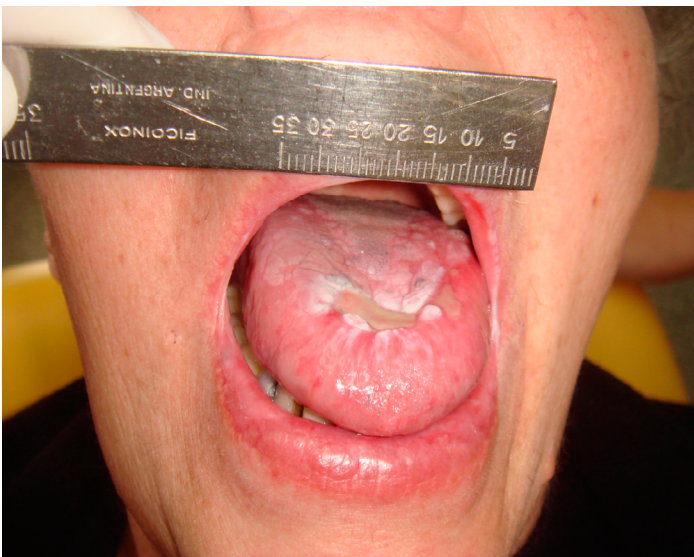

Figura 39.4: Liquen erosivo. Además hay zonas de atrofia y otras de queratosis

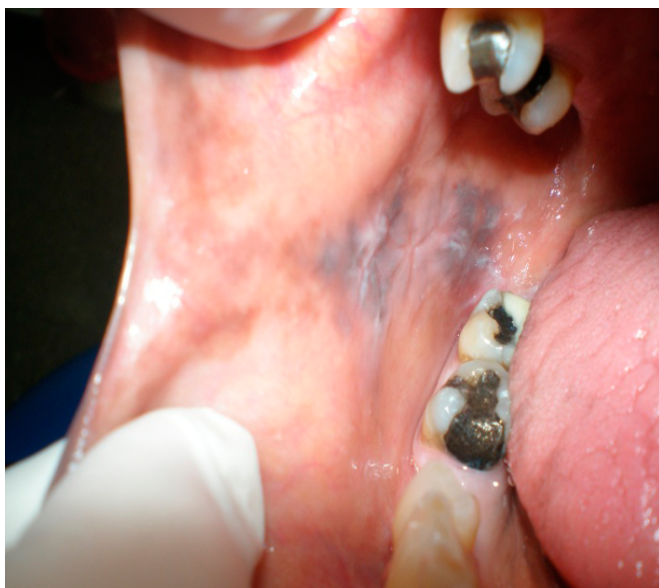

Figura 39.5: Liquen bucal pigmentado. Lesiones lineales blancas además de las máculas pigmentadas.

Bibliografía

1. Wilson E. Oral leichen planus. *J Cutan Med Dis Skin* 1869;3:117-32.
2. Gupta S, Jawanda MK. Oral lichen planus: an update on etiology, pathogenesis, clinical presentation, diagnosis and management. *Indian J Dermatol* 2015;60(3):222-9.
3. Wickham LF. Sur un signe pathognomonique de lichen du Wilson (lichen plan) stries et punctuations grisâtres. *Ann Dermatol Syph* 1895;6:17-20.
4. Sharma S, Saimbi CS, Koirala B. Erosive oral lichen planus and its management: a case series. *JNMA J Nepal Med Assoc* 2008;47(170):86-90.
5. Grinspan D. Enfermedades de la Boca. Editorial Mundi. Buenos Aires. Primera Edición. Tomo II. Enfermedades adquiridas mucocutáneas. (B) Liquen rojo plano 1973;30:1383-411.
6. Sin B, Miller M, Chew E. Hydrochlorothiazide Induced Lichen Planus in the Emergency Department: A Case Report. *J Pharm Pract.* 2016 Feb 9. pii: 0897190016630879.
7. Flores L, Senarega A, Innocenti C, Rivarola E. Liquen oral, patrones reaccionales liquenoides y cáncer oral: estudio clínico e histopatológico retrospectivo de 12 años. *Dermatol Argent* 2016;22(1):13-8.
8. Regezi JA, Dekker NP, MacPhail LA, Lozada-Nur F, McCalmont TH. Vascular adhesion molecules in oral lichen planus. *Oral Surg Oral Med Oral Pathol Oral Radiol* 1996;81(6):682-90.
9. Výbohová D, Mellová Y, Adamicová K, Adamkov M, Hešková G. Quantitative immunohistochemical assessment of blood and lymphatic microcirculation in cutaneous lichen planus lesions. *Histol Histopathol* 2015;30(6):697-706.
10. Rivarola de Gutierrez E, Di Fabio A, Salomón S, Lanfranchi H. Topical treatment of oral lichen planus with anthocyanins. *Med Oral Patol Oral Cir Bucal* 2014;19(5):e459-66.
11. Ni Riordain R, Meaney S, McCreary C. Impact of chronic oral mucosal disease on daily life: preliminary

- observations from a qualitative study. *Oral Dis* 2011;17(3):65-9.
12. Fang M, Zhang W, Chen Y, He Z. Malignant transformation of oral lichen planus: a retrospective study of 23 cases. *Quintessence Int* 2009;40(3):235-42.
 13. Bardellini E, Amadori F, Flocchini P, Bonadeo S, Majorana A. Clinicopathological features and malignant transformation of oral lichen planus: a 12-years retrospective study. *Acta Odontol Scand* 2013;71(3-4):834-40.
 14. Fitzpatrick SG, Hirsch SA, Gordon SC. The malignant transformation of oral lichen planus and oral lichenoid lesions: a systematic review. *J Am Dent Assoc* 2014;145(1):45-56.
 15. Shen ZY, Liu W, Zhu LK, Feng JQ, Tang GY, Zhou ZT. A retrospective clinicopathological study on oral lichen planus and malignant transformation: analysis of 518 cases. *Med Oral Patol Oral Cir Bucal* 2012;17(6):943-7.
 16. Roopashree MR, Gondhalekar RV, Shashikanth MC, Thippeswamy SH, Shukla A. Pathogenesis of oral lichen planus - A review. *J Oral Pathol Med* 2010;39(10):729-34.
 17. Halevy S, Shai A. Lichenoid drug eruptions. *J Am Acad Dermatol* 1993 29(2pt1):249-55.
 18. Rivarola de Gutierrez E, Abaca H. Photodistributed lichenoid drug eruption with rhabdomyolysis and oral involvement occurring during leflunomide therapy. *Dermatology* 2004;208(3):232-3.
 19. Sehgal VN, Srivastava G, Sharma S, Sehgal S, Verma P. Indian Lichenoid tissue reaction/interface dermatitis: recognition, classification, etiology, and clinicopathological overtones. *J Dermatol Venereol Leprol* 2011;77(4):418-29.
 20. Sugerman PB, Savage NW, Walsh LJ, Zhao ZZ, Zhou XJ, Khan A, Seymour GJ, Bigby M. The pathogenesis of oral lichen planus. *Crit Rev Oral Biol Med* 2002;13(4):350-65.
 21. Shengyuan L, Songpo Y, Wen W, Wenjing T, Haitao Z, Binyou W. Hepatitis C virus and lichen planus: a reciprocal association determined by a meta-analysis. *Arch Dermatol* 2009 145(9):1040-7.
 22. Shiohara T, Mizukawa Y. The immunological basis of lichenoid tissue reaction. *Autoimmun Rev* 2005;4(4):236-41.
 23. Santoro A, Majorana A, Roversi L, Gentili F, Marrelli S, Vermi W, Bardellini E, Sapelli P, Facchetti F. Recruitment of dendritic cells in oral lichen planus. *J Pathol* 2005;205(4):426-34.
 24. Pinkus. Lichenoid tissue reactions. A speculative review of the clinical spectrum of epidermal basal cell damage with special reference to erythema dyschromicum perstans. *Arch Dermatol* 1973;107(4):840-4.
 25. Vanden Berghe T, Declercq W, Vandenabeele P. NADPH oxidases: new players in TNF-induced necrotic cell death. *Mol Cell* 2007;26(6):769-71.
 26. Nikolettou V, Markaki M, Palikaras K, Tavernarakis N. Crosstalk between apoptosis, necrosis and autophagy. *Biochimica et Biophysica Acta (BBA)-Mol Cell Res* 2013;1833(12):348-59.
 27. Lodi G, Scully C, Carrozzo M, Griffiths M, Sugerman PB, Thongprasom K. Current controversies in oral lichen planus: report of an international consensus meeting. Part 1. Viral infections and etiopathogenesis. *Oral Surg Oral Med Oral Pathol Oral Radiol Endod* 2005;100(1):40-51.
 28. Sontheimer R D. Lichenoid Tissue Reaction/Interface Dermatitis: Clinical and Histological Perspectives. *J Invest Dermatol* 2009;129(5):1088-99.
 29. Karatsaidis A, Hayashi K, Schreurs O, Helgeland K, Schenck K. Survival signalling in keratinocytes of erythematous oral lichen planus. *J Oral Pathol Med* 2007;36(4):215-22.
 30. Ya-Qin Tan, Jing Zhang, Ge-Fei Du, Rui Lu, Guan-Ying Chen, Gang Zhou. Altered Autophagy-Associated

Genes Expression in T Cells of Oral Lichen Planus Correlated with Clinical Features. Mediators of Inflammation. 2016, Article ID 4867368, <http://dx.doi.org/10.1155/2016/4867368>.

31. Bramanti TE, Dekker NP, Lozada-Nur F, Sauk JS, Regezi JA. Heatshock (stress) proteins and gamma/delta T lymphocytes in oral lichen planus. *Oral Surg Oral Med Oral Pathol Oral Radiol Endod* 1995;80(6):698-704.
32. Rivarola de Gutierrez E, Innocenti AC, Cippitelli MJ, Vargas Roig LM. Determination of cytokeratins 1, 13 and 14 in oral lichen planus. *Med Oral Patol Oral Cir Bucal* 2014;19(4):e359-65.
33. Chaiyarit P, Kawfrawy AH, Miles DA, Zunt SL, Van Dis ML, Gregory RL. Oral lichen planus: an immunohistochemical study of heat shock proteins (HSPs) and cytokeratins (CKs) and a unifying hypothesis of pathogenesis. *J Oral Pathol Med* 1999;28(5):210-15.
34. Zhou XJ, Sugerman PB, Savage NW, *et al.* Matrix metalloproteinases and their inhibitors in oral lichen planus. *J Cutan Pathol* 2001;28(2):72-82.
35. Santoro A, Majorana A, Bardellini E, Gentili F, Festa S, Sapelli P *et al.* Cytotoxic molecule expression and epithelial cell apoptosis in oral and cutaneous lichen planus. *Am J Clin Pathol* 2004;121(5):758-64.
36. Booth V, Keizer DW, Kamphuis MB, Clark-Lewis I, Sykes BD. The CXCR3 binding chemokine IP-10/CXCL10: structure and receptor interactions. *Biochemistry* 2002;41(33):418-25.
37. Lasagni L, Francalanci M, Annunziato F, Lazzeri E, Giannini S, Cosmi L, Sagrinati C, Mazzinghi B, Orlando C, Maggi E, Marra F, Romagnani S, Serio M, Romagnani P. An alternatively spliced variant of CXCR3 mediates the inhibition of endothelial cell growth induced by IP-10, Mig, and I-TAC, and acts as functional receptor for platelet factor 4. *J Exp Med* 2003;197(11):1537-49.
38. Wenzel J, Scheler M, Proelss J, Bieber T, Tuting T Type I interferon associated cytotoxic inflammation in lichen planus. *J Cutan Pathol* 2006;33(10):672-8.
39. Bovenschen HJ, Seyger MM, Van De Kerkhof PC. Plaque psoriasis vs atopic dermatitis and lichen planus: a comparison for lesional T-cell subsets, epidermal proliferation and differentiation. *Br J Dermatol* 2005;153(1):72-8.
40. Santoro A, Majorana A, Roversi L, Gentili F, Marrelli S, Vermi W *et al.* Recruitment of dendritic cells in oral lichen planus. *J Pathol* 2005;205(4):426-34.
41. <http://www.gacetamedicabilbao.org/web/pdfdownload.php?doi=010018gm> Zunt S. Etiopatogenia del liquen plano oral. *Gac Med Bilbao* 2001;98(4):93-9.
42. Rivarola de Gutierrez E. Reacciones titulares liquenoides. *Rev Med Univ. FCM UNCuyo.* 2010;6(4).
43. Fernández-González F, Vázquez-Álvarez R, Reboiras-López D, Gándara Vila P, García-García A, Gándara-Rey JM. Histopathological findings in oral lichen planus and their correlation with the clinical manifestations. *Med Oral Patol Oral Cir Bucal* 2011;16(5):641-6.
44. Weerasinghe P, Buja LM. Oncosis: an important non-apoptotic mode of cell death. *Exp Mol Pathol.* 2012;93(3):302-8.
45. Krysko DV, Vanden Berghe T, D'Herde K, Vandenabeele P. Apoptosis and necrosis: detection, discrimination and phagocytosis. *Methods* 2008;44(3):205-21.
46. Crowson AN, Magro CM, Mihm Jr MC. Interface Dermatitis. *Arch Pathol Lab Med* 2008;132(4):652-66.
47. De Panfilis G, Manara G, Sansoni P, Allegra F. T-cell infiltrate in lichen planus. Demonstration of activated lymphocytes using monoclonal antibodies. *J Cutan Pathol* 1983;10(1):52-8.
48. Shankargouda Patil, Roopa S. Rao, D. S. Sanketh, Saman Warnakulasuriya. Lichenoid dysplasia revisited-

- ed-evidence from a review of Indian archives. *J Oral Pathol Med* 2015;44(7):507-14.
49. Czerninski R, Zeituni S, Maly A, Basile J. Clinical characteristics of lichen and dysplasia vs lichen planus cases and dysplasia cases. *Oral Dis* 2015;21(4):478-82.
 50. Chainani-Wu N, Purnell DM, Silverman S Jr. Oral leukoplakia development in patients with pre-existing oral lichen planus. *J Calif Dent Assoc* 2015;43(1):35-9.
 51. He Y, Gong D, Shi C, Shao F, Shi J, Fei J. Dysbiosis of oral buccal mucosa microbiota in patients with oral lichen planus. *Oral Dis* 2017;23(5):674-82.
 52. Gangeshetty N, Kumar BP. Oral lichen planus: Etiology, pathogenesis, diagnosis, and management. *World J Stomatol* 2015;4(1):12-21.
 53. Lavanya N, Jayanthi P, Rao UK, Ranganathan K. Oral lichen planus: An update on pathogenesis and treatment. *J Oral Maxillofac Pathol* 2011;15(2):127-32.
 54. Salazar-Sánchez N, López-Jornet P, Camacho-Alonso F, Sánchez-Siles M. Efficacy of topical Aloe vera in patients with oral lichen planus: a randomized double-blind study. *J Oral Pathol Med* 2010;39(10):735-40.
 55. Ali S, Wahbi W. The efficacy of aloe vera in management of oral lichen planus: a systematic review and meta-analysis. *Oral Diseases* 2017;23(7):913-18.
 56. Nolan A, Badminton J, Maguire J, Seymour RA. The efficacy of topical hyaluronic acid in the management of oral lichen planus. *J Oral Pathol Med* 2009;38(3):299-303.
 57. González-Moles MA, Ruiz-Avila I, Rodríguez-Archilla A, Morales-García P, Mesa-Aguado F, Bascones-Martínez A, *et al.* Treatment of severe erosive gingival lesions by topical application of clobetasol propionate in custom trays. *Oral Surg Oral Med Oral Pathol Oral Radiol Endod* 2003;95(6):688-92.
 58. Ingrassia Tonelli ME, Rivarola E. Tratamientos oclusivos intraorales: placas blandas oclusivas: casos clínicos. *Revista de la Facultad de Odontología* 2011;5(2):7-10. <http://bdigital.uncu.edu.ar/5303>.
 59. A Cheng. Oral erosive lichen planus treated with efalizumab. *Arch Dermatol* 2006;142(6):680-2.
 60. Gupta S, Jawanda MK. Oral Lichen Planus: An Update on Etiology, Pathogenesis, Clinical Presentation, Diagnosis and Management. *Indian J Dermatol* 2015;60(3):222-9.

Leucoplasia

Antecedentes históricos: fue descrita por Samuel Plumbé en 1837 con la denominación de *ichthyosis linguae* y la interpretó como una manifestación mucosa de la ictiosis. Posteriormente, en 1858, JJA. Buzenet se refirió a lesiones en las mucosas yugales, labiales y comisuras con el nombre de placas blancas de los fumadores. En 1862 Clark y Morris señalaron que la *ichthyosis linguae* podía ser seguida de un carcinoma (Ca) de la lengua. En 1866 Moritz Kaposi, de Viena, estableció que esta lesión tenía dos estadios: uno temprano y otro tardío al que llamó *Keratosi mucosae oris*. Mauriac en 1874 hizo una clasificación de las leucoplasias según su forma, localización, lesiones predominantes y color. La localización vulvar fue descrita por primera vez por RF. Weir en 1875 (cit.por 1).

In 1978, la leucoplasia oral (L) fue definida por la Organización Mundial de la Salud (OMS) como: una mancha o placa que no puede ser caracterizada clínica o patológicamente como otra enfermedad (2).

Sinonimia: leucoqueratosis, leucoeritroplasia.

Clínica y evolución natural: la L es definida por la OMS en 2005 como “una placa blanca con riesgo discutible habiendo excluido (otras) enfermedades o desórdenes conocidos que no tienen un riesgo aumentado de cáncer” (2-4).

Formas clínicas: Grinspan (1) clasificó a las L bajo tres aspectos clínicos, que muchas veces constituyen meras etapas evolutivas. L maculosa (grado I), L queratótica (grado II) y L verrugosa (grado III).

El grado I es una mancha homogénea, bien delimitada, indolora. (fig. 40))

El grado II es queratósico, con relieve y límites bien definidos, suele estar rodeada de edema leve.

El grado III tiene superficie irregular y verrugosa.

Presenta sensación de sequedad, cuando el paciente se la toca con la lengua, en todos los estadios son blanco amarillentas y secas a la vista (1). A esto se puede agregar la denominada L verrugosa proliferativa, forma rara y agresiva caracterizada por ser plurifocal, tener aspecto verrugoso y evolucionar a carcinoma (5).

En 2009, van der Waal (2) publicó una clasificación de las L estadificándolas según el tamaño y anatomía patológica (tabla 1):

L tamaño de la L
L ₁ tamaño de una o múltiples L juntas <2 cm
L ₂ tamaño de una o múltiples L juntas 2 a 4 cm
L ₃ tamaño de una o múltiples L.juntas >4 cm
L ₄ tamaño no especificado
P (patología)
P ₀ Ausencia de displasia epitelial (incluye probable displasia epitelial leve)
P ₁ Displasia epitelial leve o moderada

P₂ Displasia epitelial severa (incluye probable Ca <i>in situ</i>)
P₃ Ausencia o presencia de displasia epitelial no especificada en el informe patológico
L oral estadificación
Estadio L₁ P₀
Estadio L₂ P₀
Estadio L₃ P₀ o L₁ L₂ P₁
Estadio L₃ P₁ o LP₂
Reglas generales de la estadificación de L
1 Si existen dudas concernientes a la categoría correcta en la que un caso debe ser incluido, se elegirá la categoría inferior. Esto se reflejará en el estadio.
2 En caso de múltiples biopsias de una L única o biopsias tomadas de múltiples leucoplasias, se usará el puntaje patológico más alto de varias biopsias.
3 Ca <i>in situ</i> ha sido excluido de esta clasificación.
4 Para propósitos de registro la localización oral se debe mencionar de acuerdo con la <i>International Classification of Disease to Dentistry and Stomatology (ICD-DA)</i> (6).

Tabla 1: clasificación de las L (tomado de 4,5).

En todas sus formas las L pueden presentar fisuras e inflamarse apareciendo dolor. Pueden también erosionarse por trauma.

Cuando se localiza en lengua o retrocomisural puede tomar aspecto en empedrado. Cuando la L se presenta como manchas blancas sobre base eritematosa se la denomina moteada. La localización preferencial de esa variedad es retrocomisural y el riesgo de malignización es mayor. Se ha descrito en 1985 una forma denominada L proliferativa verrugosa. Se trata también de una variante de alto riesgo, más frecuente en las mujeres 4/1 y la localización más frecuentemente reportada es la mucosa yugal en mujeres y la lengua en hombres. En un seguimiento se observó que más del 70% desarrollaron Ca (7).

Etiología y fisiopatogenia: el hábito de fumar se ve muy asociado al desarrollo de L. El hecho de abandonar el hábito de fumar se encuentra asociado con la disminución o la desaparición de estas lesiones en un tiempo variable. El uso de tabaco no fumado se ha incrementado en la última década en Estados Unidos (8). Esta forma de uso del tabaco es también un factor de riesgo de cáncer para la orofaringe y de otras lesiones orales como la L (9). El empleo de alcohol asociado con el tabaco tiene un efecto sinérgico para el desarrollo del cáncer oral (10). El acetaldehído es un metabolito tóxico, que se produce intraoral por efectos de la flora sobre el alcohol. La mucosa oral a diferencia de la mayoría de los tejidos, carece de la deshidrogenasa para el alcohol y este metabolito se puede acumular durante un período largo, antes de ser aclarado (11). Además existe un polimorfismo genético para esta enzima, por ejemplo en los asiáticos, que determina un metabolismo más lento y efectos más prolongados de estos metabolitos (12). Con el uso de enjuagues bucales, con un contenido mayor al 25% de alcohol, se pueden desarrollar placas mucosas grisáceas. La FDA ha recomendado que los enjuagues para adultos no tengan una concentración mayor al 10% de alcohol. Un estudio realizado en Pakistán demostró la presencia de etanol en diez de doce enjuagues comerciales, aún en los que decían no contener alcohol. El alcohol no contribuye a efecto terapéutico alguno (13). La sanguinaria, un producto herbáceo utilizado en productos para la salud oral se ha

asociado con la aparición de L que pueden persistir una vez suspendido el producto. Estudios con marcadores tumorales de estas lesiones han resultado en marcaciones intermedias entre tejido normal y displásico, sosteniendo la naturaleza potencialmente maligna de estas lesiones (14). Si la L se localiza en la semimucosa del labio inferior, la radiación actínica, ultravioleta es considerada un factor causal, siendo mayor el riesgo en pacientes receptores de trasplante de órganos. La irritación mecánica crónica originada por los dientes o las prótesis, se ha propuesto como un factor de riesgo de cáncer oral, encontrándose el riesgo de desarrollar cáncer oral en relación directamente proporcional con el tiempo de exposición al trauma crónico (15).

Progresión tumoral: una revisión sistemática de lo publicado entre 1960 y diciembre de 2013 para determinar el rango de transformación maligna de las L, concluyó en una amplitud entre el 0,13% y 34%. La media estimada fue del 3,5% (405/11423). Basándose en la evidencia presentada los hechos que sobresalen como determinantes significativos del potencial de malignización incluyen edad avanzada, sexo femenino, L mayor de 200 mm², tipo no homogéneo (ej: *leucoeritroplasia*) y los grados más altos de displasia (16). Cuando la L es idiopática, o se encuentra en las denominadas localizaciones de alto riesgo: piso de la boca, la superficie ventrolateral de lengua, el maxilar retro-molar y el paladar blando adjunto, y cuando los queratinocitos tienen alteraciones citogenéticas asociadas con transformación carcinomatosa, se ha reportado también un gran riesgo de transformación a Ca. La presencia de displasia ortoqueratósica aparece frecuentemente asociada a Ca, inestabilidad cromosómica y telómeros excesivamente cortos, no sólo en la lesión sino en el fondo circundante. Por lo tanto un seguimiento estricto, se debe focalizar no sólo en las áreas de L, sino también en el tejido circundante (17). Se ha demostrado que la acumulación de alteraciones genéticas y epigenéticas toma lugar durante el desarrollo de malignidad y en la mucosa oral se refleja por una serie de cambios clínicos e histológicos representados en la displasia (18). La progresión genética a través del tiempo no ha sido demostrada. El significado pronóstico de cambios genéticos tempranos es desconocido, pero en tumores con mutación en el gen p53, poblaciones celulares con esta mutación se detectaron en el epitelio displásico y en los márgenes tumorales sugiriendo una relación entre las mutaciones en las lesiones potencialmente malignas y el tumor (19). En los pacientes receptores de trasplante de órganos sólidos existe un riesgo incrementado de infecciones y malignidades. Aunque las neoplasias intraorales no se han reportado como de mayor riesgo en este grupo, se ha descrito la progresión rápida de una L a Ca (20). Se avizora que los avances de la biología molecular, especialmente en el campo de las alteraciones cromosómicas, aplicados a técnicas de rutina, como la citología exfoliativa, colaborarán al pronóstico de las lesiones orales displásicas (21).

Histopatología: Kaposi ensayó un estudio histopatológico en 1864 (cit. por 1).

La L se traduce en una hiperqueratosis básicamente ortoqueratósica con focos de paraqueratosis. Presencia de hipergranulosis y acantosis con tendencia al alargamiento de los puentes interpapilares. Puede haber casos con atrofia epitelial. La membrana basal es continua.

Los primeros cambios se traducen como una alteración en el patrón de queratinización, observándose en la L grado I queratinización ortoqueratósica, a diferencia de la paraqueratosis mucosa normal. Hay hipergranulosis y discreta acantosis regular de los puentes interpapilares. El estrato basal es normal. No hay atipia celular. El infiltrado linfocítico es difuso. (Fig. 40)

En el grado II la hiperqueratosis ortoqueratósica es acentuada. No hay atipias celulares. (Figura...)

En el grado III la superficie de la lesión es irregular, hay hiperqueratosis, hipergranulosis y acantosis de las crestas interpapilares se agrega papilomatosis con hipertrofia de las papilas. La mem-

brana basal se conserva normal. Es frecuente el hallazgo de exocitosis de neutrófilos que coinciden con paraqueratosis y la presencia de *Candida albicans*. La presencia de acantosis irregular debe considerarse como un signo de alerta ya que puede tratarse de una infiltración precoz de un Ca espinocelular.

Los hechos displásicos del epitelio escamoso estratificado, se caracterizan por atipia celular y pérdida de la maduración normal y la estratificación. Los criterios aplicados para el diagnóstico de displasia son arquitecturales y citológicos. Los primeros incluyen: estratificación epitelial irregular, pérdida de polaridad de las células basales, hiperplasia de las células basales, puentes interpapilares con forma de gota, incremento del número de mitosis, mitosis anormalmente superficiales, queratinización individual prematura (*disqueratosis*), presencia de perlas córneas en los puentes interpapilares. Los hechos citológicos comprenden diferencia en los tamaños nucleares (*anisonucleosis*) variación anormal de las formas nucleares (pleomorfismo nuclear) variación anormal del tamaño de las células (*anisocitosis*) y de las formas de las células (pleomorfismo celular), incremento del cociente núcleo citoplasma, incremento del tamaño nuclear, figuras mitóticas atípicas, aumento del número y tamaño de los nucleolos, hiperchromasia. Se clasifican clásicamente a las displasias como leve: cuando está limitada el tercio inferior del epitelio y la atipia citológica es mínima, displasia moderada es cuando las alteraciones se extienden al tercio medio, aquí se considera el grado de atipia citológica, si esta es marcada, se puede considerar displasia severa aunque el tercio superior está libre y si es leve la atipia citológica, puede considerarse displasia leve, a pesar de comprometerse el tercio medio. De aquí la gran variabilidad subjetiva en la graduación de displasia. La displasia se reconoce como severa cuando más de dos tercios del epitelio tienen alteración arquitectural, asociada a atipia citológica. En 2008 se publicó una nueva clasificación en dos grados de displasia: bajo grado: ausente, cuestionable, leve y alto grado: moderada y severa. Su utilidad se refiere sujeta a futuros estudios (22).

Existe además un infiltrado inflamatorio dominante de tipo *liquenoide* formado por linfocitos y células plasmáticas. La magnitud del infiltrado es variable y rodea al plexo subpapilar.

Diagnósticos diferenciales: se enumeran en orden de frecuencia clínica relativa.

Leucoedema: coloración blanquecina difusa especialmente en mucosas yugales con presencia de tumefacción leve, que se difumina al estirar la mucosa.

Línea alba: localizada en las mucosas yugales a lo largo de la línea de oclusión, toma aspecto de leucoedema o queratosis.

Mucosa mordisqueada: aspecto de desflecamiento de la mucosa especialmente sobre las mucosas yugales alrededor de las líneas de mordida.

Queratosis friccionales: engrosamiento de la mucosa especialmente sobre los bordes gingivales que soportan el trauma masticatorio, motivado por ausencia de piezas dentarias. Lesiones de encías por trauma del cepillado, que retrogradan al corregir la técnica.

Candidiasis: puede expresarse como lesiones blancas que remiten con el tratamiento específico.

Palatitis nicotínica: aspecto clínico diferente caracterizado por lesiones blancas que rodean las desembocaduras de las glándulas salivales menores palatinas que se observan eritematosas.

Liquen plano: presencia del patrón reticulado, posible lesiones cutáneas e histopatología.

Reacción *liquenoide* por amalgama: placa blanca que contacta una restauración y desaparece, en

un mes, al reemplazarla por compuesto no metálico,

Lupus eritematoso: placas leuco eritematosas, en general simétricas, especialmente en mucosa yugal, casi siempre con compromiso cutáneo.

Necrosis: por aplicación local de analgésicos (aspirina u otros) o accidentes con materiales de uso odontológico.

Sífilis secundaria: placas mucosas, generalmente múltiples, clínica y serología.

L vellosa: placa blanca corrugada en borde de lengua, causa por virus de Epstein Barr y que se resuelve con la reconstitución inmune del paciente.

Papilomas e hiperplasia epitelial focal: aspecto clínico diferente e histopatología.

Ca verrugoso: diagnóstico anatomopatológico

Queratosis congénitas:

a) La enfermedad de Darier: las lesiones cutáneas suelen acompañarse de pápulas aplanadas múltiples, confluentes, en paladar y encías. Esta condición no es potencialmente maligna. La histopatología presenta *acantholysis*, cuerpos redondos y granos distintivos (23).

b) *Nevus* blanco esponja: placas blancas con un patrón frecuentemente simétrico y con antecedentes familiares de la lesión, generalmente en jóvenes. Se debe a una alteración en las citoqueratinas 4-13 y se observa una condensación perinuclear de estos filamentos, tanto en la histología como en la citología. No maligniza y no requiere tratamiento (24).

c) *Paquioniquia* congénita: de herencia autosómica dominante, el tipo I es cuando la alteración ungueal se acompaña de afectación oral (síndrome de Jadassohn Lewandowsky). Puede haber compromiso de palmas y plantas con hiperqueratosis. En boca se compromete la lengua y especialmente la mucosa masticatoria. No tiende a malignizar (25).

d) La *disqueratosis* congénita (síndrome de Zinsser Cole Engman).

e) La *disqueratosis* intraepitelial hereditaria benigna (síndrome de Witkop Von Sallmann): las lesiones se desarrollan en la infancia, en mucosas yugales y labiales. Compromete también las conjuntivas bulbares. En la histología presenta el fenómeno de célula dentro de célula, originado por el proceso disqueratósico (26). La complicación oral suele ser la candidiasis y la ocular fotosensibilidad e inducción de vascularización en la córnea.

Tratamientos: no hay aprobación universal de tratamiento alguno para reducir o eliminar el desarrollo de malignidad sobre L, porque hay carencia de estudios clínicos randomizados. Actualmente es incierto si se puede dañar a los pacientes por tratarlos o por no tratarlos. Se ha observado desarrollo de cáncer, aún después de la remoción quirúrgica de las lesiones. La resección inadecuada o el fenómeno de cancerización de campo podría mediar en estas situaciones y se discute si la escisión resulta en un efecto promotor del cáncer, incrementando el riesgo y por otro lado este diagnóstico en una L no sospechosa, realizado a través de una biopsia, implicaría que la escisión es recomendable. Se recomienda por lo tanto, un seguimiento cercano de todas estas lesiones (27). En una revisión reciente se encontró que las intervenciones quirúrgicas, incluyendo terapia con láser y crioterapia, nunca han sido estudiadas comparativamente con un grupo placebo o con otro sin tratamiento. La respuesta a la cesación de factores de riesgo, como fumar, tampoco ha sido advertida (28). La evidencia disponible sobre intervenciones complementarias para tratar las L

es muy limitada. No hay evidencia de que los tratamientos sean efectivos para prevenir el cáncer, más que el placebo. La vitamina A, los betacarotenos y licopeno pueden ser efectivos para curar las lesiones pero son comunes las recaídas. Se han ensayado los retinoides, carotenoides, keto-rolac y celecoxib. Estudios aislados han encontrado que el ácido retinoico sistémico y el licopeno pueden ser beneficiosos en términos de mejoría histológica y altos grados de remisión. Si bien se reportaron efectos colaterales de severidad variable, las intervenciones fueron bien aceptadas por los participantes. Extractos de antocianinas, un antioxidante presente en frutas y vegetales, han demostrado reducir el daño voluminoso del ADN y la mutagénesis, inhibiendo la iniciación de la carcinogénesis en células de L (29). Hay además trabajos con extractos de hierbas que incluyen componentes del té, mezcla de hierbas chinas y gel de frambuesas negras, bleomicina y el inhibidor de Bowman Birk (28). Los hallazgos fueron inciertos y se necesitan estudios de mayor duración para evaluar la efectividad de los tratamientos en la prevención del cáncer. Referido a la leucoplasia proliferativa verrugosa no se ha demostrado diferencia evolutiva, en la evolución a carcinoma, en los pacientes tratados de modo conservador en comparación con los que son sometidos a cirugía (30).

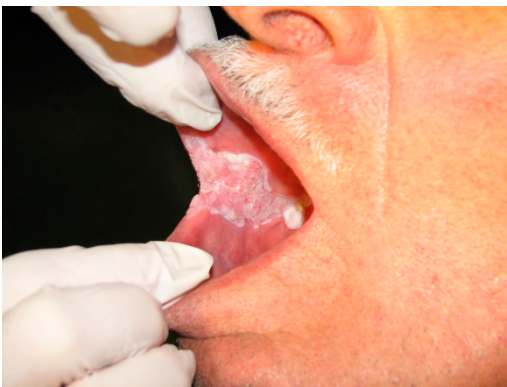

Figura 40: Lesión retrocomisural blanquecina

Bibliografía

1. Grinspan D. Enfermedades propias de las mucosas. En: D.Grinspan: Enfermedades de la Boca. Buenos Aires. Mundi. 1973. Vol 2, cap. XXXI, pp. 1465-564.
2. Brouns ER, Baart JA, Bloemena E, Karagozoglu H, Van der Waal I. The relevance of uniform reporting in oral leukoplakia: definition, certainty factor and staging based on experience with 275 patients. *Med Oral Patol Oral Cir Bucal* 2013;18(1):e19-26.
3. Warnakulasuriya S, Johnson NW, Van der Waal I. Nomenclature and classification of potentially malignant disorders of the oral mucosa. *J Oral Pathol Med* 2007;36:575-80.
4. Van der Waal I. Potentially malignant disorders of the oral and oropharyngeal mucosa; terminology, classification and present concepts of management. *Oral Oncol* 2009;45:317-23.
5. Ottavioli A, Campana F, Catherine JH, Massereau E, Del Grande J, Ordioni U. Leucoplasie verruqueuse proliférative: trois observations et revue de la littérature. *Ann Dermatol Venereol* 2016;143(3):187-96.
6. World Health Organization, International Classification of Diseases. Tenth Revision. Application to Dentistry and Stomatology, ICD-DA, Geneva, 1992.

7. Silverman S Jr, Gorsky M. Proliferative verrucous leukoplakia: A follow-up study of 54 cases. *Oral Surgery, Oral Med, Oral Pathol, Oral Radiol and Endodontol* 1997;84(2):154-7.
8. Smokeless Tobacco Lesions Carol E Cheng, MD; Editor: W D James, MD Updated: Apr 07, 2016. <http://emedicine.medscape.com/article/1077117>.
9. Eaton DK, Kann L, Kinchen S, Shanklin S, Flint KH, Hawkins J *et al*. Youth risk behavior surveillance - United States, 2011. *MMWR Surveill Summ* 2012;61(4):1-162.
10. Du X, Squier CA, Kremer MJ, Wertz PW Penetration of Nitrosornicotine (NNN) across oral mucosa in the presence of ethanol and nicotine. *J Oral Pathol Med* 2000;29:80-5.
11. Muto M, Hitomi Y, Ohtsu A, Shimada H, Kashiwase Y, Sasaki H *et al*. Acetaldehyde production by non-pathogenic. *Neisseria* in human oral microflora: implications for carcinogenesis in upper aerodigestive tract. *Int J Cancer* 2000;88:342-50.
12. Bouchardy C, Hirvonen A, Coutelle C, Ward PJ, Dayer P, Benhamou S. Role of alcohol dehydrogenase 3 and cytochrome P-4502E1 genotypes in susceptibility to cancers of the upper aerodigestive tract. *Int J Cancer* 2000;87:734-40.
13. Haq MW, Batool M, Ahsan SH, Qureshi NR. "Alcohol use in mouthwash and possible oral health concerns. *J Pak Med Assoc* 2009;59(3):186-90.
14. Immunohistochemical assessment of Viadent-associated leukoplakia. Anderson KM, Stoner GD, Fields HW, Chacon GE, Dohar AL, Gregg BR, Mallery SR. *Oral Oncol* 2005;41(2):200-7.
15. Lazos JP, Piemonte ED, Lanfranchi HE, Brunotto MN. Characterization of chronic mechanical irritation in oral cancer. *Int J Dent* 2017;67:84-86.
16. Warnakulasuriya, A. Ariyawardana. Malignant transformation of oral leukoplakia: a systematic review of observational studies S. *J Oral Pathol Med* 2016;45:155-66.
17. Aida J, Kobayashi T, Saku T, Yamaguchi M, Shimomura N, Nakamura K, Ishikawa N, Maruyama S, Cheng J, Poon SS, Sawabe M, Arai T, Takubo K. Short telomeres in an oral precancerous lesion: Q-FISH analysis of leukoplakia. *J Oral Pathol Med* 2012;41(5):372-8.
18. Califano J, Westra WH, Meininger G, Corio R, Koch WM, Sidransky D. Genetic progression and clonal relationship of recurrent premalignant head and neck lesions. *Clin Cancer Res* 2000;6:347-52.
19. Tabor M, Brakenhoff RH, Henrique J, *et al*. Genetically altered fields as origins of locally recurrent head and neck cancer: a retrospective study. *Clin Cancer Res* 2004;10:3607-13.
20. Hernández G, Arriba L, Jiménez C, Bagán JV, Rivera B, Lucas M, Moreno E. Rapid progression from oral leukoplakia to carcinoma in an immunosuppressed liver transplant recipient. *Oral Oncol* 2003;39(1):87-90.
21. Yahalom R, Yarom N, Shani T, Amariglio N, Kaplan I, Trakhtenbrot L, Hirshberg A. Oral lichen planus patients exhibit consistent chromosomal numerical aberrations: A follow-up analysis. *Head Neck* 2016;38(Suppl 1):E741-6.
22. Warnakulasuriya S, Reibel J, Bouquot J, Dabelsteen E. Oral epithelial dysplasia classification systems: predictive value, utility, weaknesses and scope for improvement. *J Oral Pathol Med* 2008;37:127-33.
23. Macleod RI, Munro CS. The incidence and distribution of oral lesions in patients with Darier's disease. *Br Dent J* 1991;171:133-136.
24. Martins Filho PR, Brasileiro B F, Piva M R, Trento CL, Santos, TS. Familial case of oral white sponge *nevus*: a rare hereditary condition. *Anais Brasileiros de Dermatologia* 2011;86(4 Suppl 1):39-41.

25. Schwartz ME, Hansen CD, Paller AS, Smith FJ, Sprecher E. Pachyonychia Congenita Overview 2014;22-4. <http://www.the dermatologist.com/content/pachyonychia>.
26. Cummings TJ, Dodd LG, Eedes CR, Klintworth GK. Hereditary Benign Intraepithelial Dyskeratosis An Evaluation of Diagnostic Cytology. *Arch Pathol Lab Med* 2008;132:1325-8.
27. P Holmstrup, E Dabelsteen. Oral leukoplakia-to treat or not to treat. *Oral Diseases* (2016). Doi: 10.1111/odi.12443.
28. Lodi G, Franchini R, Warnakulasuriya S, Varoni EM, Sardella A, Kerr AR, Carrassi A, MacDonald LCI, Worthington HV. Interventions for treating oral leukoplakia to prevent oral cancer (Review). *Cochrane Database of Systematic Reviews* 2016, Issue 7. Art. No.: CD001829. DOI: 10.1002/14651858.CD001829.
29. Guttenplan JB, Chen KM, Sun YW, Lajara B, Shalaby NAE, Kosinska W, Benitez G, Gowda K, Amin S, Stoner G, El-Bayoumy K. Effects of Black Raspberry Extract and Berry Compounds on Repair of DNA Damage and Mutagenesis Induced by Chemical and Physical Agents in Human Oral Leukoplakia and Rat Oral Fibroblasts. *Chem Res Toxicol* 2017;30(12):2159-64.
30. Borgna SC, Clarke PT, Schache AG, Lowe D, Ho MW, McCarthy CE, Adair S, Field EA, Field JK, Holt D, Risk J3, Rajlawat BP, Triantafyllou A, Shaw RJ. Management of proliferative verrucous leukoplakia: Justification for a conservative approach. *Head Neck* 2017;39(10):1997-2003.

Factores que favorecen la aparición del cáncer bucal

Antecedentes históricos: la Organización Mundial de la Salud (OMS) definía la condición precancerosa como un estado generalizado asociado con un incremento significativo del riesgo de cáncer en la mucosa oral (1) y como lesión precancerosa a un tejido con alteraciones morfológicas donde el cáncer es más propenso a aparecer que en su contraparte normal. En 2008 la OMS recomendó abandonar la distinción entre lesiones potencialmente malignas y condiciones potencialmente malignas y utilizar en cambio el término desórdenes potencialmente malignos (2). De estos desórdenes la *queilitis* solar, leucoplasia, *eritroplasia*, *liquen* oral y fibrosis submucosa se describirán en diferentes capítulos separadamente. El resto de los factores relacionados con el cáncer oral, en los que se constata evidencia científica a la fecha, se describen a continuación.

Microorganismos:

. *Treponema pallidum*: Hutchinson en el siglo XIX relacionado a la sífilis terciaria con la *leucoplasia*, especialmente en la localización de dorso de lengua. Hay pocas descripciones de leucoplasia por sífilis y se sospecha que la etiología de estas lesiones, está en realidad asociada al uso de tabaco (3). La *glositis* causada por *T. pallidum*, se presenta como una lengua con esclerosis o esclerogomas y leucoplasia asociada. Es una manifestación tardía de la enfermedad, sífilis terciaria. Los *treponemas* son escasos en las lesiones y la serología inespecífica puede ser negativa en el 50% de los casos. Presenta mayor número de positividad el test FTA- ABS (1). Se ha reportado un incremento de la prevalencia de la sífilis en relación con el cáncer de lengua, siendo mayor esa asociación en los hombres (4). No se ha aclarado si el riesgo de cáncer oral es consecuencia de la sífilis o de otros factores presentes, como inflamación crónica, alcohol, tabaco y malnutrición (Fig. 41.1).

. *Candida albicans*: las *leucoplasias* retrocomisurales, especialmente frecuentes en fumadores, suelen mejorar al dejar de fumar y con el tratamiento contra *C. albicans*. Esta se encuentra en lesiones blancas orales que han sido descritas como hiperplasia candidiásica o leucoplasia candidiásica. No se conoce si esta levadura causa displasia o sobreinfecta a esas lesiones. Aunque *C. albicans* ha sido implicada en el desarrollo de cáncer oral y esofágico, los mecanismos patogénicos y su capacidad carcinogénica, no están claramente entendidos. La simple presencia de *C. albicans* en la cavidad oral, no está relacionada con la etiología del cáncer, ya que es un comensal normal de la mucosa. Este hongo tiene la capacidad de generar carcinógenos como la nitrosamina. Hasta tanto se dilucide la asociación potencial entre *C. albicans* y cáncer oral, se recomienda que las lesiones recalcitrantes, que no resuelvan después de terapia antifúngica, deben ser controladas evolutivamente de un modo estrecho y se debe considerar su remoción con cirugía convencional o láser (5).

Virus:

Virus del papiloma humano (HPV): Se ha reportado un riesgo aumentado de infección por el HPV en las leucoplasias, esto no implicaba una variante clínica específica. Se encontró HPV en 17,6% de los pacientes con leucoplasia oral, en mucosa sana y en el *liquen* plano oral. Por tanto se considera que no es posible predecir la infección por HPV desde los hechos clínicos de la leucoplasia (6,7). Aunque parece existir una relación entre el HPV y la leucoplasia oral, hay poca evidencia que sos-

tengan una relación causal (8) (Fig. 41.2).

Con respecto al virus de la inmunodeficiencia humana, los reportes de cáncer oral eran más frecuentes en la era previa a la triple terapia antirretroviral, aunque recientemente también existen registros. Es para considerar por lo tanto que a estos pacientes se les encarguen los cuidados de higiene oral y la vacunación anti *HPV*.

Factores químicos:

Tabaco: el vínculo entre los productos del tabaco y el cáncer humano, resulta de la conjunción de dos factores: la nicotina y los carcinógenos. Actualmente el tabaco se considera la mayor causa de muerte debida a cáncer prevenible. La nicotina es tóxica y adictiva, pero no es carcinógena. La adicción causa el consumo de productos del tabaco continuamente, y estos productos contienen muchos carcinógenos. Esta es una combinación letal, responsable del 30% de las muertes relacionadas con el cáncer en los países desarrollados (9). El humo de los cigarrillos, cigarros y el tabaco de pipa es una mezcla compleja de químicos provenientes del tabaco y los aditivos saborizantes. Está compuesto por miles de químicos, que incluyen al menos 70 cancerígenos. Entre ellos se incluyen: cianuro de hidrógeno, formaldehído, plomo, arsénico, amoníaco, elementos aditivos como el amonio, benceno, monóxido de carbono, nitrosaminas, hidrocarburos aromáticos policíclicos. Muchas de estas sustancias son cancerígenas, tanto si provienen de las hojas de tabaco, como de los aditivos (10).

Nuez de areca, betel, cal apagada y especias: fueron consideradas en el capítulo de fibrosis submucosa.

Alcohol: el metabolismo del etanol hacia el carcinógeno acetaldehído y la inducción de citoquinas proinflamatorias, pueden ser factores etiológicos importantes en el desarrollo del cáncer oral. El acetaldehído se genera en el cuerpo humano después de la ingestión de bebidas alcohólicas; dentro de las células epiteliales se produce a través de la deshidrogenasa alcohólica. De todos modos niveles muy superiores provienen de la oxidación del etanol por la microflora oral, a través de una conversión enzimática fisiológica. Este proceso puede conducir a una acumulación de niveles altos del carcinógeno acetaldehído. La mayoría de los estudios epidemiológicos revelan que los indicadores de higiene dental pobre, tales como pérdidas dentarias, dentición carente y práctica infrecuente de hábitos de higiene oral, son sólo factores de riesgo leve para el cáncer oral. Sin embargo, hay evidencia que sugiere que las incidencias más altas de estado dental pobre puede contribuir a la carcinogénesis del alcohol, en individuos que lo consumen en altos niveles, a través de la producción de acetaldehído salival y esto puede ser un eslabón hacia el cáncer oral. La mejora de la higiene oral puede efectivamente disminuir el nivel de la producción de acetaldehído en saliva (11).

Arsénico: el hidroarsenicismo crónico regional endémico ya ha sido tratado en un capítulo aparte de este libro. Solo señalemos en esta sección que numerosas publicaciones han descrito cánceres en la cavidad bucal en pacientes con arsenicismo crónico (12).

Factores Físicos:

Trauma: en 1984 se agregó a la definición de leucoplasia oral que esta no se asocia con causal físico o químico excepto el uso de tabaco (13). Por esto algunas lesiones intraorales que se presentan como una placa blanca han pasado a integrar otro grupo denominado queratosis friccionales. Forman parte de una respuesta hiperplásica normal, tal como las callosidades de la piel. El diagnós-

tico es retrospectivo ya que desaparecen al eliminar el trauma. Por ejemplo lesiones en la encía, secundarias a cepillado vigoroso. Aquí se incluye también a la palatitis nicotínica, cuya etiología se vincula actualmente a una hiperplasia secundaria al calor, más que a los tóxicos del tabaco (14,15). Su malignización es tan baja que se considera que tiene el mismo riesgo que la mucosa palatina normal (16). En general remite a las dos a tres semanas de dejar de fumar. Cualquier lesión blanca de la mucosa palatina que persista más de un mes al dejar de fumar, se debe considerar una verdadera leucoplasia y ser sometida a biopsia. En las personas donde se observa el hábito de fumar reverso, el calor y la concentración de químicos incrementan el potencial de malignización (17). Las queratosis de los rebordes alveolares, son causadas por el trauma masticatorio, en zonas edéntulas. No se consideran tampoco con potencial de malignización. En las lesiones en las mucosas yugales a lo largo de las líneas de oclusión, debe ser descartado el hábito de mordisquear la mucosa como etiología (18). Se reportó que el factor más frecuente de irritación mecánica crónica en la boca es dental, seguido por factores funcionales y protésicos. Los sitios más afectados son la mucosa bucal y la lengua. El tiempo de afectación de esta irritación se relaciona significativamente y en orden progresivo con lesiones mecánicas irritativas benignas, úlceras traumáticas crónicas y cáncer oral. Se recomienda por lo tanto que la irritación mecánica crónica se registre detalladamente tal como el consumo de tabaco y alcohol (19).

Radiación ultravioleta: la exposición solar prolongada afecta especialmente al labio inferior determinando la aparición de *queilitis* solar, descrita como desorden potencialmente maligno y detallada en un capítulo aparte. El uso de protectores contra la radiación UV, disminuye las alteraciones histopatológicas como la formación de células de las quemaduras solares, la hiperplasia epitelial y el infiltrado linfomononuclear dérmico, pero pueden resultar insuficientes contra la formación de melanomas (20). Se recomienda por lo tanto la protección física evitando la exposición solar en horas de mayor incidencia y utilizando indumentaria adecuada que proteja toda la cabeza. El seguimiento clínico es relevante.

Genodermatosis:

Disqueratosis congénita (Síndrome de Zinsser Cole Engman): se manifiesta desde la infancia como melanodermias reticuladas y atrofia; distrofia de las uñas y lesiones en la boca (tríada mucocutánea). En la mucosa bucal aparecen ampollas que se erosionan y dejan placas blancas, un tercio o más malignizan. Estas *leucoplasias* orales son tempranas. Los pacientes tienen además enfermedad periodontal. Se presentan trastornos hematológicos graves (*pancitopenia* secundaria y anemia *aplásica*). Otros órganos pueden verse afectados, especialmente los pulmones. Varios genes están involucrados pero todos ellos codifican componentes de las *telomerasas* y por tanto pueden inducir malignización. En general es de herencia ligada al X (21). Las formas más severas son de herencia autosómica recesiva. En la histología de las lesiones orales se observan cambios desde la hiperqueratosis con atrofia epitelial, hasta el desarrollo de reacción *liquenoide*, displasia y carcinomas espinocelulares (22,23).

Un enfoque multidisciplinario es esencial. Una vigilancia a largo plazo de las lesiones orales es necesario porque la aparición de un carcinoma espinocelular oral es posible después de 10 a 15 años de evolución (24).

Paquioniquia congénita (PC): Se trata de una genodermatosis, de herencia autosómica dominante, motivada por genes ligado a la queratinización, mutados. Clásicamente se la subdivide en dos variantes mayores PC1 o síndrome de Jadassohn-Lewandowsky y PC 2 o síndrome de Jackson-Lawler, de acuerdo con la localización de la mutación en los genes KRT6A/KRT16 o KRT6B/KRT17

respectivamente. Se manifiesta como un engrosamiento precoz de las uñas, paquioniquia, queratodermia sintomática y placas queratósicas en el resto del tegumento como queratosis pilar e hiperqueratosis folicular en sitios de fricción. Se observan *leucoplasias* bucales o laríngeas, *hiperhidrosis* y ampollas. En los pacientes con PC2 los cambios principales son quistes cutáneos, problemas en la dentición, desórdenes en cuero cabelludo y cejas, la hiperqueratosis ungueal es menos acentuada y presentan *distrofia* de la córnea. Según la clínica existen otras dos variantes PC3 o síndrome de Schafer Brunauer que muestra hechos combinados de los tipos 1 y 2, *queilitis* angular, cataratas y disqueratosis corneal (25). Pueden existir errores diagnósticos porque las mismas mutaciones pueden expresar diferentes hechos. Una cuarta variante PC *tarda* también ha sido descrita y se caracteriza por inicio en la niñez tardía o en la edad mediana. Otras variantes raras incluyen PC con compromiso ungueal aislado. Cuando está afectada la mucosa el tratamiento es sintomático con un seguimiento continuo, porque no se conoce el riesgo de transformación y si se le suman cofactores asociados como el tabaco (26).

Anemia de Fanconi (AF): esta entidad es una de las mejor estudiadas dentro de las enfermedades hereditarias con riesgo de cáncer. Con excepción del gen FANCB del cromosoma X, la mutación bialélica de cualquiera de los 15 genes FANC, causa el desorden recesivo multisistémico. Además de las alteraciones hematológicas progresivas, los pacientes con AF presentan baja estatura, defectos renales, manchas café con leche, ausencia o *hipoplasia* del radio, *microftalmia* e *hipoacusia*. Los protocolos para trasplantes de células madres *hematopoyéticas* salvan crecientemente la vida de estos jóvenes pacientes. Pero el mayor desafío, tanto en pacientes trasplantados como en no trasplantados, es la aparición de *leucoplasias* bucales con riesgo de transformación en cáncer agresivo. La emergencia frecuente de carcinoma espinocelular (CEC) de la boca debe verse en el contexto de la reparación defectuosa del ADN. Se han observado alteraciones moleculares de los genes AF en tumores esporádicos de cabeza y cuello y se los asocia con un rango de mayor recurrencia y tiempos más cortos de sobrevida libre de enfermedad. Las especies reactivas de oxígeno, agentes de entrecruzamiento del ADN y los aldehídos han sido identificados como cursos endógenos y exógenos de daño del ADN y si esto no se repara o lo hace de un modo alterado, contribuye a la carcinogénesis. Se debe recomendar firmemente a los pacientes con AF evitar los aldehídos exógenos (27). Aún en ausencia del “fenotipo típico de AF”, AF debe ser excluida por laboratorio, en los pacientes jóvenes que presentan CEC en ausencia de ingesta excesiva de alcohol o tabaco. El tratamiento estándar con agentes alquilantes como el cisplatino, serían fatales en pacientes con AF no reconocidos. Esto incluye a los llamados pacientes mosaicos que se presentan con recuentos hemáticos normales y rupturas cromosómicas negativas. Las opciones no invasivas más importantes para la prevención incluyen autoexamen frecuente e inspección por agentes de salud calificados, para lograr una detección temprana y prevenir sufrimientos y complicaciones como muerte prematura (28). (Fig. 41.3)

Epidermólisis ampollar: el CEC puede afectar a pacientes con epidermólisis ampollar, principalmente en los sujetos con la forma recesiva severa generalizada (EBDR-sev-gen) y es menos frecuente en las formas dominantes y aún en menor proporción en las formas de unión. El riesgo acumulado de carcinoma de células escamosas en pacientes con EBDR-sevgen es de 7.5% a la edad de 7 años y de 90% a la edad de 51 años. El carcinoma de células escamosas metastásico es una de las causas más comunes de muerte en estos pacientes (29) (Fig. 41.4). Mayores detalles en el capítulo específico de esta misma obra.

Xeroderma pigmentoso: es un desorden genético recesivo, tratado en otro espacio de este libro. Las manifestaciones bucales son principalmente tumores malignos de labio, lengua y mucosa bucal. Estos pacientes necesitan seguimiento estomatológico constante para controlar la ocurrencia de lesiones (30).

Otras afecciones relacionadas con cáncer bucal:

El síndrome de Plummer-Vinson, que en el Reino Unido se reconoce como síndrome de Paterson Brown Kelly, asocia *disfagia post-cricoidea*, una anemia ferropriva o *sideropenia*, membranas esofágicas y una *glositis* atrófica. La principal complicación es el CEC de hipolaringe y esófago (31,32).

Injertos de médula y de órganos:

Ambos pueden presentar la complicación frecuente de reacción injerto vs huésped. A nivel bucal ésta se manifiesta como un *liquen* oral que puede presentar atrofia o hiperqueratosis, en zonas, que asociado a un estado de inmunosupresión, favorece la aparición de espinocelular (33,34). Es necesario controlar en forma continua a los pacientes transplantados, inmunosuprimidos, ya que las *leucoplasias* pueden evolucionar rápidamente a carcinoma en estos casos (35) (Fig. 41.5).

Lupus y cáncer oral: El CEC es un evento raro en el LES y se asocia generalmente con lesiones de piel más que con afectación mucosa, como se detalla en otro capítulo. Existen reportes como el de un paciente con este cuadro quien desarrolló un carcinoma en el paladar en la zona donde había una úlcera crónica, y otro de una paciente con LES y cinco años de inmunosupresión que durante un embarazo desarrolló un cáncer de lengua (37,38). Los datos confirman un incremento leve en el riesgo de estos pacientes para desarrollar cualquier tipo de patología maligna, cuando se compara con la población en general (39) (Fig. 41.6).

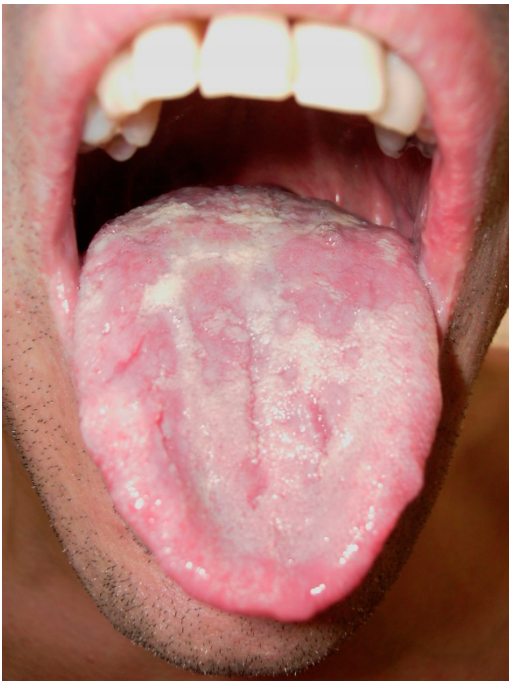

Figura 41.1: Sífilis. Lengua en pradera segada.

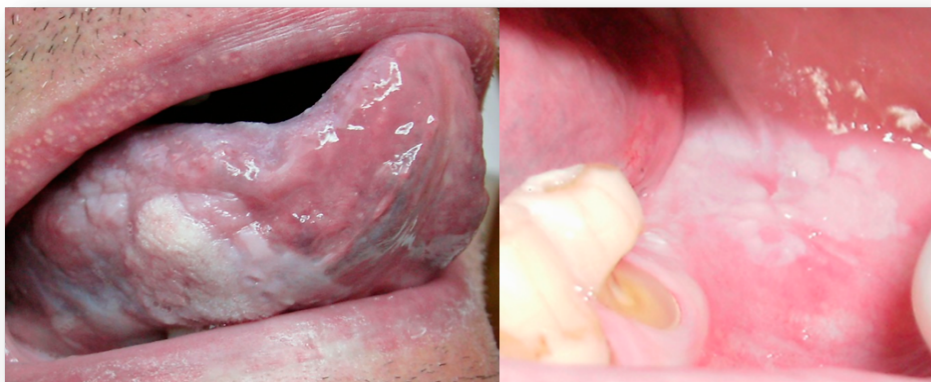

Figura 41.2: Carcinoma microinvasor y leucoplasia verrugosa proliferativa con presencia de HPV de alto riesgo.

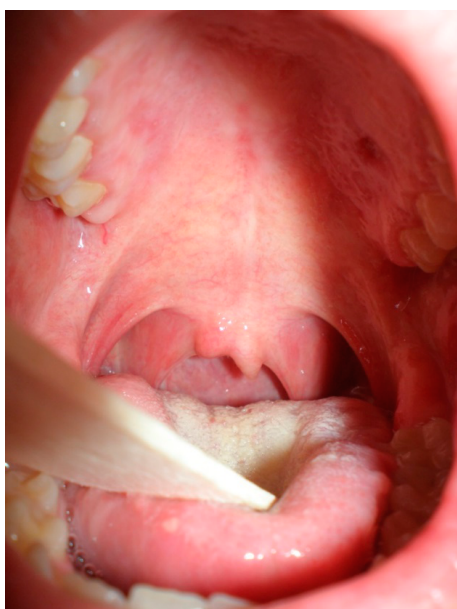

Figura 41.3: Paciente con anemia de Fanconi. Úvula bífida y úlceras orales recurrentes.

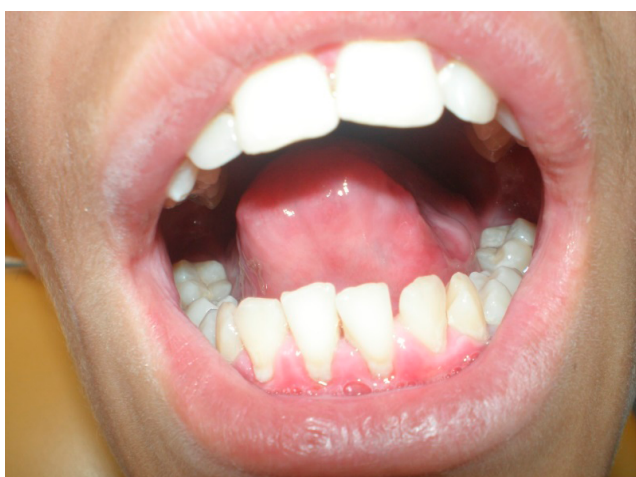

Figura 41.4: Microglosia secundaria a epidermolísis ampollar distrófica.

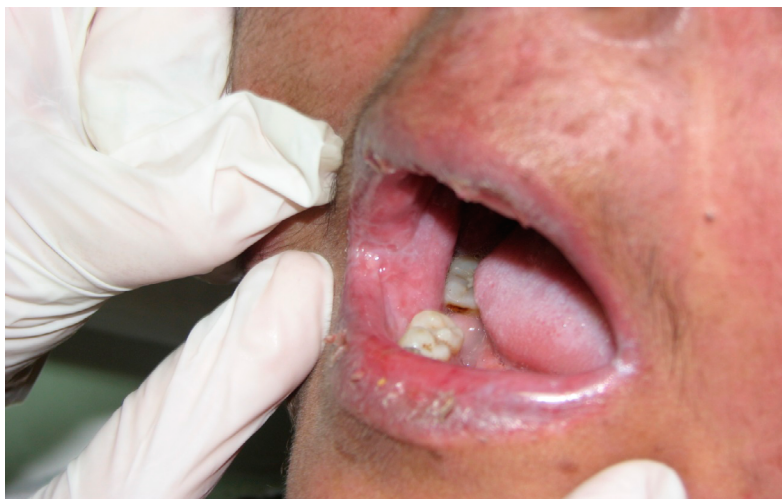

Figura 41.5: Reacción injerto vs huésped.

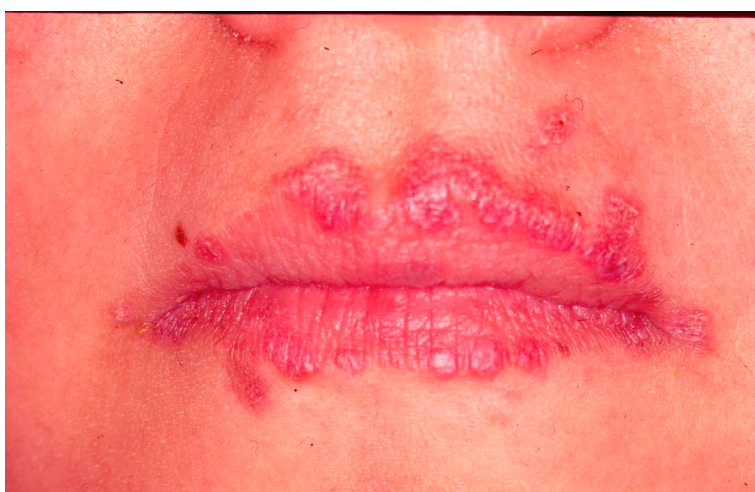

Figura 41.6: *Lupus* cutáneo crónico.

Bibliografía

1. Bermejo Fenoll A, López Jornet P. Condición precancerosa y lesión precancerosa. En: Bermejo Fenoll A: (Edits):Medicina bucal. Madrid 1998 Edit Síntesis, Tomo I pag. 248-58.
2. van der Waal I. Potentially malignant disorders of the oral and oropharyngeal mucosa; terminology, classification and present concepts of management. *Oral Oncol* 2009;45(4-5):317-23.
3. Leão JC, Gueirosa LA, Porter SR. Oral manifestations of syphilis. *Clinics* 2006;61(2):161-6.
4. Dickenson AJ, Currie WJ, Avery BS. Screening for syphilis in patients with carcinoma of the tongue. *Br J Oral Maxillofac Surg* 1995;33(5):319-20.
5. Bakri MM, Hussaini HM, Holmes AR, Cannon RD, Rich AM. Revisiting the association between candidal infection and carcinoma, particularly oral squamous cell carcinoma. *J Oral Microbiol* 2010;2. 10.3402/jom.v2i0.5780. doi: 10.3402/jom.v2i0.5780
6. Kashima HK, Kutcher M, Kessiss T, Levin LS, de Villiers EM, Shah K. Human papillomavirus in squamous cell carcinoma, leukoplakia, lichen planus, and clinically normal epithelium of the oral cavity. *Ann Otol Rhinol Laryngol* 1990;99(1):55-61.
7. Campisi G, Giovannelli L, Aricò P, Anna Lama,BS, Di Liberto Ch, Ammatuna P, D'Angelo M. HPV DNA

in clinically different variants of oral leukoplakia and lichen planus Oral Surgery, Oral Medicine, Oral Pathol, Oral Radiol, and Endod 2004;98(6):705-11.

8. Feller L, Lemmer J. Oral Leukoplakia as It Relates to HPV Infection: A Review. Int J Dent 2012;540561. doi:10.1155/2012/540561.
9. Hecht SS. Tobacco carcinogens, their biomarkers and tobacco-induced cancer. Nature Reviews Cancer 2003;3(10):733-44.
10. <https://www.cancer.org/cancer/cancer-causes/tobacco-and-cancer/carcinogens-found-in-tobacco-products.html>.
11. Kocaelli H, Apaydin A, Aydil B, *et al.* Evaluation of potential salivary acetaldehyde production from ethanol in oral cancer patients and healthy subjects. Hippokratia 2014;18(3):269-74.
12. S. C. Aguas, H. E. Lanfranchi Tizeira Lesiones premalignas o cancerizables de la cavidad oral <http://www.odon.uba.ar/revista/2004vol19num47/art4>.
13. Axéll T, Holmstrup P, Kramer IRH, Pindborg JJ, Shear M. International seminar on oral leukoplakia and associated lesions related to tobacco habits. Community Dent Oral Epidemiol 1984;12(3):145-54.
14. Thoma KH. Stomatitis nicotine and its effect on the palate. Am J Orthod 1941;27:38-47.
15. Sol Silverman, Dana Gelman Keiles, David F Butler, Drore Eisen, William D James. Nicotine Stomatitis. <http://emedicine.medscape.com/article/1076183>.
16. Regezi J, Sciubba J, Jordan R. Oral Pathology. 4th ed. WB Saunders Co. St. Louis White Lesions 2003;81-2.
17. Silverman S (Jr). Oral Cancer 5th 2003 ed. BC Decker. Hamilton, Canada. 2003.
18. Cam K, Santoro A, Lee JB. Oral frictional hyperkeratosis (morsicatio buccarum): an entity to be considered in the differential diagnosis of white oral mucosal lesions. Skinmed 2012;10(2):114-5.
19. Lazos JP, Piemonte ED, Lanfranchi HE, Brunotto MN. Characterization of Chronic Mechanical Irritation in Oral Cancer. Characterization of Chronic Mechanical Irritation in Oral Cancer. Int J Dent 2017; 6784526. Doi: 10.1155/2017/6784526.
20. Wolf P, Donawho CK, Kripke ML. Effect of Sunscreens on UV Radiation-Induced Enhancement of Melanoma Growth in Mice. J Natl Cancer Inst 1994;86(2):99-105.
21. Kirwan M, Dokal I Dyskeratosis congenita, stem cells and telomeres. Biochim Biophys Acta 2009;1792(4):371-9.
22. Ballew BJ1, Savage SA. Updates on the biology and management of dyskeratosis congenita and related telomere biology disorders. Expert Rev Hematol 2013;6(3):327-37.
23. Handley TP, Ogden GR. Dyskeratosis congenita: oral hyperkeratosis in association with lichenoid reaction. J Oral Pathol Med 2006;35(8):508-12.
24. Renaud-Vilmer C, Cavelier-Balloy B. Les lésions précancéreuses épithéliales buccales. Ann Dermatol Venereol 2017;144(2):100-8.
25. Ehsani A, Moeineddin F, Rajaei A. Pachyonychia congenita with woolly hair in a ten month old infant. Indian J Dermatol Venereol Leprol 2008;74(7):485-6.
26. Prasad AM, Inakanti Y, Kumar S. Jadassohn Lewandowsky Syndrome: A Rare Entity. Indian J Dermatol 2015;60(5):524. Doi:10.4103/0019-5154.159665.
27. Velleuer E, Dietrich R. Fanconi anemia: young patients at high risk for squamous cell carcinoma. Mol Cell Pediatr 2014;1:9. Doi:10.1186/s40348-014-0009-8. Epub 2014 Nov 1.

28. Ghosh A, Maiti GP, Bandopadhyay MN, Chakraborty J, Biswas J, Roychoudhury S, Panda CK. Inactivation of 9q22.3 tumor suppressor genes predict outcome for patients with head and neck squamous cell carcinoma. *Anticancer Res* 2013;33(3):1215-20.
29. Salas-Alanís JC. El paradigma del carcinoma espinocelular en pacientes con epidermólisis ampollosa. *Dermatol Rev Mex* 2017;61(2):83-5.
30. Lopes-Cardoso C, Paes da Silva Ramos Fernandes LM, Ferreira-Rocha J, Teixeira-Soares C, Antônio-Barreto J, Humberto-Damante J. Xeroderma Pigmentosum - A case report with oral implications. *J Clin Exp Dent* 2012;4(4):e248-e251.
31. Atmatzidis K, Papaziogas B, Pavlidis T, Mireleis Ch, Papaziogas T. Plummer Vinson syndrome. *Dis Esophagus* 2003;16(2):154-7.
32. Slater SD. The Brown Kelly Paterson or Plummer Vinson syndrome: an old score finally settled. *JR Coll Physicians Lond* 1991;25(3):257-8.
33. Otsubo H, Yokoe H, Miya T, Atsuta F, Miura N, Tanzawa H and Sato K: Gingival squamous cell carcinoma in a patient with chronic graft-versus-host disease. *Oral Surg Oral Med Oral Pathol Oral Radiol Endod* 1997;84(2):171-4.
34. Kolb HJ, Socie G, Duell T, Van Lint MT, Tichelli A, Apperley JF, Nekolla E, Ljungman P, Jacobsen N, van Weel M, Wick R, Weiss M and Prentice HG: Malignant neoplasms in long-term survivors of bone marrow transplantation. Late Effects Working Party of the European Cooperative Group for Blood and Marrow Transplantation and the European Late Effect Project Group. *Ann Intern Med* 1999;131(10):738-44.
35. Van der Waal I. Potentially malignant disorders of the oral and oropharyngeal mucosa; terminology, classification and present concepts of management. *Oral Oncol* 2009;45(4-5):317-23.
36. Bernatsky S1, Ramsey-Goldman R, Clarke A. Exploring the links between systemic lupus erythematosus and cancer. *Rheum Dis Clin North Am* 2005;31(2):387-402.
37. Grimaldo-Carjevschi M, López-Labady J, Villarroel-Dorrego M. Squamous cell carcinoma on the palate in a patient with systemic lupus erythematosus: case report and review of literature. *Lupus* 2011;20(5):519-22.
38. Unsworth JD, Baldwin A, Byrd L. Systemic lupus erythematosus, pregnancy and carcinoma of the tongue. *BMJ Case Reports* 2013; 2013: bcr2013008864. doi:10.1136/bcr-2013-008864.
39. Bernatsky S1, Ramsey-Goldman R, Clarke AE. Malignancy in systemic lupus erythematosus: what have we learned? *Best Pract Res Clin Rheumatol* 2009;23(4):539-47.

Erythroplasia oral

Antecedentes históricos: la *eritroplasia* (EP) fue descrita por Louis Auguste Queyrat en 1911 (1). Es un término utilizado para carcinomas *in situ* del glande. Clínica e histológicamente, es idéntica a la enfermedad de Bowen que fue descrita un año después (2).

Sinonimia: epiteloma papilar desnudo (3).

Clínica y evolución natural: la EP es una condición rara, pobremente definida, potencialmente maligna con mayor riesgo de progresión a carcinoma que la leucoplasia (4). *Erythroplasia* es un diagnóstico clínico que necesita clasificación histopatológica (5).

En un estudio epidemiológico realizado en España, se reportó una incidencia del 0,4% de las lesiones orales (6). En un reporte de quince pacientes en Cuba y otro de Venezuela, se encontró que la localización más frecuente fue en paladar (7,8). Se manifiesta como una pérdida de sustancia superficial, roja, con superficie granujienta, sangra al tocarla y es bien circunscripta. No se ha aclarado aún si la EP se desarrolla desde una leucoplasia o surge *de novo* (9). Se describe como una placa roja aterciopelada. Puede aparecer también como una erosión “seca” (depapilada) (1). Habitualmente se localiza en piso de boca y raramente en lengua o mucosa yugal, y su frecuencia es menor, comparada con la localización genital. Son bien delimitadas y varían considerablemente de tamaño. Algunas lesiones son moteadas, intercaladas con placas de leucoplasia y se las refiere como *eritroplasia* moteada (10). (Fig. 42.1).

Etiología y fisiopatogenia: los factores de riesgo incluyen masticar tabaco y alcohol. Se encontró además una relación con ingesta baja en vegetales y frutas en estudio realizado en población de India (11). En el interrogatorio se deben recabar antecedentes familiares y personales de cáncer orofaríngeo, ya que la EP puede ser una manifestación clínica temprana de un carcinoma en pacientes con estos antecedentes, aún en ausencia de los hábitos de riesgo.

Progresión tumoral: la EP se considera particularmente relevante como afección potencialmente maligna debido a su relación casi segura con displasia o carcinoma invasor (12). Con endoscopia de contacto mejorada se han descrito cambios vasculares que colaboran con el diagnóstico temprano de espinocelular (13).

Histopatología: los hallazgos histológicos enfatizan la naturaleza severa de esta afección, ya que se ha reportado que más del noventa por ciento corresponde a carcinoma invasivo, carcinoma *in situ* o displasia epitelial severa (14). En una comunicación de 15 casos el hallazgo más frecuente fue la *displasia* moderada (6). Otro reporte de 8 casos relaciona a esta entidad con displasia leve, moderada o grave, correspondiendo el mayor porcentaje a la moderada (7). (Fig. 42.2).

Diagnósticos diferenciales: candidiasis eritematosa: en su forma crónica la localización más frecuente es en paladar duro, en contacto con prótesis. Se observa una placa delimitada a la zona ocluida por la prótesis. Puede aparecer en lengua u otras localizaciones.

. *Liquen* oral: especialmente la forma atrófica que se manifiesta como placa eritematosa. Suele acompañarse de las lesiones lineales típicas de esta afección. El diagnóstico diferencial es con la histología aunque pueden existir superposiciones (15).

. Sífilis secundaria: se suele manifestar como una zona roja atrófica, especialmente en la lengua

(en pradera segada).

. *Lupus*: se observan placas eritematosas con zonas de queratosis asociadas. Suelen ubicarse en la unión del paladar duro con el blando y en mucosas yugales. En general se las encuentra asociadas a lesiones en la piel.

Tratamientos: es recomendable realizar una biopsia ante la sospecha diagnóstica de EP. En base a los hallazgos histológicos se decidirá escisión quirúrgica. Otros métodos destructivos como electrocauterización, criocirugía o ablación con láser pueden ser de utilidad (2). Es común la recurrencia y se debe realizar seguimiento a largo plazo.

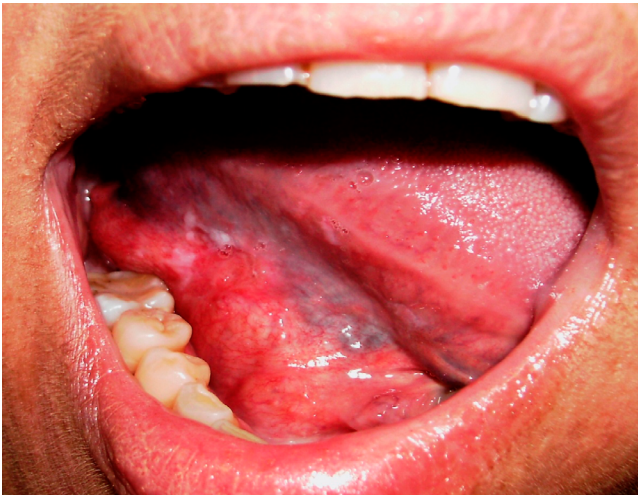

Figura 42.1: *Erythroplasia* de piso de boca. En la zona eritematosa anterior y contigua a la *leucoplasia*, el paciente desarrolló un carcinoma.

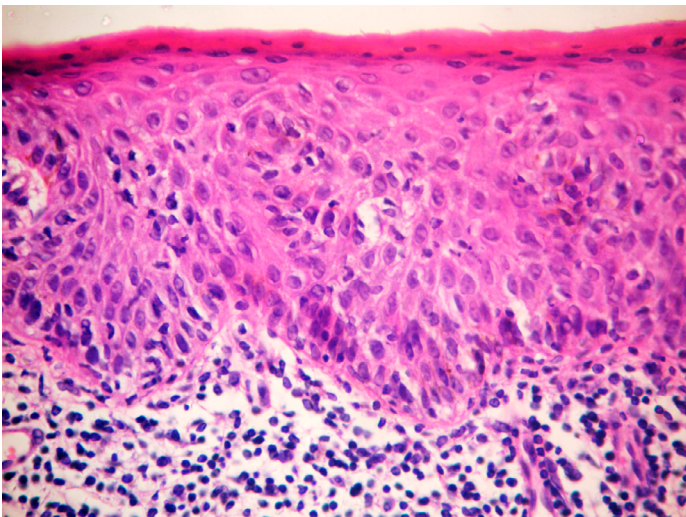


Figura 42.2: *Erythroplasia*. Presencia de displasia moderada-severa. Infiltrado linfomononuclear y vasodilatación en corion (400.x).

Bibliografía

1. Queyrat L. Erythroplasie du gland. Bull Soc Fr Dermatol Syphiligr 1911;22:378-82.
2. Kirkham N. Chapter 30. Tumors and cysts of the epidermis. Lever's Histopathology of the skin. Elder D,

Elenitsas R, Jaworsky C, Bennett Johnson Jr. Eighth edition. Lippincott- Raven Publishers, Philadelphia 1977;30:685-746.

3. David Grinspan. Cap III-B Lesiones secundarias de la mucosa bucal. Enfermedades de la Boca. Editorial Mundi. Buenos Aires. Tomo I. 1973;137-56.
4. Reichart PA, Philipsen HP. Oral erythroplakia- a review. Oral Oncol 2005;41(6):551-61.
5. Renaud-Vilmer C, Cavelier-Balloy B. Les lésions précancéreuses épithéliales buccales. Annal Dermatol Venereol 2017; 144: 100-8. <http://dx.doi.org/10.1016/j.annder.2016.07.017>
6. Mallo Pérez L, Rodríguez Baciero G, Lafuente Urdinguio P. Lesiones orales precancerosas en los ancianos: Situación en España. RCOE 2002;7(2):153-162.
7. Estrada Pereira GA, Zayas Simón OP, González Heredia E, González Alonso C, Castellanos Sierra G. Diagnóstico clínico e histopatológico de la *eritroplasia* bucal. http://bvs.sld.cu/revistas/san/vol_14_4_10/sano3410.
8. Moret Y; Rivera H; González JM. Correlación clínico patológica de la *eritroplasia* bucal con diagnóstico histopatológico de displasia epitelial en una muestra de la población venezolana. Acta Odontológica Venezolana 2008;46 (2):1-7.
9. Mangol AR, Torgerson RR, Rogers III RS. Diseases of the tongue Clinics in Dermatology 2016;34(4):458-69.
10. Shafer WG, Waldrom CA. Erythroplakia of the oral cavity. Cancer 1975;36(3):1021-8.
11. Hashibe M, Mathew B, Kuruvilla B, Thomas G, Sankaranarayanan R, Parkin DM, Zhang ZF. Chewing tobacco, alcohol, and the risk of erythroplakia. Cancer Epidemiol Biomarkers Prev 2000;9(7):639-45.
12. Sciubba JJ. Oral cancer. The importance of early diagnosis and treatment. Am J Clin Dermatol 2001;2(4):239-51.
13. Carta F, Sionis S, Cocco D, Gerosa C, Ferreli C, Puxeddu R. Enhanced contact endoscopy for the assessment of the neoangiogenetic changes in precancerous and cancerous lesions of the oral cavity and oropharynx. Eur Arch Otorhinolaryngol 2016;273(7):1895-903.
14. Shafer WG, Waldron CA. Erythroplakia of the oral cavity. Cancer 1975;36(3):1021-8.
15. Patil S, Rao RS, Sanketh DS, Warnakulasuriya S. Lichenoid dysplasia revisited -evidence from a review of Indian archives. J Oral Pathol Med 2015;44(7):507-14.

Sección 4

Preneoplasias obligadas de genitales externos masculinos

La libertad y la salud se asemejan: su verdadero valor se conocen cuando nos falta.

H. Becque

Condilomas acuminados

Antecedentes históricos: la palabra condiloma deriva del griego *Kondyloma* que significa verruga. Desde la época de Hipócrates los condilomas acuminados (CA) han sido documentados, pues escritores griegos y romanos ya se referían a estas verrugas genitales. A través de la historia los CA han tenido distintas asociaciones y descripciones: en 1786, Even Hunter, los asocia a sífilis, no diferenciándolos de los condilomas planos. En 1793, Benjamin Bell, los reconoce como entidad separada de la lúes (cit. por 1). En 1901, Meyer L. Heidingsfeld describió la transmisión de los mismos a través del contacto sexual. En 1907, Giuseppe Ciuffo descubre la etiología viral de las verrugas. En 1949, Maurice Jacob Strauss *et al* (cit. por 2) aíslan al agente responsable de las verrugas, el virus del papiloma humano (VPH).

Sinonimia: verrugas genitales (VG), verruga venérea, papiloma venéreo (3).

Clínica y evolución natural: es una de las infecciones de transmisión sexual más frecuentes, es altamente contagiosa, causada por el VPH (4,5).

Los CA son típicos de adultos jóvenes, más comunes en la etnia blanca, entre la tercera y cuarta década de la vida (6). Los factores de riesgo para contraer la infección incluyen las relaciones sexuales sin protección, el uso de anticonceptivos orales, antecedentes de otras enfermedades de transmisión sexual, el tabaquismo y la inmunosupresión (7). La prevalencia es mayor entre los pacientes VIH positivos (3). Un estudio demostró la asociación en hombres entre el tabaquismo, las verrugas genitales y la infección por VPH de alto riesgo. A su vez, el inicio temprano de relaciones sexuales (antes de los 16 años) podría aumentar este riesgo. La circuncisión y el uso de métodos de barrera son discutidos factores de protección, para algunos autores han demostrado ser eficaces métodos de prevención (8).

Los CA se manifiestan clínicamente como proliferaciones epidérmicas. Son lesiones papilomatosas, vegetantes, blandas que asemejan a un coliflor. Pueden ser sésiles o pediculadas, de tamaños variables, secos o húmedos, tienen el color de la piel, rojo-rosados a un marrón-gris, solitario o múltiple. Cuando se encuentran en pliegues pueden macerarse y emitir olor fétido (3). En ocasiones se pueden agrupar en placas de gran tamaño, lo cual suele verse, más frecuentemente, en individuos inmunocomprometidos (9).

Los CA son generalmente asintomáticos, sin embargo, pueden ocasionar sensación de ardor, prurito, sangrado y *dispareunia* (7).

La localización de los CA en los hombres no circuncidados es en el surco balano-prepucial, el glande y el frenillo. En hombres circuncidados suelen ubicarse en tronco del pene, la piel perineal y perianal. En raras ocasiones también han afectado a la uretra distal (10).

Existen casos de infección subclínica, en estos casos el uso del ácido tricloroacético al 3 o 5% facilita la visualización de las verrugas (7).

Con el tiempo los CA pueden aumentar de número y tamaño o bien, en algunos casos, pueden tener una regresión espontánea (1). De hecho, el 30% de las VG pueden hacerlo en los primeros 4 meses de infección (7).

Etiología y patogenia: el VPH pertenece al género *Papillomavirus* y junto con el *Poliomavirus* cons-

tituyen la familia *Papovaviridae*.

El VPH es un virus con ADN de doble cadena circular, no envuelto (2). El 70% de las mujeres y hombres de la población mundial serán infectados con el VPH en algún momento de su vida (8). Hasta la fecha han sido secuenciados más de 209 tipos diferentes, denominados genotipos debidos a los nucleótidos del genoma (11). Son más de 60 los subtipos que afectan al tracto anogenital, los que se subdividen en riesgo bajo, intermedio y alto, basado en la probabilidad de inducción de *displasia*. Al menos 12 genotipos son considerados de alto riesgo con diferente potencial oncogénico (8) Los tipos de VPH en hombres varían topográficamente. Los subtipos 6 y 11, son de bajo riesgo y responsables de más del 90% de verrugas peneanas. Los subtipos 16 y 18 son considerados de alto riesgo, se asocian con displasia y cáncer con mayor frecuencia (cit. por 7).

En los CA se han detectado VPH de alto riesgo y pueden existir infección conjunta con tipos oncogénicos y no oncogénicos (12).

La infección ocurre por la inoculación del virión a través de un micro- traumatismo en el epitelio, infecta a las células basales, donde migra al núcleo e inicia la replicación del ADN viral. El virus puede permanecer latente y reactivarse después de muchos años (cit. por 5). Una vez adquirida la infección por VPH, el período de incubación es de entre 3 semanas y 8 meses (10).

Se estima que solo dos tercios de las personas desarrollan lesiones (3). En la mayoría de los casos la infección es subclínica, asintomática y transitoria, no hay evidencia de lesiones cutáneas o mucosas (5). En cambio, la presencia de VG, es indicativa de un alto riesgo de contagio, con una probabilidad de transmisión del 70% (10).

El VPH en sujetos sanos es un factor de riesgo para la infección por VIH, debido a la mayor vascularización de las VG. Los pacientes infectados por VIH llegan a tener múltiples genotipos, con mayor proporción de aquellos oncogénicos (cit. por 5).

Algunos grupos han testeado la presencia de VPH en lesiones genitales de pacientes inmunosuprimidos y encontraron tipos de alto riesgo en más del 60% de las lesiones (cit. por 13).

El genoma viral del VPH contiene 6 marcos de lectura temprana (E1, E2, E4, E5, E6, E7) y dos de lectura tardía (L1, L2). Los VPH de bajo riesgo se mantienen separados del ADN de la célula huésped, produciendo su replicación independientemente. Los tipos de alto riesgo, integran el ADN viral con el de la célula huésped, produciendo una activación descontrolada de los genes E6 y E7 responsables del potencial oncogénico (cit. por 7). La proteína E6 provoca la degradación de la proteína supresora de tumores p53 y la E7 interfiere con la proteína supresora del retinoblastoma (ERB), aumentando la proliferación celular, lo que conlleva a un riesgo de progresión hacia la malignidad (cit. por 3,7,14).

Progresión tumoral: La infección persistente con un VPH de alto riesgo es considerada una causa necesaria en el desarrollo de cáncer peneano, cervical, vaginal, vulvar y orofaríngeo (cit. por 5).

El rol del VPH en la patogenia del cáncer de cuello uterino está bien establecido, con más del 95% de los cánceres con positividad para VPH. La prevalencia en hombres de VPH en cáncer de pene también es alta, se estima entre el 30 al 50% (cit. por 6), siendo el 16 el tipo más frecuentemente hallado (15).

El cáncer de pene está asociado a historia de VG, pero la prevalencia exacta de VPH de alto riesgo vinculadas a lesiones premalignas/malignas es desconocida en CA (cit. por 6). En un estudio de casos y controles se reportó que el riesgo de cáncer de pene en hombres con historia de VG fue 5,9

veces mayor que en hombres sin lesiones (95% CI 2.1–17.6) (16).

Clínicamente, es imposible diferenciar una lesión benigna de una preneoplásica o *displásica*. Es por esto que, algunos autores, recomiendan tomar una biopsia de al menos un CA, y en caso de hallarse *displasia*, sugieren realizar la genotipificación viral. En caso de encontrarse virus de alto riesgo oncogénico, proponen realizar la extirpación de la lesión (6). Otros, recomiendan biopsiar aquellos CA que presenten ulceración, cambios en la apariencia o sean recalcitrantes al tratamiento (cit. por 7).

Otra complicación de las VG es el carcinoma verrugoso del área anogenital o condiloma gigante de Büschke-Löwenstein. Este es un tumor escamoso de crecimiento lento, localmente invasivo, a diferencia del patrón infiltrativo del carcinoma escamoso. En él se han hallado VPH tipo 6 y 11, y en algunas ocasiones otros de alto riesgo (cit. por 1,7,14).

Laboratorio: la detección de otras infecciones de transmisión sexual, como gonorrea, clamidia, sífilis y VIH, siempre está indicado (3,9). En casos de CA anales se debe realizar una rectoscopia y en lesiones que comprometen meato uretral está indicada la uretroscopia.

Histopatología: los CA están conformados por una proliferación de epitelio escamoso, con acantosis y papilomatosis.

La figura diagnóstica son los *coilocitos*, células agrandadas con un núcleo picnótico excéntrico, halo perinuclear, y ocasionalmente formas bi o multinucleadas. Estos son más prominentes en capas superiores. Las mitosis pueden estar presentes y suelen estar confinadas a la capa basal. La red de crestas está elongada y apunta hacia el centro de la verruga. Puede haber hiperqueratosis, paraqueratosis y atipias. En algunos CA pueden observarse melanina y queratinocitos fusiformes (6).

La dermis suele presentar un aumento de la vascularización con capilares trombosados (cit. por 7).

Los condilomas displásicos muestran una atipia marcada, que incluye todo el espesor del epitelio, con desorientación de células, *pleomorfismo*, núcleos hiperromáticos, mitosis frecuentes en los niveles altos del epitelio y *disqueratosis* (6).

Diagnósticos diferenciales: el principal diagnóstico diferencial en hombres son las pápulas perladas penianas, una condición fisiológica, que consiste en pápulas no coalescentes de 1 a 2 mm de diámetro, superficie lisa, ubicadas alrededor del glande.

Cuando los CA se presentan como pápulas rojizas o marrones deben diferenciarse de la papulosis *bowenoide* (*neoplasia intraepitelial*). Un diagnóstico a descartar son los condilomas planos de la sífilis secundaria (9). Otros de los diagnósticos diferenciales son: fibroepiteliomas, *liquen nitidus*, moluscos contagiosos, queratosis seborreicas, carcinomas verrugosos (4).

Tratamientos: existen múltiples formas de tratamiento de las VG. Los factores que pueden influir en la selección del tratamiento incluyen el tamaño, número y morfología de las lesiones, el sitio anatómico afectado, la preferencia del paciente, el costo del tratamiento, la conveniencia, los efectos adversos y la experiencia del profesional. Muchos pacientes requieren más de un tratamiento (9).

Las siguientes son algunas de las opciones terapéuticas actuales:

- Podofilina en vaselina al 10-25%: es un agente antimitótico que destruye las verrugas induciendo su *necrosis*. Se aplica pequeña cantidad sobre la verruga, se deja secar. Unas 4 horas más tarde se enjuaga

la zona con agua para evitar irritación local y efectos tóxicos por absorción. Se puede repetir semanalmente (cit. por 3,4,9).

- Podofilotoxina: es un extracto purificado del *Podophyllum*, al igual que la podofilina inhibe las mitosis e induce la *necrosis* de las lesiones. Se utiliza en una concentración del 0.5% solución, gel o crema al 0.15%. Se aplica dos veces al día por tres días consecutivos seguido por cuatro días sin tratamiento. Este ciclo puede ser repetido, si es necesario, hasta cuatro veces. El área deberá ser lavada seis a ocho horas después del tratamiento. Los efectos adversos son dolor local moderado o ulceración. Su seguridad durante el embarazo no ha sido comprobada y se aconseja el uso de un método anticonceptivo efectivo (cit. por 3,4,9).
- Ácido tricloracético al 80-90%: destruye la verruga por coagulación de sus proteínas a través de una inducción química. El tratamiento no es específico, puede producir daño al tejido sano circundante. Se puede utilizar hisopo para aplicar la solución en la verruga. Debe asegurarse que toda la solución se haya secado completamente (cit. por 4,9). Las aplicaciones pueden reiterarse cada 1 a 2 semanas, por 6 sesiones. Puede asociarse al podofilino, colocando primero el ácido tricloracético, para mejorar los resultados (3).
- Imiquimod al 5%: es un inmunomodulador que estimula la producción local de *citoquinas* que destruyen las células infectadas por el VPH. Se aplica una vez al día, 3 veces por semana. La duración del tratamiento es hasta 16 semanas. El área tratada debe ser lavada con agua y jabón 6 a 10 horas después de la aplicación del medicamento (cit. por 3,4,9).
- Imiquimod al 3,75%: se aplica una vez al día por dos semanas y se repetirá este ciclo después de dos semanas de descanso. Se deja actuar 8 horas. Los porcentajes de curación del Imiquimod al 3,75% no son tan altos como los del 5%, pero tiene menos efectos colaterales (cit. por 4).
- Crioterapia: destruye las verrugas mediante acción física del frío, se produce deshidratación y colapso celular (cit. por 3,4,9).
- Remoción quirúrgica: el tratamiento quirúrgico es una opción que tiene la ventaja de eliminar las verrugas en una única visita. Se puede realizar curetaje o electrocauterio. La sutura no es requerida en la mayoría de los casos cuando la remoción se efectúa correctamente. La terapia quirúrgica es más beneficiosa cuando los pacientes tienen un número muy grande de verrugas o el área afectada es muy extensa (cit. por 3,4,9).
- Interferón: administrado en forma sistémica (subcutáneo o intramuscular) o intralesional. Funciona debido a su efecto antiviral y/o inmuno-estimulante. No obstante, este tratamiento no se recomienda para uso rutinario debido al inconveniente de sus vías de aplicación, la necesidad de visitas frecuentes al consultorio, y la asociación de su uso y la frecuente aparición de efectos adversos sistémicos (cit. por 3,9).
- Cirugía láser: existe la posibilidad de usar diferentes láseres para tratar VG, los más frecuentemente usados incluyen el láser de dióxido de carbono (CO₂) y Nd-YAG. El CO₂ puede ser útil en el manejo de VG extensas o intra uretrales. Estas terapias también pueden ser utilizadas en aquellos pacientes que no responden a otros tratamientos (cit. por 3,4,9).

Prevención: existen vacunas que fueron ideadas para la prevención del cáncer de *cérvix*. En algunos países también se vacuna a varones para prevenir los cánceres asociados a la infección por VPH, pero la estimación del impacto y la relación costo-beneficio es divergente.

Las tres vacunas existentes en la actualidad son: la vacuna bivalente Cervarix® protege de los tipos

16 y 18, que suman la mayoría de los cánceres VPH-positivos. La vacuna cuadrivalente Gardasil® tiene como *target* los serotipos 6 y 11, que son los que están presentes en la mayoría de las verrugas genitales, más los tipos 16 y 18. Desde 2015 se encuentra disponible la vacuna nonavalente Gardasil 9®, con *target* de serotipos 6, 11, 16, 18 más los tipos oncogénicos 31, 33, 45, 52 y 58 (cit. por 17).

La eficacia en niños y los hombres con respecto a las VG, así como los carcinomas anales está ahora asegurada según algunos autores. Esto ha dado lugar a autorizaciones para este grupo de vacunaciones y recomendaciones en Australia, Canadá y los EE.UU. En Alemania, en el 2014, la vacuna tetravalente recibió la aprobación para la prevención del cáncer anal y lesiones precancerosas anales para niñas y niños de la edad de 9 años. En Argentina, ya está aprobada la vacunación de niñas y niños desde los 11 años.

En un estudio realizado en los países bajos, se estimó que la carga de VPH es mayor en mujeres que en hombres, pero la disparidad en enfermedades asociadas al VPH está disminuyendo. Se proyecta que la carga de VPH en hombres sigue en aumento, siendo necesaria la implementación de medidas de prevención contra enfermedades asociadas al VPH en hombres.

Predicen que el cáncer cervical continuará siendo la principal fuente de carga viral hasta el año 2023 cuando se espera comenzar a ver los efectos de la vacunación contra los tipos 16 y 18 (17).

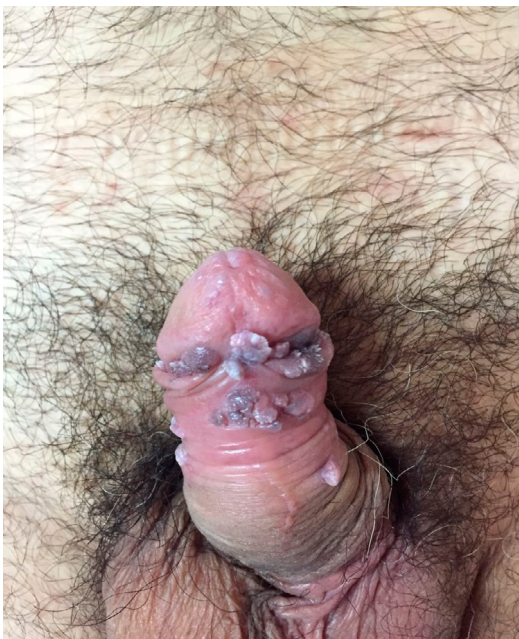

Fig. 43: Aspecto clínico característico.

Bibliografía

1. Oriol JD. Natural history of genital warts. *Br J Vener Dis* 1971;47(1):1-13.
2. Arango MP. El virus del papiloma humano. *Arch Med Manizales* 2005;5(10):29-33.
3. Allevato MA, Donatti LB. Verrugas genitales. *Act Terap Dermatol* 2005;28(5):302.
4. González Martínez G, Núñez Troconis J. Tratamiento de verrugas genitales actualización. *Rev Chil Obstet Ginecol* 2015;80(1):76-83.

5. Gonzalez Solís E, Alonzo Romero Pareyón L, Pérez Cortés S, Viveros-Rogel M, Ramírez Díaz R, Fuentes Romero LL, Soto Ramírez LE. Genotipificación del virus del papiloma humano en hombres con condilomas acuminados del Centro Dermatológico Dr Pascua. *Dermatol Rev Mex* 2014;58(1):10-7.
6. Baydar DE, Kulac I, Ozagari A, Guler Tezel G. Occurrence of Dysplasia and Human Papilloma virus typing in penile condilomas. *Urology* 2013;81(1):211.e9-15.
7. Yanofsky VR, Patel RV, Goldenberg G. Genital Warts a Comprehensive Review. *J Clin Aesthet Dermatol* 2012;5(6):25-36.
8. Lopez-Diez E, Perez S, Carballo M, Iñarrea A, De la Orden A, Castro M, Rodriguez M, Almuster S, Montero R, Perez M, Sanchez J, Ojea A. Lifestyle factors and oncogenic papillomavirus infection in a high-risk male population. *PLoS One* 2017;12(9):1-12.
9. Squiquera L. Virus de papiloma humano. Revisión e indicaciones terapéuticas. *Rev Argent Dermatol* 2006;87(1):8-41.
10. Gille G, Hampl M, Kreuter A, Klußmann J, Wojcinski M, Gross G. HPV-induzierte Kondylome, Karzinome und Vorläuferläsionen eine interdisziplinäre Herausforderung. *Dtsch Med Wochenschr* 2014;139(47):2405-10.
11. The Papilloma Virus Episteme (PaVE). <http://pave.niaid.nih.gov/>. Accessed 19 December 2017.
12. Cho CY, Lo YC, Hung MC, Lai CC, Chen CJ, Wu KG. Risk of cancer in patients with genital warts: A nationwide, population-based cohort study in Taiwan. *PLoS One* 2017;12(8):1-15.
13. Sterling JC. Human papillomaviruses and skin cancer. *J Clin Virol* 2005;32(S):67-71.
14. Sobhani I, Vuagnat A, Walker F, Vissuzaine C, Mirin B, Hervatin F, Marmuse JP, Crémieux AC, Carbon C, Henin D, Lehy T, Mignon M. Prevalence of high-grade dysplasia and cancer in the canal in human papillomavirus infected individuals. *Gastroenterology* 2001;120(4):857-66.
15. Maden C, Sherman KJ, Beckmann AM, Hislop TG, Teh CZ, Ashley RL, Daling JR. History of circumcision, medical conditions, and sexual activity and risk of penile cancer. *J Natl Cancer Inst* 1993;85(1):19-24.
16. Alemany L, Cubilla A, Halc G, Kasamatsu E, Quirós B, Masferrer E, Tous S, Lloveras B, Hernández-Suarez G, Lonsdale R, Tinoco L, Alejo M, Alvarado-Cabrero I, Laco J, Guimerà N, Poblet E, Lombardi LE, Bergeron C, Clavero O, Shin HR, Ferrera A, Felix A, Germar J, Mandys V, Clavel C, Tzardi M, Pons LE, Wain V, Cruz E, Molina C, D. Mota J, Jach R, Velasco J, Carrilho C, López-Revilla R, Goodman MT, Quint WG, Castellsagué X, Bravo I, Pawlita M, Muñoz N, Bosch FX, de Sanjosé S. Role of Human Papillomavirus in Penile Carcinomas. *Worldwide European Urology* 2016;69(5):953-61.
17. McDonald SA, Qendri V, Berkhof J, de Melker HE, Bogaards, JA. Disease burden of human papilloma virus infection in the Netherlands, 1989-2014: the gap between females and males is diminishing. *Cancer Causes Control* 2017;28(3):203-14.

Erythroplasia de Queyrat

Antecedentes históricos: el término *eritroplasia* viene del griego *erythros* que significa rojo y *plassein*, formar.

La *eritroplasia* de Queyrat (EQ) fue originalmente descrita por Veniamin Mikhaylovich Tarnovsky en 1891 y más tarde apreciada como una enfermedad del pene por Alfred Fournier y Jean Darier en 1893. Estudios realizados por Louis Queyrat en 1911 permitieron que la EQ fuera aceptada como una entidad distinta. En 1933, Marion Baldur Sulzberger y David L. Satenstein la reconocieron como una forma de carcinoma *in situ* (cit. por 1).

Sinonimia: enfermedad de Queyrat, enfermedad de Bowen de las mucosas, epiteloma benigno sifiloide, epiteloma papilar.

Clínica y evolución natural: la EQ es un carcinoma escamoso *in situ* del pene. También se utiliza el término para carcinoma *in situ* de vulva, conjuntiva, mucosa bucal (ver capítulo correspondiente) y mucosa anal. Se considera una neoplasia intraepitelial peniana (NIP) indiferenciada o *bowenoide* (ver capítulo *papulosis bowenoide*).

Se localiza en el glande y se manifiesta como una placa roja brillante de apariencia aterciopelada (2). Los factores predisponentes son la falta de higiene, humedad, calor. La circuncisión temprana es considerada una medida preventiva apropiada para los pacientes. (cit. por 3).

Etiología y fisiopatogenia: forma parte de la patogenia de la enfermedad el virus del papiloma humano (VPH), con sus tipos oncogénicos, 8 y 16, principalmente. También han sido involucrados los tipos 39 y 51 (4).

Progresión tumoral: los pacientes con EQ tienen un riesgo del 30% de progresar a cáncer de pene (4). Tienen un mayor potencial maligno los pacientes con enfermedades asociadas como *liquen escleroso* o *liquen plano* y aquellos con higiene inadecuada y fumadores (5).

Es necesaria la toma de biopsia para confirmar el diagnóstico.

Laboratorio: no existen cambios de laboratorio específicos. Se sugiere estudiar enfermedades de transmisión sexual, como VIH, hepatitis B y C, sífilis, *Chlamydia trachomatis* y realizar estudio cervicovaginal de la pareja (6).

Histopatología: en la EQ se puede observar epidermis acantótica, con paraqueratosis, hipogranulosis, pérdida de la polaridad celular, con células vacuoladas, mitosis atípicas, células atípicas con núcleo hiper cromático y disqueratosis. A nivel dérmico se evidencia edema e infiltrado inflamatorio crónico (1).

Diagnósticos diferenciales: incluyen la balanitis de Zoon (BZ), *liquen plano*, erupción fija por drogas, psoriasis, entre otros. La biopsia es esencial para establecer el diagnóstico.

La BZ es clínicamente similar a la EQ, ambas ocurren en personas de edad media o mayores, pero la histología es diferente. En lesiones tempranas de la BZ, se observa: engrosamiento epidérmico y paraqueratosis, en lesiones avanzadas hay atrofia epidérmica, erosiones. En la dermis se ve infiltrado linfocitario con células plasmáticas, prominencia vascular, extravasación de glóbulos rojos y depósitos de hemosiderina.

La superposición de una *balanopostitis* crónica con EQ puede hacer confundir, de hecho la ésta última presenta un componente inflamatorio dérmico; esto hace difícil establecer lesiones coexistentes (7).

Los diagnósticos diferenciales se observan en la tabla 1 (1,5).

Tabla 1. Diagnósticos diferenciales

Balanitis de Zoon

Balanitis Xerotica Obliterans

Balanopostitis

Dermatitis de contacto

Erupciones fijas de drogas

Liquen plano erosivo

Candidiasis

Psoriasis

Penfigoide cicatrizal

Enfermedad de Paget extramamaria

Carcinoma de células escamosas

Carcinoma de células basales

Melanoma cutáneo

Trastornos ampollares inducidos por fármacos

Tratamientos: la biopsia es esencial para la decisión terapéutica, hay que observar el grado de atipia celular y si hay carcinoma invasivo o no (3).

Las modalidades terapéuticas son amplias e incluyen tratamientos tópicos y quirúrgicos como electrodesecación, curetaje, crioterapia, radioterapia, entre otros.

El 5-fluoruracilo tiene buenas tasas de curación, sin evidencia de recurrencia. Es un antimetabolito que inhibe la síntesis del DNA y RNA. Se usa 2 veces por día, durante 4 a 5 semanas. Después de discontinuar el tratamiento, demora 7 a 14 días en desaparecer la enfermedad residual o cicatrices. Puede producir irritación local, edema y eritema como efectos adversos (1,3).

El imiquimod al 5% usado 1 vez al día por 4 a 16 semanas es otra de las opciones terapéuticas con buenos resultados (8).

El tratamiento quirúrgico con penectomía parcial o total debe ser elegido con precaución debido a que ocasiona estrés psicológico, emocional y depresión (3). La glandectomía total en caso de lesiones pequeñas, tiene una tasa de recurrencia baja, del 2% (9).

El seguimiento estricto del paciente ayuda a observar respuesta a tratamientos, a detectar recurrencias y promueve la concientización de enfermedad y la auto-examinación (10).

Es posible que posterior al tratamiento las lesiones se muestren eritematosas, continúen con signos de inflamación, similares al comienzo del mismo, y con imágenes histológicas inflamatorias persistentes durante años. En estos casos, debido a la clínica y el patrón histológico de reacción postinflamatoria, la biopsia de control es necesaria para evaluar remisión y diferenciar de una recaída (11).

Bibliografía

1. Goette DK. Review of *erythroplasia* of queyrat and its treatment. *Urology* 1976;8(4):311-15.
2. Shabbir M, Minhas S, Muneer A. Diagnosis and management of premalignant penile lesions. *Ther Adv Urol* 2011;3(3):151-8.
3. Antônio JR, Antônio CR, Trídico LA, Alves FT, Rollemberg I. Erythroplasia of Queyrat treated with topical 5-fluorouracil. *An Bras Dermatol* 2016;91(5 Supl 1):42-4.
4. Wieland U, Jurk S, Weissenborn S, Krieg T, Pfister H, Ritzkowsky A. Erythroplasia of Queyrat: coinfection with cutaneous carcinogenic human papillomavirus type 8 and genital papillomaviruses in a carcinoma in situ. *J Invest Dermatol* 2000;115(3):396-401.
5. Porter WM, Francis N, Hawkins D, Dinneen M, Bunker CB. Penile intraepithelial neoplasia: clinical spectrum and treatment of 35 cases. *Br J Dermatol* 2002;147(6):1159-65.
6. Dauendorffer JN, Cavelier Balloy B, Bagot M, Renaud-Vilmer C. HPV-induced penile intra-epithelial neoplasia: Bowenoid papulosis. (Artículo en francés). *Ann Dermatol Venereol* 2017;144(3):220-224.
7. Divakaruni AK, Rao AV, Mahabir B. Erythroplasia of Queyrat with Zoon's balanitis: a diagnostic dilemma. *Int J STD AIDS* 2008;19(12):861-3.
8. Micali G, Nasca MR, De Pasquale, R. Erythroplasia of Queyrat treated with imiquimod 5% cream. *J Am Acad Dermatol* 2006;55(5):901-3.
9. Hadway P, Corbishley CM, Watkin NA. Total glans resurfacing for premalignant lesions of the penis: initial outcome data. *BJU Int* 2006;98(3):532-6.
10. Fanning MD, Flood H. Erythroplasia of Queyrat. *Clin Pract* 2012;2(3):155-6.
11. Fismen S, Grimstad Ø. Two cases of erythroplasia of Queyrat with persistent post-treatment inflammation after histological remission of epithelial dysplasia. *Eur J Dermatol* 2015;25(4):348-9.

Liquen escleroso y atrófico en pene

Antecedentes Históricos: el *liquen* escleroso y atrófico (LEA) fue descrito por primera vez en 1887 por François Henri Hallopeau como una forma atrófica de *liquen* plano. En 1892, Jean Darier, define la histología típica del *liquen* escleroso. En el año 1907, Frank Hugh Montgomery y Oliver Samuel Ormsby, lo nombraron *liquen* plano escleroso y atrófico (cit. por 1).

El LEA en pene ha recibido muchos nombres a lo largo de la historia. En 1908, Ernst Delbanco publica 3 casos de atrofia progresiva del glande y del prepucio, acompañada de prurito, bajo el término *kraurosis glandis et praeputii penis*. El término *balanitis xerotica obliterans* fue introducido por Alfred Stühmer en 1928, para describir el mismo proceso (cit. por 2). En 1941, Charles Freeman y Carl Laymon encuentran la similaridad clínica e histológica entre la *balanitis xerotica obliterans* y el LEA pero no las determinan como una misma enfermedad (2).

Sinonimia: ha recibido muchos nombres a lo largo de la historia, esclerodermia tipo cartón o “carta de juego”, enfermedad de los puntos blancos o *morphea guttata*, *liquen albus*, dermatitis *liquenoide* crónica y atrófica, *balanitis xerótica obliterans*, *kraurosis penii* (cit. por 1). Estos términos han generado confusión, pero todas son variantes de la misma condición (2).

Clínica y evolución natural: es una enfermedad mucocutánea inflamatoria, crónica, con compromiso genital y extragenital; este último es infrecuente, calculado en un 6% (3). Existen casos descritos de LEA en la cavidad oral (4,5).

La incidencia es mayor en mujeres que en hombres. Para algunos autores la relación mujer: hombre es de 10:1 (6,7), no obstante, otros reportan una relación más cercana de 5:1 (3). La edad de presentación del LEA en mujeres muestra un inicio bimodal, en las niñas prepuberales y mujeres posmenopáusicas. En el hombre es más frecuente en la cuarta década de la vida. Sin embargo se puede manifestar a cualquier edad (3).

Han sido descritos factores de riesgo predisponentes, tales como la *diabetes mellitus*, la ausencia de circuncisión, el vitíligo, la alopecia *areata* y la enfermedad tiroidea (8). También se ha asociado al LEA con episodios de *balanitis* a repetición (9). Ha sido reportado que el 11-30% de los LEA se presentan en hombres circuncidados (10). Si bien es un bajo porcentaje la circuncisión no se considera un factor de protección (cit. por 11).

Clínicamente comienza con *eritema* transitorio, posteriormente se instauran máculas y pápulas de color blanco marfil, brillantes, induradas y bien delimitadas. Con el tiempo, la piel lesional de las placas se atrofia, formándose una banda esclerótica blanquecina, compresiva, de 1 a 2 cm. de tamaño, localizada en el extremo distal del prepucio (12). Pueden ser visibles algunas *telangiectasias* (13). La piel inelástica predispone a las fisuras durante la actividad sexual, generando erosiones, ulceraciones, púrpura y ampollas, en algunos casos (14).

Los sitios afectados en el hombre son el glande, la superficie interna del prepucio, la uretra y el meato uretral. (Fig. 45.1). A su vez, el frenillo, la fosa navicular y el cuerpo del pene pueden verse involucrados (13). Se ha descrito un caso de afectación escrotal única (14). La enfermedad perianal es rara de hallar (10,11).

El LEA puede manifestarse con prurito y parestesias, como sensación de ardor (13). La *fimosis* y *parafimosis* son las complicaciones más frecuentes. Otras consecuencias del LEA implican trastornos en la erección, atrofia del glande del pene, *disuria*, obstrucción urinaria con retención de orina y fallo renal (13,16). En la enfermedad de larga data la estenosis del meato uretral puede progresar e involucrar toda la longitud de la uretra, llegando hasta la próstata (17). Según un estudio, 55% de los hombres afectados manifestaron síntomas sexuales, erecciones dolorosas o disfunción eréctil, 18% presentaron síntomas urinarios como *disuria*, disminución del flujo urinario y 29% fueron asintomáticos (18).

Las remisiones espontáneas son raras. El LEA no puede ser curado, pero si controlado con tratamiento. Si se inicia un tratamiento precoz se pueden evitar las secuelas a largo plazo como la destrucción de estructuras anatómicas y la progresión a carcinoma escamoso (14).

Etiología y fisiopatogenia: la etiología es desconocida. Hay evidencia creciente de mecanismos autoinmunes que tienen un rol en la patogenia de la enfermedad. A su vez existe una susceptibilidad genética, y los irritantes crónicos locales pueden ser desencadenantes de la enfermedad.

En varios estudios realizados en mujeres con LEA se han encontrado relación con antecedentes personales o familiares de enfermedades autoinmunes y/o presencia de anticuerpos. Las enfermedades más frecuentemente asociadas son la tiroiditis de Hashimoto, alopecia *areata*, vitiligo y *anemia* perniciosa (19,20). En hombres la presentación con enfermedades autoinmunes es menor que en mujeres.

En cuanto a la predisposición genética, el antígeno leucocitario humano (HLA) DQ7, es más común en mujeres y hombres con LEA (21). También se ha encontrado mayor frecuencia de HLA DR11 y DR12 en hombres con LEA (2).

Asimismo se ha descrito la presencia de la patología en individuos sometidos a traumas locales, instrumentación, cirugías y colocación de *piercings*.

La teoría infecciosa (asociada a *Borrelia burgdorferi*) y hormonal en la actualidad no tiene sustento (cit. por 14).

Progresión tumoral: el carcinoma espinocelular (CEC) ha sido descrito asociado con LEA en mujeres y menos frecuentemente asociado a LEA peneano. El carcinoma verrugoso es menos común y el melanoma, carcinoma basocelular, carcinoma de Merkel, han sido reportados en mujeres con LEA pero no hay estudios que sugieran un aumento en la frecuencia de estos tumores (11).

Cubilla (cit. por 9) identifica el *liquen* escleroso asociado al 50% de carcinomas escamosos de prepucio y al 30% de carcinomas de glande. Siendo en ambos casos la asociación preferencial con las variedades de bajo grado del carcinoma escamoso, como son: el común, el verrucoso papilar y el *seudo*-hiperplásico.

Nazca *et al* (22) en un estudio retrospectivo en Italia, reportaron CEC invasivo o cambios premalignos en 5 de 86 hombres (5.8%) con historia de LEA de 17 años promedio de evolución. Los mismos investigadores entrevistaron la cohorte de pacientes posteriormente y hallaron que 8 pacientes desarrollaron cáncer, representando el 9.3% de su estudio (23). Powel *et al* (24) en un estudio retrospectivo en Oxford encontraron LEA en 11 de 20 pacientes con CEC del pene. Velazquez *et al* (25) en un estudio retrospectivo en el Paraguay, que examinó piezas de circuncisión y penectomías de 207 pacientes con condilomas gigantes, encontraron LEA en 68 (33%). Pietrzak *et al* (26) en otro estudio retrospectivo en Londres, con 155 cánceres de pene, evidenciaron LEA en el 28% de los

pacientes. Basados en estas series ha sido estimado el riesgo de transformación maligna del LEA peneano entre el 4 y 8%, similar al riesgo en LEA vulvar (27).

El rol del virus del papiloma humano en LEA asociado a CEC ha sido debatido. Algunos estudios han documentado la frecuencia de HPV en LEA como despreciable (28,29) y en otros casos se lo ha encontrado hasta en un 33% (30,31).

En el LEA de larga evolución asociado a CEC se ha encontrado un infiltrado *liquenoide*, lo que sugiere la reactivación de la enfermedad (32).

El LEA es una lesión claramente premaligna del pene. Como toda enfermedad preneoplásica debe realizarse seguimiento y ante cualquier cambio clínico está indicado realizar una biopsia. La posible aparición de un CEC en las placas del LEA parece relacionada con el engrosamiento hiperplásico e hiperqueratótico de las lesiones (9).

La biopsia debe ser tomada en caso de sospecha de cambio neoplásico (10,11), cuando haya un área persistente de hiperqueratosis o erosión, *eritema* o lesiones papulares o verrugosas nuevas. También en caso de un área resistente al tratamiento y áreas pigmentadas, para excluir otras proliferaciones melanocíticas atípicas. Puede ser necesaria en casos de resistencia a tratamiento que requieran terapia de segunda línea, y en caso de *liquen* extragenital para descartar superposición con morfea (11).

Laboratorio: dentro de los estudios complementarios se recomienda solicitar un laboratorio de rutina incluyendo hemograma, glucemia, TSH, T3, T4 libre, así como, un examen inmunológico que incluya anticuerpos antinucleares, anticuerpos anti-tiroideos, anti-tiroglobulina, anti-peroxidasa y anti-microsomales tiroideos, para descartar patologías asociadas (33,34).

Histopatología: los cambios histológicos en el LEA temprano son sutiles y se pueden superponer con los cambios observados en psoriasis o *liquen* plano. A nivel epidérmico se observa hiperqueratosis con ortoqueratosis, hipergranulosis de las estructuras anexiales, ocasionalmente acantosis psoriasiforme y engrosamiento focal de la membrana basal. En la dermis se dispone un infiltrado moderadamente denso de linfocitos. A medida que avanza en el tiempo se observa atrofia de la epidermis, degeneración *hidrópica* de la basal, y en la dermis papilar un intenso edema y homogeneización del colágeno, con una colección celular por debajo de la misma, con pérdida de las fibras elásticas, cosa que en la morfea no se aprecia (cit. por 16). Tanto los vasos sanguíneos como los linfáticos se encuentran dilatados. El infiltrado linfocítico puede ser *liquenoide* o intersticial con *exocitosis* de linfocitos y vasculitis linfocítica (34,37).

Diagnósticos diferenciales: debe diferenciarse principalmente de la *eritroplasia* de Queyrat y del *liquen* plano erosivo. En los niños, debe descartarse el fenómeno de Köbner secundario a abuso, sobre todo en niñas prepuberales, sin respuesta a la terapéutica e infecciones de transmisión sexual concomitantes (16). Otros diagnósticos diferenciales figuran en la Tabla 1.

Diagnósticos diferenciales	
-----------------------------------	--

<i>Eritroplasia</i> de Queyrat	<i>Leucoplasia</i>
<i>Liquen</i> plano erosivo	Psoriasis
<i>Liquen</i> simple crónico	<i>Balanitis</i> circinada
Vitíligo	Dermatitis de contacto
Penfigoide cicatrizal	CEC
<i>Balanitis</i> bacteriana o fúngica	Erupción fija a drogas
<i>Balanitis</i> de Zoon	Esclerodermia
(Según 13, 16)	

Tratamientos: el tratamiento prolongado del LEA genital y extragenital con corticoides ultrapotentes es la primera línea de tratamiento, y ha demostrado ser eficaz y seguro para todas las edades y ambos sexos (10,16).

El clobetasol al 0.05% en crema aplicado por 2 a 16 semanas, mejoró el prurito, el ardor, dolor, dispareunia, fimosis, disuria, y modificó los cambios histológicos en 22 hombres en un estudio retrospectivo (38). En una serie de casos, el tratamiento con clobetasol, fue exitoso en 59 % de 185 hombres, 41% no obtuvieron respuesta y requirieron circuncisión (18).

No hay instrucciones estándar para el uso de corticoides tópicos pero la guía de la Asociación Británica de Dermatólogos para el manejo de *liquen* escleroso de 2010 propone la aplicación diaria por 4 semanas, luego, cada dos días por 4 semanas y posteriormente 2 veces por semana por 4 semanas. Si hay recaída de las lesiones hay que aumentar el número de aplicaciones. La efectividad del tratamiento se manifiesta como una mejoría en la hiperqueratosis, sangrado, fisuras y erosiones pero la atrofia, cicatrización y cambios pigmentarios pueden persistir (10).

Los inhibidores de la calcineurina, pimecrolimus 1% en crema y tacrolimus 0,01% en ungüento, están indicados en los casos refractarios a los corticoides. Son antiinflamatorios y tienen efecto inmuno-modulador. No producen atrofia a diferencia de los corticoides, pero son menos efectivos. Se han reportado tumores malignos secundarios. Por lo tanto, su utilización en esta patología sigue siendo en la actualidad *off label*, a pesar de obtener buenos resultados en el tratamiento. Se recomienda utilizarlos por períodos cortos (10, cit. por 14).

Cuando existe resistencia al tratamiento local o tienen cambios estructurales por cicatrización está indicada la cirugía. La circuncisión ha dado resultados satisfactorios entre el 76-100 %. La estenosis meatal se trata con meatotomía o meatoplastia (cit. por 14).

El LEA representa la causa más importante de circuncisión en el varón mayor de 50 años (11).

Han sido mencionados otros tratamientos en la literatura que ya están obsoletos por falta de estudios que apoyen su uso, como los corticoides intralesionales, testosterona intramuscular, procaína endovenosa, cremas con retinoides, vitamina E oral y radioterapia (39-41).

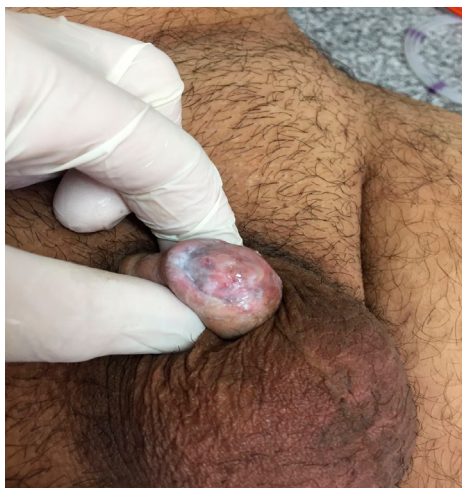

Figura 45: LEA ubicado irregularmente en el glande.

Bibliografía

1. Meffert JJ, David BM, Grimwood RE. Lichen sclerosus. *J Am Acad Dermatol* 1995; 32 (3): 393-416.
2. Freeman C, Laymon CW. Balanitis xerotica obliterans. *Arch Derm Syphilol* 1941; 44 (4): 547-561.
3. Lipscombe TK, Wayte J, Wojnarowska F, Marren P, Luzzi G. A study of clinical and aetiological factors and possible associations of lichen sclerosus in males. *Australas J Dermatol* 1997; 38 (3): 132-6.
4. Wallace HJ. Lichen sclerosus et atrophicus. *Trans St Johns Hosp Dermatol Soc* 1971; 57 (1): 9-30.
5. Brown AR, Dunlap CL, Bussard DA, Lask JT. Lichen sclerosus et atrophicus of the oral cavity: report of two cases. *Oral Surg Oral Med Oral Pathol Oral Radiol Endod* 1997; 84 (2): 165-70.
6. Jensen T, Worsaae N, Melgaard B. Oral lichen sclerosus et atrophicus: a case report. *Oral Surg Oral Med Oral Pathol Oral Radiol Endod* 2002; 94 (6): 702-6.
7. Brownstein MH. Lichen sclerosus et atrophicus. *Comment Arch Dermatol*. 1973; 108 (3): 433.
8. Helm KF, Gibson LE, Muller S. Lichen sclerosus et atrophicus in children and young adult. *Pediatr Dermatol* 1991; 8 (2): 97-101.
9. Bjekic M, Sipetic S, Marinkovic J. Risk factors for genital lichen sclerosus in men. *Br J Dermatol* 2011; 164 (2): 325-9.
10. Peyri Rey E, Arango Toro O. *Liquen escleroso y atrófico del pene: lesión preneoplásica*. *Actas Urol Esp* 2003; 27(2): 73-4.
11. Hasegawa M, Ishikawa O, Asano Y, Sato S, Jinnin M, Takehara K, Fujimoto M, Yamamoto T, Ihn H. Diagnostic criteria, severity classification and guideline of lichen sclerosus et atrophicus. *J Dermatol* 2017; versión on line.
12. Neill SM, Lewis FM, Tatnall FM, Cox NH. British Association of Dermatologists' guidelines for the management of lichen sclerosus 2010. *Br J Dermatol*. 2010; 163 (4): 672-82.
13. Guerra A. *Liquen escleroso*. *Actas Dermosifiliogr* 2003; 94 (10): 633-41.

14. Clouston D, Hall A, Lawrentschuk N. Penile lichen sclerosus (balanitis xerotica obliterans). *BJU international* 2011; 108 (s2): 14-9.
15. Fistarol S, Itin P. Diagnosis and Treatment of Lichen Sclerosus. *Am J Clin Dermatol* 2013; 14 (1): 27-47.
16. Smith SB, Meffert JJ. Lichen sclerosus: An atypical presentation. *Cutis* 2002; 69: (4)285-7.
17. Friedman P, Cesaroni E, Cohen Sabban E, Cabo H, Calb IL, Rausch S, García S. *Liquen escleroso genital y extragenital. A propósito de 4 casos.* *Arch Argent Dermatol* 2014; 64 (4): 144-8.
18. Depasquale I, Park AJ, Bracka A. The treatment of balanitis xerotica obliterans. *BJU Int* 2000; 86 (4): 459-65.
19. Edmonds EV, Hunt S, Hawkins D, Dinnen N, Francis N, Bunker CB . Clinical parameters in male genital lichen sclerosus: a case series of 329 patients. *J Eur Acad Dermatol Venereol* 2012; 26 (6): 730-7.
20. Meyrick Thomas RH, Ridley CM, McGibbon DH, Black MM. Lichen sclerosus et atrophicus and autoimmunity: a study of 350 women. *Br J Dermatol* 1988; 118(1): 41-6.
21. Murphy R. Lichen sclerosus. *Dermatol Clin* 2010; 28 (4): 707-15.
22. Powell J, Wojnarowska F, Winsey S, Marren P, Welsh K. Lichen sclerosus premenarche: autoimmunity and immunogenetics. *Br J Dermatol* 2000; 142 (3): 481-4.
23. Nasca MR, Innocenzi D, Micali G. Penile cancer among patients with genital lichen sclerosus. *J Am Acad Dermatol* 1999; 41 (6): 911-4.
24. Micali G, Nasca MR, Innocenzi D. Lichen sclerosus of the glans is significantly associated with penile carcinoma. *Sex Transm Infect* 2011; 77 (3): 226.
25. Powel J, Robson A, Cranston D, Wojnarowska F, Turner R. High incidence of lichen sclerosus in patients with squamous cell carcinoma of penis. *Br J Dermatol* 2001; 145(1): 85-9.
26. Velazquez EF, Cubilla AL. Lichen sclerosus in 68 patients with squamous cell carcinoma of the penis: frequent atypias and correlation with special carcinoma variants suggests a precancerous role. *Am J Surg Path* 2003; 27(11): 1448-53.
27. Pietrzak P, Hadway P, Corbishley CM, Watkin NA. Is the association between balanitis xerotica obliterans and penile carcinoma underestimated? *BJU Int* 2006; 98 (1): 74-6.
28. Ranjan N, Singh SK. Malignant transformation of penile lichen sclerosus: exactly how common is it? *International Journal of Dermatology* 2008; 47(12): 1308-9.
29. Cupp MR, Malek RS, Goellner JR, Smith TF, Espy MJ. The detection of human papillomavirus deoxyribonucleic acid in intraepithelial, in situ, verrucous and invasive carcinoma of the penis. *J Urol* 1995; 154 (3): 1024-9.
30. Lau PW, Cook N, Andrews H, Bracka A, Myint SH. Detection of human papillomavirus types in balanitis xerotica obliterans and other penile conditions. *Genitourin Med* 1995; 71 (4): 228-30.
31. Nasca MR, Innocenzi D, Micali G. Association of penile lichen sclerosus and oncogenic human papillomavirus. *Int J Dermatol* 2006; 45(6): 681-3.
32. Prowse DM, Ktori EN, Chandrasekaran D, Prapa A, Baithun S. Human papillomavirus-associated increase in p16INK4A expression in penile lichen sclerosus and squamous cell carcinoma. *Br J Der-*

matol 2008; 158(2): 261–5.

33. Innocenzi D, Nasca MR, Skroza N, Panetta C, Potenza MC, Musumeci L, Micali G. Penile lichen sclerosus: correlation between histopathologic features and risk of cancer. *Acta Dermatovenerol Croat* 2006; 14 (4): 225–9.
34. Monsálvez V, Rivera R, Vanaclocha F. *Liquen escleroso*. *Actas Dermosifiliogr* 2010; 101 (1): 31-8.
35. Dauendorffer JN, Renaud-Vilmer C, Cavelier-Balloy B, Bourrat E, Rybojad M. Genital lichen sclerosus in boys. (Artículo en Francés). *Ann Dermatol Venereol* 2016; 143 (1): 73-6.
36. Regauer S, Liegl B, Reich O. Early vulvar lichen sclerosus: a histopathological challenge. *Histopathology* 2005; 47(4): 340–7.
37. Regauer S, Liegl B, Reich O, Pickel H, Beham-Schmid C. Vulvar lichen sclerosus: the importance of early clinical and histological diagnosis. *Hautarzt* 2004; 55 (2): 158–64.
38. Carlson JA, Lamb P, Malfetano J, Ambros RA, Mihm MC Jr. Clinicopathologic comparison of vulvar and extragenital lichen sclerosus: histologic variants, evolving lesions, and etiology of 141 cases. *Mod Pathol* 1998; 1 (9): 844–54.
39. Dahlman-Ghozlan K, Hedblad MA, von Krogh G. Penile lichen sclerosus et atrophicus treated with clobetasol dipropionate 0.05% cream: a retrospective clinical and histopathological study. *J Am Acad Dermatol* 1999; 40 (3): 451-7.
40. Akporiaye L, Jordan G, Devine C. Balanitis xerotica obliterans (BXO). *AUA Update Series* 1997; 16(21): 162-7.
41. Hrebinko RL. Circumferential laser vaporization for severe meatal stenosis secondary to balanitis xerotica obliterans. *J Urol* 1996; 156(5): 1735-6.
42. Rudolph R, Walther P. Full-thickness skin grafts from eyelids to penis, plus split-thickness grafts in chronic balanitis xerotica obliterans. *Ann Plast Surg* 1997; 38 (2): 173-6.

Papulosis *bowenoide*

Antecedentes históricos: La papulosis *bowenoide* (PB) fue descrita por primera vez en 1970 por Kenneth M. Lloyd como enfermedad de Bowen pigmentada y multicéntrica de las ingles (cit. por 1). En 1977, Alfred W. Kopf y Robert S. Bart introducen el término de PB de los genitales (cit. por 2). En 1978, Alfred Kopf junto con Thomas R. Wade y Bernard Ackerman (3) estudian a 11 hombres con lesiones en genitales compatibles con PB y sugieren que las lesiones podrían ser causadas por un virus humano único y que posiblemente tenían potencial maligno.

Sinonimia: enfermedad de Bowen pigmentada y multicéntrica de los genitales, acantoma multicéntrico *bowenoide*, carcinoma *in situ bowenoide*, neoplasia intraepitelial del pene, pápulas pigmentadas del pene con cambios de carcinoma *in situ* (1).

Clínica y evolución natural: La PB es una enfermedad con características clínicas heterogéneas asociadas a una histopatología de carcinoma escamoso *in situ* (4).

El termino neoplasia intraepitelial peneana (NIP) se utiliza para las lesiones precancerosas de pene que presentan riesgo de conversión a carcinoma invasivo. Se dividen en: NIP de bajo grado o diferenciadas y NIP de alto grado o indiferenciadas, según el grado de displasia histológica (cit. por 5).

La nueva clasificación de la Organización mundial de la salud (OMS) para la NIP tiene en cuenta la asociación a VPH y está basada en criterios histológicos, sin considerar la apariencia clínica ni la localización anatómica de las lesiones. En esta clasificación la NIP indiferenciada tiene 3 subtipos: basaloide, condilomatosa o verrugosa y mixta (basaloide y condilomatosa) (ver Tabla 1) (6).

La NIP diferenciada, común o de bajo grado, presenta *atipia citológica* en las capas basal y suprabasal de la epidermis con arquitectura conservada en las capas superiores (cit. por 5). Esta no se asocia a infección por el virus del papiloma humano (VPH), dentro de ella se incluyen las dermatosis inflamatorias crónicas del pene, como el *liquen plano* y el *liquen escleroso y atrófico* (7).

La NIP indiferenciada, *bowenoide* o de alto grado, son carcinomas *in situ*. En la histología de estas lesiones se observa atipia citológica que afecta a más de los dos tercios inferiores del epitelio, células de aspecto basaloide, abundantes mitosis, y se correlaciona con el VPH (cit. por 5). Hay 3 epónimos para las lesiones de NIP de alto grado: enfermedad de Bowen genital (EBG), *eritroplasia* de Queyrat (EQ) y PB (5,8). Estas enfermedades tienen distintas formas de presentación clínica y diferente riesgo de progresión a carcinoma (ver Tabla 2).

NIP	
Diferenciada (no asociada a VPH)	<i>Liquen plano</i> <i>Liquen escleroso y atrófico</i>

Indiferenciada (asociada a VPH)	Condilomatoso verrugosa Basaloide Mixta (Basaliomatosa y condilomatosa)
---	--

Tabla 1. Tomada de Moch *et al* (6)

NIP	Papulosis bowenoide	Eritroplasia de Queyrat	Enfermedad de Bowen
Edad	<35 años	>35 años	>35 años
Clínica	Lesiones múltiples. Máculo-pápulas rojas-marrones, verrugosas, con tendencia a coalescer en placas	Lesión única. Placa bien definida, roja, lisa, aterciopelada. Pueden haber áreas de erosión	Lesión única. Placa bien definida rojo-opaca con escamas y a veces costras. Pueden ser muy pigmentadas. Cambios nodulares, leucoplasia o úlceras
Localización	Pene, pubis, prepucio, glande	Glande o en la cara interna del prepucio	Pene, ingle, suprapúbico
Síntomas	Asintomática o prurito	Asintomática	Asintomática
Histología	Displasia moderada	Displasia severa	Displasia severa
Progresión	<1%	30%	5%

Tabla 2. Tomada de Shabbir *et al* (9)

La PB puede presentarse desde el año de edad hasta los 64 años, con una incidencia mayor en la tercera década de la vida (1).

Se manifiesta como máculas, pápulas o placas múltiples, ligeramente elevadas, bien delimitadas. La superficie suele ser plana, pero también puede ser en forma de cúpula, papilomatosa o verrugosa. Su tamaño es de algunos milímetros hasta un centímetro. El color de las lesiones es variable, rojo, violáceo, pardo, o puede presentar coloración similar a la piel subyacente o mucosa. Generalmente son múltiples y pueden coalescer (1,2).

Se localizan en el prepucio o cuerpo del pene, también en el glande. En el área perianal adoptan aspecto verrucoide, color pardusco y consistencia blanda.

Existen algunos casos de distribución lineal (2,10-12). Las formas erosivas son raras. Las lesiones suelen ser asintomáticas pero algunas veces aparece prurito, ardor, *dispareunia* o pueden asociarse a episodios recurrentes de *balanopostitis* (cit. por 13).

La regresión espontánea de las lesiones ha sido reportada varias veces (cit. por 4,14). La PB tiene una duración promedio de 2,4 meses (15).

Etiología y fisiopatogenia: el VPH tipo 16 es el más frecuentemente asociado a la PB, encontrándose entre el 80 y 95% de las lesiones de los pacientes estudiados. Los serotipos 16, 18 y 33 son con-

siderados como los más oncogénicos. En un pequeño porcentaje de pacientes se han aislado otros tipos de VPH como el 31, 32, 34, 35, 39, 42, 48, 51 y 54. Puede haber dos serotipos, por ejemplo, se encontró un caso de infección doble con VPH 16 y 6, asociado a condiloma acuminado (cit. por 1).

La presencia de lesiones multifocales es debida a la auto inoculación viral (4).

Para algunos especialistas la PB lineal es producida por el fenómeno de Koebner a través del contacto directo o auto inoculación del VPH (11). Para otros autores, los VPHs residentes en el surco coronario son más refractarios a la eliminación fisiológica con el baño o fricción durante la actividad sexual debido al sitio anatómico. Por lo tanto, el desarrollo de la PB lineal en este sitio puede ser resultado de la retención prolongada de los VPHs (2).

Feldman *et al* (14) estudiaron el estado inmune de pacientes con PB, debido a que la inmunosupresión predispone a la infección por el VPH. Encontraron que la mayoría de los pacientes presentaban alteración de los linfocitos T *helper*. Como conclusión de su estudio, sugieren que los pacientes con PB deben ser evaluados respecto a su estado inmune. Los hombres con PB inmunocomprometidos están más predispuestos a infecciones oportunistas, requieren un tratamiento agresivo y seguimiento de cerca debido a que el riesgo de desarrollar cáncer es mayor.

Progresión tumoral: Kato *et al* (16) en 1988, estudian el caso de una mujer con carcinoma invasivo y PB, detectan VPH 16 en ambas lesiones y concluyen que este podría tener un rol en la transformación maligna de la PB.

No hay casos descritos, en varones, de PB que hayan evolucionado a auténticos carcinomas (1). Sin embargo la asociación de VPH 16 con el cáncer de pene ha sido demostrada por muchos estudios epidemiológicos. En los cánceres de pene VPH positivos el tipo 16 es el más predominante. La asociación de cáncer de pene con VPH de bajo riesgo también ha sido sugerida. El VPH 8 ha sido detectado en lesiones peneanas. Sin embargo no se conoce si estos virus de bajo riesgo están involucrados en la patogenia del cáncer de pene.

En la EBG el VPH 16 está en el 43 al 80% de los casos (cit. por 8). En un estudio de 8 casos con EQ el VPH 16 estuvo presente en el 88% de las lesiones biopsiadas y el VPH 8 estuvo en todos los casos.

Los pacientes con EBG tienen un riesgo de progresar a cáncer de aproximadamente de 5% y en la EQ es del 30% (17).

La progresión a cáncer de pene en la PB se estima menor al 1% (cit. por 6). Las lesiones persistentes de PB pueden progresar a EBG o EQ (13).

Laboratorio: no existen cambios de laboratorio específicos. Se sugiere estudiar el estado inmunológico del paciente (14), enfermedades de transmisión sexual, como VIH, hepatitis B y C, sífilis, *Chlamydia trachomatis* y realizar estudio cervicovaginal de la pareja (7).

Histopatología: Se observa nivel epidérmico hiperqueratosis, paraqueratosis focal, foco de hipergranulosis, queratinocitos vacuolados, acantosis irregular, elongación de red de crestas. Se evidencia atipia celular y nuclear, con núcleos hiper cromáticos, nucléolos prominentes y figuras mitóticas. Pueden hallarse células gigantes multinucleadas y queratinización celular individual (cit. por 18). En el estrato corneo y granuloso hay cuerpos de inclusión *like*, redondos, rodeados por un halo.

El cambio histológico que distingue la PB de la EQ y EBG es la falta de compromiso completo del epitelio por los queratinocitos atípicos. En la PB la unión dermo-epidérmica está intacta y los

cambios de carcinoma escamoso invasivo no se observan. El *acrotriquio* y el infundíbulo folicular pueden mostrar atipias, pero no involucra estas estructuras en su totalidad. Las células displásicas afectan el *acrosiringio*, esto no sucede en la EBG.

En la dermis se evidencian capilares dilatados, infiltrado perivascular difuso de linfocitos. Hay depósito de melanina libre y melanófagos (19).

Dermatoscopia: se evidencian en las lesiones puntos marrón-grises con disposición lineal localizados en la periferia de la lesión. Son figuras similares a la enfermedad de Bowen pigmentada (20).

Diagnósticos diferenciales: puede confundirse clínicamente con carcinoma invasor, condilomas planos, *liquen plano*, psoriasis, *eritroplasia* de Queyrat, enfermedad de Paget extramamaria, *liquen escleroso* y *atrófico* (7,18).

Tratamientos: existen varias modalidades terapéuticas como circuncisión, electrodesecación, ablación con láser, crioterapia, terapia fotodinámica, 5- fluoruracilo (5-FU) en ungüento, cirugía, incluida la técnica de Mohs (cit. por 21). Las tasas de recurrencia con estos tratamientos son altas y las lesiones persistentes se consideran precursores de malignidad.

La terapia fotodinámica tiene ventaja comparado a otros tratamientos como electrocoagulación, crioterapia y cirugía. Presenta mayor eficacia, tolerabilidad, excelentes resultados cosméticos y bajo riesgo de cicatrización. El mayor problema es el dolor durante la iluminación. Se han encontrado mejores resultados con terapia combinada con láser CO₂. La terapia intensificada podría lograr un mantenimiento prolongado de la remisión (22).

La PB ha sido tratada con imiquimod exitosamente en muchas ocasiones (cit. por 23).

El imiquimod es un modificador de la respuesta inmune, induce la producción de citoquinas de los monocitos y macrófagos, estimula la respuesta de linfocitos T *helper* 1, la activación de linfocitos T citotóxicos, y la respuesta de células B. Por lo tanto el imiquimod combate la infección viral y también reduce las lesiones pre-malignas y malignas epiteliales (cit. por 24).

El imiquimod ha sido utilizado como terapia de primera y segunda línea después del tratamiento con 5-FU. Deen *et al.* (21) revisaron 29 artículos y encontraron respuesta completa en el 63% de los casos y falta de respuesta en el 29%. Según los distintos tipos de NIP encontraron respuestas del 88% en EBG, del 75% en la PB y 53% en EQ. Los regímenes de aplicación con menor frecuencia son más largos pero más eficaces que los regímenes con una mayor frecuencia de aplicación y más corta duración.

Lucker *et al* (24) reportaron que la eficacia del imiquimod depende del estado del VPH 16 en las células. En el estudio trataron 2 pacientes con imiquimod trisemanal durante 16 semanas. Realizaron hibridación fluorescente *in situ* usando una prueba específica para VPH 16 y encontraron que los pacientes que contenían VPH 16 episomal respondieron mejor que aquellos con VPH 16 integrado al ADN celular. La integración viral al genoma celular puede persistir luego del tratamiento. Sugieren que al finalizar el tratamiento debería realizarse una nueva biopsia con tinción para VPH, para determinar la eficacia del mismo.

Se pueden realizar terapias combinadas obteniendo buenos resultados. Shaw *et al* (25) realizaron la combinación de crioterapia con imiquimod. Primero, los pacientes, recibían crioterapia y posteriormente aplicaban en domicilio imiquimod 3 a 5 veces por semana por 8 semanas y luego 1 a 3 veces por semana, como terapia de mantenimiento. Los resultados evidenciaron mejor respuesta

que la obtenida con monoterapias.

Bibliografía

1. Trejo Ruiz JJ, Cancela G. R. Papulosis bowenoide. Revisión del tema. *Rev Cent Dermatol Pascua* 1999;8(3):147-50.
2. Peng WS, Tan C. Bowenoid papulosis in a linear distribution. *Postepy Dermatol Alergol* 2016;33(2):146-8.
3. Wade TR, Kopf AW, Ackerman AB. Bowenoid papulosis of the penis. *Cancer* 1978;42(4):1890-903.
4. Gross G, Hagedorn M, Ikenberg H, Ruffli T, Dahlet C, Grosshans E, Gissmann L. Bowenoid Papulosis. Presence of Human Papillomavirus (HPV) Structural Antigens and of HPV 16-Related DNA Sequences. *Arch Dermatol* 1985;121(7):858-63.
5. Ferrándiz-Pulido C, De Torres I, García-Patos V. Carcinoma escamoso de pene. *Actas Dermosifiliogr* 2012;103(6):478-87.
6. Moch H, Cubilla AL, Humphrey PA, Reuter VE, Ulbright TM. The 2016 WHO classification of tumours of the urinary system and male genital organs — Part A: renal, penile and testicular tumours. *Eur Urol* 2016;70(1):93-105.
7. Dauendorffer JN, Cavelier Balloy B, Bagot M, Renaud-Vilmer C. Les néoplasies intra-épithéliales bowenoïdes HPV-induites du pénis. *Ann Dermatol Venereol* 2017;144(3):220-224.
8. Bleeker MC, Heideman DA, Snijders PJ, Horenblas S, Dillner J, Meijer CJ. Penile cancer: epidemiology, pathogenesis and prevention. *World J Urol* 2009;27(2):141-50.
9. Shabbir M, Minhas S, Muneer A. Diagnosis and management of premalignant penile lesions. *Ther Adv Urol* 2011;3(3):151-8.
10. Kumei A, Imanishi H, Tsuruta D, Yoshida Y, Nakagawa K. Multiple linear bowenoid papulosis without surrounding papules. *J Dermatol* 2012;39(10):862-3.
11. Sweidan NA, Salman SM, Zaynoun ST, Sanaknaki BA, Kibbi AG. Linear bowenoid papulosis of the genitalia. A possible Koebner phenomenon. *Int J Dermatol* 1990;29(6):430-1.
12. Berger BW, Hori Y. Multicentric Bowen's disease of the genitalia: spontaneous regression of lesions. *Arch Dermatol* 1978;114(11):1698-9.
13. Von Krogh G, Horenblas S. Diagnosis and Clinical Presentation of Premalignant Lesions of the Penis. *Scand J Urol Nephrol Suppl* 2000;(205):201-14.
14. Feldman SB, Mack Sexton F, Glenn JD, Lookingbill DP. Immunosuppression in Men With Bowenoid Papulosis. *Arch Dermatol* 1989;125(5):651-4.
15. Obalek S, Jablonska S, Beaudenon S, Walczak L, Orth G. Bowenoid papulosis of the male and female genitalia: risk of cervical neoplasia. *J Am Acad Dermatol* 1986;14(3):433-44.
16. Kato T, Saijyo S, Hatchome N, Tagami H, Kawashima M. Detection of Human Papillomavirus Type 16 in Bowenoid Papulosis and Invasive Carcinoma Occurring in the Same Patient With a History of Cervical Carcinoma. *Arch Dermatol* 1988;124(6):851-2.
17. Wieland U, Jurk S, Weissenborn S, Krieg T, Pfister H, Ritzkowsky A. Erythroplasia of Queyrat: coinfection with cutaneous carcinogenic human papillomavirus type 8 and genital papillomaviruses in a carcinoma in situ. *J Invest Dermatol* 2000;115(3):396-401.

18. Kimura S. Bowenoid Papulosis of the Genitalia. *Int J Dermatol* 1982;21(8):432-6.
19. Kao GF, Graham JH. Bowenoid Papulosis. *Int J Dermatol* 1982;21(8):445-6.
20. Marcucci C, Cohen Sabban E, Friedman P, Peralta R, Calb I, Cabo H. Dermoscopic findings in bowenoid papulosis: report of two cases. *Dermatol Pract Concept* 2014;4(4):61-3.
21. Deen K, Burdon-Jones D. Imiquimod in the treatment of penile intraepithelial neoplasia: An update. *Australas J Dermatol* 2017;58(2):86-92.
22. Wu YH, Qiao JJ, Bai J, Fang H. Aminolevulinic acid photodynamic therapy for bowenoid papulosis. *Indian J Dermatol Venereol Leprol* 2015;81(2):219-20.
23. Shimizu A, Kato M, Ishikawa O. Bowenoid papulosis successfully treated with imiquimod 5% cream. *Journal of Dermatology* 2014;41(6):545-6.
24. Lucker GP, Speel EJ, Creytens DH, Van Geest AJ, Peeters JH, Claessen SM, Vermeulen AH, Pauwels P, Meulemans EV. Differences in imiquimod treatment outcome in two patients with bowenoid papulosis containing either episomal or integrated human papillomavirus 16. *J Invest Dermatol* 2007;127(3):727-9.
25. Shaw KS, Nguyen GH, Lacouture M, Deng L. Combination of imiquimod with cryotherapy in the treatment of penile intraepithelial neoplasia. *JAAD* 2017;3(6):546-549.

Sección 5

Preneoplasias obligadas de genitales externos femeninos

La práctica de la medicina es un arte basado en una ciencia.

W. Osler

Liquen esclero-atrófico vulvar

Antecedentes históricos: el liquen escleroso (LE) fue descrito por Francois Henri Hallopeau por primera vez en 1887. Cinco años más tarde Ferdinand Jean Darier describió los cambios histológicos característicos de ésta enfermedad. El ginecólogo August Breisky, fue quien identificó el LE con afectación genital femenina denominándolo, *craurosis* vulvar (cit. por 1).

Sinonimia: el LE puede denominarse *liquen* esclero-atrófico así como también *craurosis* vulvar, aunque estos términos están en desuso. Actualmente la ISSVD (*International Society for the Study of Vulvovaginal Disease*) propone el término *liquen* escleroso para designar a esta enfermedad (1).

Clínica y evolución natural: puede ocurrir a cualquier edad, pero tiene dos picos principales de incidencia. El primero se manifiesta antes de la pubertad y el segundo después de la menopausia. Se ha estimado una prevalencia de 1 en 300 a 1 en 1.000 mujeres que acuden a centros especializados en patología vulvar (2).

Clínicamente podemos identificar tres estadios: el inicial, el de enfermedad establecida y el final en donde se aprecian cambios anatómicos importantes (3).

En el estadio inicial se observan máculas o pápulas blanquecinas, brillantes, de bordes poco definidos y superficie lisa. Estas van confluyendo y formando placas simétricas que se localizan principalmente en labios menores, mayores, periné, clítoris y región perianal. Estas lesiones sobre-elevadas marfilinas pueden extenderse hacia los pliegues genitocrurales y nalgas. En esta fase temprana la anatomía vulvar está conservada (Fig. 47.1).

En el estadio de enfermedad establecida el signo cardinal es la atrofia cutánea. La vulva globalmente se aprecia con un color blanquecino, opaco, con aspecto apergaminado o “en papel de cigarrillo”, se pueden evidenciar áreas de equimosis y púrpuras, como así también excoriaciones secundarias al rascado vigoroso y zonas de *liquenificación* (Fig. 47.2).

En el estadio final priman los cambios estructurales, secundarios a la esclerosis dérmica. Los labios menores se fusionan con los mayores, el clítoris queda sepultado bajo su capuchón que también sufre fusión con tejidos adyacentes. Este proceso de cicatrización puede llevar a una obliteración completa del *introito*. En líneas generales el LE no presenta afectación vaginal y cuando esta se halla comprometida debemos hacer el diagnóstico diferencial con el *liquen* plano. Cabe destacar que se describen en la literatura casos excepcionales de LE con afectación vaginal (3) (Fig. 47.3).

El prurito vulvar es el síntoma principal, aunque en ciertas ocasiones puede presentarse de manera asintomática. Normalmente se acentúa en la noche impidiendo conciliar el sueño. Si las lesiones cutáneas asientan en la región perianal, se manifiesta con prurito anal. El rascado excesivo conduce a *liquenificación* y excoriaciones. La *dispareunia* se presenta como un síntoma asociado ya sea inicial o tardío. En la etapa temprana se expresa con fisuras postcoitales y en la etapa tardía responde a los cambios cicatrizales secuelares propios de la enfermedad que estenosan el *introito*. La fusión sobre el clítoris también puede causar menor sensación sexual o incluso *anorgasmia*, aunque esto no es común. La *disuria* y dificultad miccional ocurre cuando se produce la fusión de los labios menores sobre la uretra en enfermedad avanzada (4-5).

Etiología y patogenia: su etiología es desconocida. Se lo ha vinculado con diversos factores in-

munológicos, genéticos, locales, hormonales, infecciosos y traumáticos. Las pacientes con LE frecuentemente presentan enfermedades autoinmunes como la *alopecia areata*, vitíligo, trastornos tiroideos (tiroiditis de Hashimoto), *anemia* perniciosa y *diabetes mellitus*. En aquellos pacientes con predisposición genética, un trauma local actuaría como un gatillo para desencadenar la enfermedad. Actualmente las teorías hormonales e infecciosas no tienen sustento.

Progresión tumoral: las mujeres con LE vulvar presentan mayor riesgo de desarrollar un carcinoma espinocelular (CCE) de la vulva. Existen diversos factores que incrementan este riesgo como son: la edad avanzada, el tiempo de evolución, la persistencia de los síntomas a pesar del tratamiento correcto y la presencia de zonas hiperqueratóticas. Se estima que la frecuencia de desarrollar cáncer en pacientes con LE ronda entre el 3 al 5%. El tiempo promedio entre el diagnóstico de la dermatosis y la aparición de la neoplasia es entre 4 a 10 años (6).

Resulta fundamental biopsiar cualquier lesión sobrelevada que asiente en terreno de LE ya que la ausencia de células atípicas, nos hablará de un *liquen* simple crónico (antiguamente denominado hiperplasia epitelial) pasible de tratamiento tópico con corticoides. De manera antagónica la presencia de atipias nos confirmará la presencia de un *VIN* diferenciado (*VINd*), entendiéndose a éste como el verdadero precursor del cáncer de vulva. Van de Nieuwenhof *et al* (7) concluyó que la tasa de progresión del *VINd* es del 32,9%.

Cabe mencionar que las pacientes con LE y *VINd* presentan mayor riesgo de progresión al cáncer de vulva.

Laboratorio: debido a su asociación con enfermedades inmunológicas, los estudios complementarios que se recomienda solicitar son: laboratorio de rutina incluyendo hemograma y glucemia, así como FAN (factor antinúcleo), anticuerpos antitiroideos, antitiroglobulina (ATG), antiperoxidasa (ATPO) y antimicrosomales (ATM), tirotrófina ultrasensible (TSH), T3 y T4 libre (8).

Histopatología: el diagnóstico de LE vulvar se basa en las manifestaciones clínicas características, aunque en ocasiones requiere su confirmación histológica. La biopsia está indicada cuando el cuadro clínico sea dudoso, ante cualquier lesión nodular o sangrante, ante una entidad sugestiva de LE pero refractaria al tratamiento, cuando exista sospecha de mayor patología (áreas sugestivas de *VIN* o carcinoma) y en pacientes con antecedentes de *VIN* o lesiones invasoras (4,5).

En el examen histológico las alteraciones iniciales incluyen vacuolización de la capa basal de la epidermis y ocasional *necrosis* de queratinocitos asociado a un infiltrado linfocitario en banda en la dermis superficial. Las lesiones más estables muestran atrofia de la epidermis y edema de dermis papilar junto con esclerosis e hialinización de los haces de colágeno, que dan un aspecto homogéneo a toda la dermis superficial.

Diagnósticos diferenciales: los diagnósticos diferenciales son múltiples. El *liquen* plano, es una enfermedad multisistémica que compromete las mucosas y afecta el epitelio vaginal, generando un flujo sanguinolento, maloliente y sinequias que generan obliteración de éste órgano. El *VINd* tiene una forma de presentación heterogénea, en ocasiones asienta sobre un terreno de LE y es por ello que resulta fundamental biopsiar todas las lesiones sobrelevadas que no respondan a la terapéutica estándar. Otros diagnósticos a descartar son: el *liquen* simple crónico, la enfermedad de Paget vulvar, el vitíligo, el penfigoide de las membranas mucosas, la psoriasis y la atrofia por déficit de estrógenos.

Tratamientos: el tratamiento se debe instaurar a todas las mujeres con LE vulvar, incluyendo aquellas que no presenten síntomas. El éxito de la terapia radica en el alivio del prurito y el dolor.

Otros signos pasibles de tratamiento son las lesiones hiperqueratósicas, las fisuras, las *equimosis* y en ocasiones la atrofia y la despigmentación; sin embargo, los cambios anatómicos, si están presentes, son irreversibles. Es importante informar a las pacientes que se trata de una enfermedad con un curso crónico, que presenta en su evolución natural brotes y remisiones (9).

Los corticosteroides tópicos de alta potencia son la base del tratamiento. Se utiliza el propionato de clobetasol 0,05% en ungüento. El furoato de mometasona 0,1%, puede ser una alternativa eficaz (10). El esquema de tratamiento se divide en una fase de ataque, la cual tiene una duración de 90 días y una fase de mantenimiento que se prolonga durante toda la vida. Durante la fase inicial, la aplicación de la medicación se realiza de manera diaria, incluso cada doce horas si la sintomatología es muy florida, el segundo mes se debe colocar tres veces por semana y por último, durante el tercer mes se debe emplear dos veces por semana. La cantidad de fármaco a aplicar se mide con la denominada “unidad digital”, entendiéndose por ésta a la cantidad de medicación que se coloca desde el pliegue distal del dedo índice hasta su punta, lo que equivale a 0,5 gramos aproximadamente. La fase de mantenimiento requiere de la utilización del ungüento una vez por semana de por vida (4,5).

Si bien los corticosteroides tópicos potentes pueden inducir atrofia cutánea, *telangiectasias* y *estrías*, el seguimiento a largo plazo de los pacientes con LE vulvar no ha demostrado estos cambios ya que los labios menores y el clítoris son relativamente resistentes a los efectos secundarios de estos fármacos. Los pliegues inguinales, la zona de pelo en labios mayores y la piel perianal son menos resistentes a la atrofia inducida por corticoides, por lo cual necesita ser controlado.

La terapéutica de segunda línea recomendada son los inhibidores de la calcineurina tópicos (tacrolimus 0,1%, pimecrolimus 1%). Se recomienda utilizarlos por períodos cortos.

El tratamiento quirúrgico está indicado en las adherencias graves y lesiones cicatrizales que generen limitaciones funcionales (dificultad en la micción, defecación, imposibilidad de penetración vaginal en el *coito*).

Otras terapias utilizadas incluyen los retinoides vía oral, considerados como tercera línea de tratamiento, la fototerapia (PUVA), la terapia fotodinámica, la ciclosporina oral y tópica, la crioterapia y el láser de dióxido de carbono. Siendo éstas últimas alternativas terapéuticas sin evidencia científica suficiente que avale su uso.

Se recomienda un seguimiento de por vida. En pacientes con enfermedad bien controlada y un plan de tratamiento estable las visitas deben ser anuales. En contrapartida aquellas pacientes con lesiones atípicas, antecedente de cáncer, VIN o síntomas persistentes el control se realizará cada 3 a 6 meses.

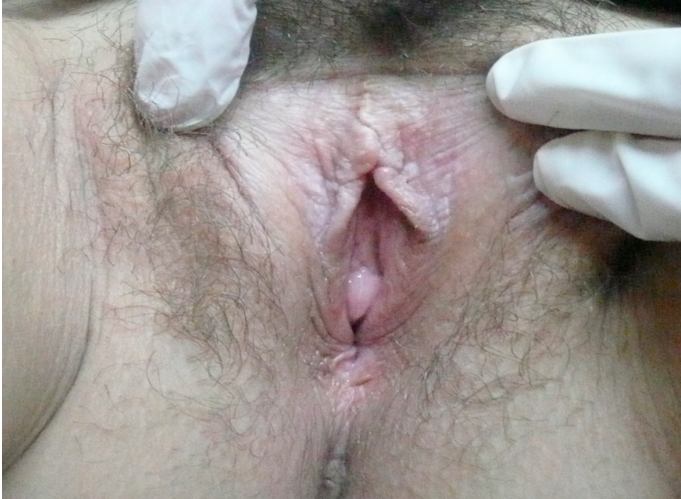

Figura 47.1: Placas blanquecinas, simétricas, localizadas en capuchón de clítoris y labios menores, intensamente pruriginosas, compatibles con liquen escleroso genital

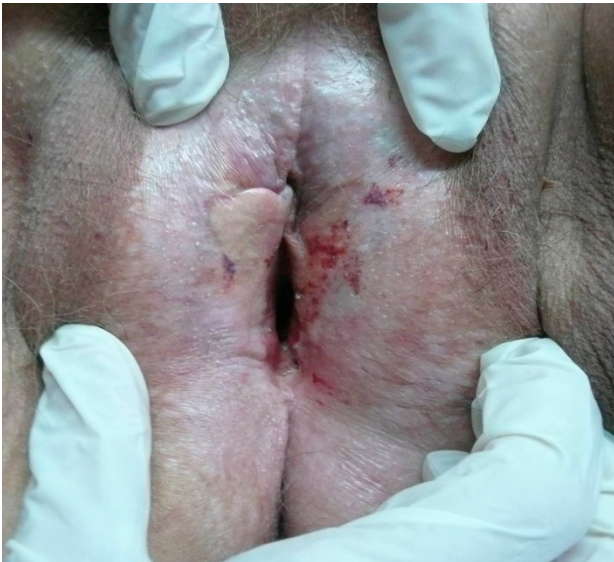

Figura 47.2: Marcada atrofia cutánea, piel fina, blanquecina, con aspecto de "papel de cigarrillo", áreas de equimosis

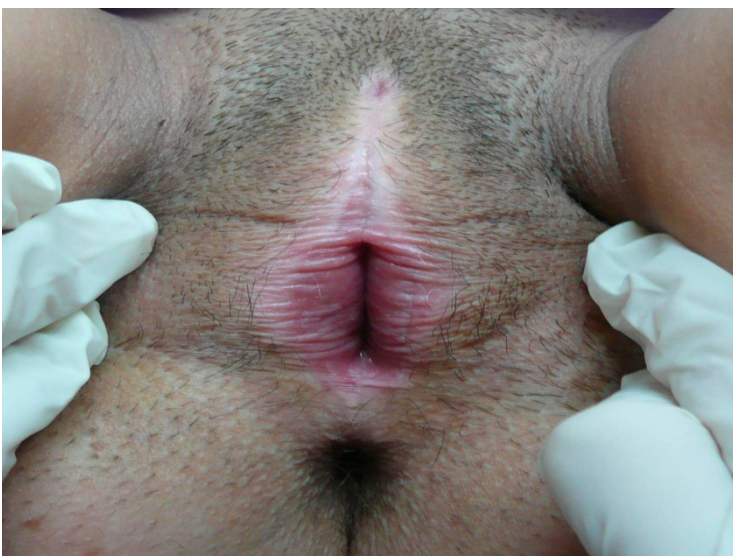


Figura 47.3: Pérdida de la anatomía vulvar, fusión de labios menores y capuchón del clítoris con enterramiento del mismo. Introito estenosado. Estadio final del liquen escleroso. Estos cambios arquitecturales son irreversibles

Bibliografía

1. Martin R, Ghoreschi K. Morphea and Lichen Sclerosus. Bologna, JL, Jorizzo JL, Schaffer JV, Cerroni L, Heymann WR, Callen J P. *Dermatology*, vol. 2. 2012 New York, NY, Mosby pp 657- 70.
2. Barchino-Ortiz L, Suarez-Fernandez R, Lazaro-Ochaita P. Dermatitis inflamatorias vulvares. *Actas Dermosifiliogr* 2012 May;103(4):260-75.
3. Zendell K, Edwards L. Lichen Sclerosus With Vaginal Involvement. *JAMA Dermatology* 2013;149(10):1199.
4. [Internet]. 2017 [cited 9 June 2017]. Available from: [http://AEPCC-Guía: Dermatitis inflamatoria de la vulva \(liquen escleroso, liquen plano y liquen simple crónico\). Coordinador: Andía D. Autores: Cararach M, Castro M, García A, Juliá M, Mascaró JM, Quílez JC, Ramírez M, Ramón y Cajal JM. Revisores-editores: Torné A, del Pino M. Publicaciones AEPCC. 2016; pp: 1-52. ISBN: 978-84-617-6416-7](http://AEPCC-Guía: Dermatitis inflamatoria de la vulva (liquen escleroso, liquen plano y liquen simple crónico). Coordinador: Andía D. Autores: Cararach M, Castro M, García A, Juliá M, Mascaró JM, Quílez JC, Ramírez M, Ramón y Cajal JM. Revisores-editores: Torné A, del Pino M. Publicaciones AEPCC. 2016; pp: 1-52. ISBN: 978-84-617-6416-7).
5. Neill S, Lewis F, Tatnall F, Cox N. British Association of Dermatologists' guidelines for the management of lichen sclerosus 2010. *Br J Dermatol* 2010;163(4):672-82.
6. MacLean A, Jones R, Scurry J, Neill S. Vulvar Cancer and the Need for Awareness of Precursor Lesions. *Journal of Lower Genital Tract Disease* 2009;13(2):115-17.
7. van de Nieuwenhof H, Massuger L, van der Avoort I, Bekkers R, Casparie M, Abma W *et al.* Vulvar squamous cell carcinoma development after diagnosis of VIN increases with age. *Eur J Cancer* 2009;45(5):851-6.
8. Friedman P, Cesaroni E, Cohen E, Cabo H, *et al.* Liquen esclero genital y extragenital a propósito de 4 casos. *Arch Argent Dermatol* 2014;64: 144-8.
9. Brodrick B, Belkin Z, Goldstein A. Influence of treatments on prognosis for vulvar lichen sclerosus: Facts and controversies. *Clinics in Dermatology* 2013;31(6):780-6.
10. Virgili A, Borghi A, Toni G, Minghetti S, Corazza M. First randomized trial on clobetasol propionate and mometasone furoate in the treatment of vulvar lichen sclerosus: results of efficacy and tolerability. *Br J Dermatol* 2014;171(2):388-96.

Liquen plano vulvar

Antecedentes históricos: en 1869, Erasmus Wilson, introdujo el término de *lichen planus* para describir una dermatosis que Ferdinand Ritter von Hebra había descrito como *lichen ruber*. Louis-Frédéric Wickham, en 1895, describió las lesiones características con estrías y puntillado blanquecino que se desarrollan sobre las pápulas aplanadas. En el año 1909, Ferdinand-Jean Darier, detalló las características histológicas de esta entidad (cit. por 1).

Sinonimia: esta enfermedad es conocida también como *liquen rojo plano*.

Clínica y evolución natural: es una enfermedad dermatológica inflamatoria de etiología desconocida, suele afectar a la piel, las mucosas, las uñas y el cuero cabelludo. El *liquen plano* (LP) vulvar puede presentarse de manera aislada o como parte de una enfermedad multisistémica. El subtipo erosivo es la variante más frecuente de afectación vulvar, siendo una patología con gran morbilidad (2).

La incidencia y prevalencia del LP vulvar no se ha establecido claramente, algunos autores postulan que podría afectar hasta el 50-60% de las pacientes con LP oral, por lo que resulta imperativo el examen físico de la región genital en aquellas pacientes con enfermedad en la cavidad oral. Micheletti *et al* (3) observaron una prevalencia de LP vulvar en el 3,7% (125 pacientes afectas) de 3.550 mujeres biopsiadas que acudieron a un centro ginecológico especializado en patología vulvar. Habitualmente se presenta entre los 50 a 60 años de edad. En el estudio anteriormente mencionado la edad media de presentación fueron los 58 años.

La sintomatología del LP vulvar es florida aunque no es considerada *patognomónica*. Las mujeres con frecuencia se presentan con dolor vulvar, ardor, prurito y *dispareunia*. Otro síntoma prominentemente que refieren estas pacientes es una secreción vaginal sanguinolenta que no responde a terapéutica estándar para la vaginitis.

Las manifestaciones clínicas pueden tener un curso constante o intermitente. Cabe destacar que en ocasiones una minoría de las mujeres son asintomáticas o tienen mínimos indicios de enfermedad (4).

Existen tres formas clínicas de LP vulvar:

- LP erosivo,
- LP papuloescamoso y
- LP hipertrófico

El LP erosivo es la variante más común de LP vulvar. Se caracterizan por placas erosivas, eritematosas, bien delimitadas, brillantes con estrías de color blanco o un borde blanco en serpentina (estrías de Wickham). Se localiza en los labios menores, vestíbulo y el *introito* vaginal como lesiones simétricas y demarcadas. En su evolución natural genera destrucción arquitectónica, ocasionando pérdida de los labios menores, fusión del capuchón del clítoris con enterramiento del mismo y estrechamiento del *introito*. El compromiso de la vagina se ha reportado hasta el 70% de las pacientes con LP erosivo. El epitelio vaginal se halla friable, descama con facilidad desarrollando así, adherencias y *sinequias*, lo que puede conducir al estrechamiento u obliteración (Figs. 48.1).

Mención aparte merece el síndrome vulvo-vagino-gingival el cual se considera una variante del LP erosivo que afecta el epitelio de la vulva, la vagina y la boca siendo una afección especialmente refractaria al tratamiento.

El LP papuloescamoso o clásico consiste en pequeñas pápulas, purpúricas, con un reticulado blanquecino en su superficie, son pruriginosas, habitualmente se localizan en labios menores, capuchón del clítoris, surco interlabial y labios mayores. En general presenta un curso autolimitado y la resolución de estas lesiones suele ir seguida de hiperpigmentación *post* inflamatoria transitoria.

El LP hipertrófico es la variante menos frecuente en la región vulvar. Se presenta como lesiones hiperqueratósicas, exuberantes, muy pruriginosas localizadas en periné y el área perianal. La apariencia es similar al carcinoma de células escamosas, por lo cual este subtipo siempre debe ser biopsiado para descartar mayor patología.

Etiología y patogenia: la etiología es desconocida. Se cree que surgen a partir de una respuesta autoinmune mediada por células T contra los queratinocitos basales. El trastorno se asocia a menudo con otras enfermedades autoinmunes.

Progresión tumoral: si bien el LP es considerado una lesión precursora del carcinoma espinocelular (CEC), este concepto, se basa en el riesgo de malignización del LP erosivo oral, el cual es bien conocido, sin embargo estos datos no pueden ser homologados con lo que ocurre en la región vulvar, ya que si bien se ha postulado un ligero aumento del riesgo de malignidad, esto no ha sido confirmado en grandes series y su progresión a carcinoma no está bien establecido. Kirtschig *et al* (5) diagnosticaron en una serie retrospectiva de 44 pacientes sólo un caso de carcinoma vulvar (2,3%). En otra serie retrospectiva, Bradford *et al*, estudiaron 131 pacientes de las cuales 2 desarrollaron neoplasia intraepitelial vulvar (VIN) diferenciada, pero no se observaron casos de carcinoma durante el seguimiento (6). Cooper *et al* (7) realizaron un estudio prospectivo durante 72 meses sobre 114 pacientes con LP erosivo, 7 (6%) desarrollaron VIN y 2 (1.8%) CEC (1 caso en el área perianal y otro sobre lesión de VIN). Kennedy *et al* (8) analizó una serie retrospectiva de 113 pacientes de las cuales 1 desarrolló cáncer de vulva. En conclusión los autores deducen que debido a la escasez de casos identificados, no es posible establecer la incidencia y prevalencia real de cáncer de vulva entre las mujeres con LP erosivo vulvar.

Laboratorio: no existen datos de laboratorio característicos. La infección por el virus de la hepatitis C (VHC) y su relación con el LP ha motivado grandes estudios para su esclarecimiento. Un metaanálisis demostró una asociación estadísticamente significativa entre la infección por VHC y LP en determinadas regiones geográficas (Este y Sudeste asiático, Sudamérica, Oriente Medio y Europa) pero no en otras (Norteamérica, África y el Sur Asiático), por lo que la solicitud de serologías estaría justificada sólo en ciertos continentes (4).

Histopatología: el diagnóstico de las variantes erosivas y papuloescamosas se basa principalmente en el reconocimiento de las manifestaciones clínicas. Sin embargo, la biopsia está indicada cuando existan dudas sobre el diagnóstico. El estudio histológico se aconseja en pacientes con sospecha de *liquen* plano hipertrófico porque esta variante suele ser difícil de diferenciar clínicamente con el carcinoma de células escamosas.

Resulta fundamental llevar a cabo un examen físico exhaustivo en búsqueda de estigmas de *liquen* plano en otras áreas del cuerpo que nos ayuden al diagnóstico.

Las características histológicas clásicas de LP incluyen: epidermis acantótica con crestas interpilares puntiagudas, áreas cuneiformes de hipergranulosis, degeneración licuefactiva de la basal

epidérmica y frecuentes cuerpos coloides o queratinocitos necróticos, además se destaca un infiltrado dérmico en banda de linfocitos a lo largo de la unión dermoepidérmica.

Diagnósticos diferenciales: el principal diagnóstico diferencial constituye el *liquen* escleroso, si bien ambas patologías se acompañan de cambios anatómicos a nivel vulvar, es excepcional la afectación de la vagina en éste último (9). Otras entidades a descartar son: enfermedades ampollares autoinmunes (penfigoide de la membrana mucosa y el pénfigo), vulvitis de células plasmáticas, enfermedad de Behçet, enfermedad de Crohn, eritema multiforme, síndrome de Stevens-Johnson, erupción *liquenoide* por drogas, vaginitis inflamatoria descamativa y neoplasia intraepitelial vulvar de tipo diferenciado (4).

Tratamientos: se debe educar a los pacientes sobre su curso crónico y la necesidad de continuar el tratamiento después de que los síntomas mejoren. El tratamiento del LP erosivo vulvar se basa en una fase de inicio y otra de mantenimiento. Como primera línea de tratamiento se utiliza el propionato de clobetasol 0.05% en ungüento. La fase inicial tiene una duración de 90 días, durante el primer mes el corticoide debe ser colocado una o dos veces por día de acuerdo a la sintomatología de la paciente, luego se descende a una dosis trisemanal y por último en el tercer mes la dosis se aplica dos veces por semana en la noche. La fase de mantenimiento tiene por objetivo prolongar la mejoría clínica y sintomática, usando corticoides de alta potencia una o dos veces semanales. Durante esta etapa la paciente puede sufrir recaídas y deberá aumentar la dosis de acuerdo a su necesidad. Los fármacos de segunda línea son los inhibidores de la calcineurina locales, tacrolimus 0.1% o pimecrolimus 1%, se utilizan con el mismo régimen que los corticoides de alta potencia y están indicados cuando la respuesta clínica a los esteroides no ha sido favorable. En caso de enfermedad refractaria, una amplia variedad de agentes inmunosupresores orales (glucocorticoides sistémicos, mofetil micofenolato, metotrexato, acitretina, ciclosporina y otros) pueden ser utilizados (4,7).

Cuando existe compromiso vaginal se utilizan corticoides intravaginales, tales como supositorios de hidrocortisona 25 mg, aplicados dos veces al día durante dos meses (los utilizados en proctología). Cabe destacar que la formación de adherencias vaginales requiere tratamiento quirúrgico y el éxito de la intervención reside en la utilización diaria, posterior a la cirugía, de un tutor vaginal asociado a los corticoides locales (4,10).

Tanto el LP hipertrófico y el papuloescamoso son más sensibles a la terapia que la variante erosiva. Un curso corto de pocas semanas de un corticoide tópico de moderada o alta potencia, por lo general resulta en remisión completa. Las lesiones hiperqueratóticas pueden requerir de corticosteroides intralesionales para su terapéutica.

Se postula seguimiento semestral o anual, en aquellas pacientes en las cuales se haya logrado el control de los síntomas.

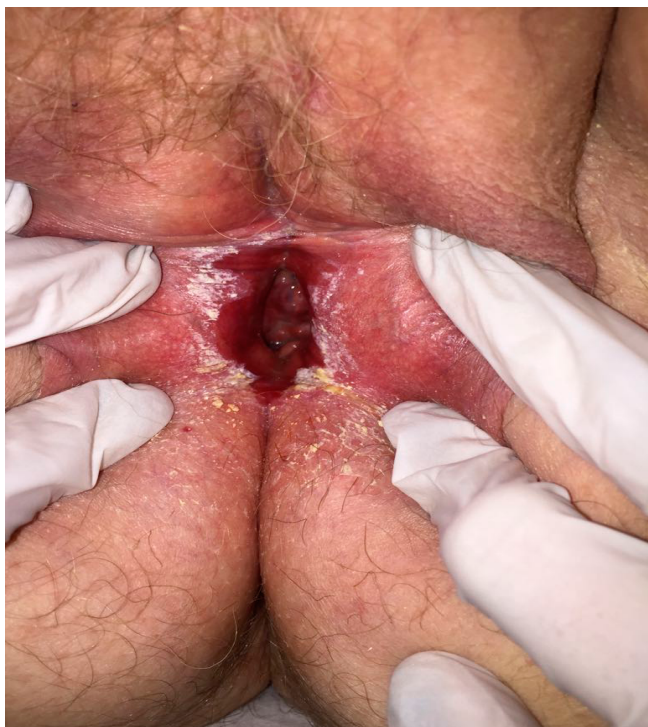

Figura 48: Liquen plano erosivo, en paciente de 63 años, con historia de dolor vulvar, dispareunia y flujo fétido persistente

Bibliografía

1. Sánchez-Saldaña L, Cabanillas-Becerra JJ, Ponce-Rodríguez MS, Salluca A. Liquen plano. *Dermatol Peru* 2011;21(1):27-44.
2. Bologna JL, Jorizzo JL, Schaffer JV, Cerroni L, Heymann WR, Callen JP. *Dermatology* vol. 2. New York, NY, Mosby; 2012, pp 183, 201.
3. Micheletti L, Preti M, Bogliatto F, Zanotto-Valentino MC, Ghiringhello B, Massobrio M. Vulvar lichen planus in the practice of a vulvar clinic. *Br J Dermatol* 2000;143(6):1349-50.
4. [Internet]. 2017 [cited 9 June 2017]. Available from: [http://AEPCC-Guía: Dermatosis inflamatoria de la vulva \(liquen escleroso, liquen plano y liquen simple crónico\). Coordinador: Andía D. Autores: Cararach M, Castro M, García A, Juliá M, Mascaró JM, Quílez JC, Ramírez M, Ramón y Cajal JM. Revisores-editores: Torné A, del Pino M. Publicaciones AEPCC. 2016; pp: 1-52. ISBN: 978-84-617-6416-7](http://AEPCC-Guía: Dermatosis inflamatoria de la vulva (liquen escleroso, liquen plano y liquen simple crónico). Coordinador: Andía D. Autores: Cararach M, Castro M, García A, Juliá M, Mascaró JM, Quílez JC, Ramírez M, Ramón y Cajal JM. Revisores-editores: Torné A, del Pino M. Publicaciones AEPCC. 2016; pp: 1-52. ISBN: 978-84-617-6416-7).
5. Kirtschig G, Wakelin SH, Wojnarowska F. Mucosal vulval lichen planus: outcome, clinical and laboratory features. *J Eur Acad Dermatol Venereol* 2005;19(3):301-7.
6. Bradford J, Fischer G. Management of vulvovaginal lichen planus: a new approach. *J Low Genit Tract Dis* 2013;17(1):28-32.
7. Cooper SM, Wojnarowska F. Influence of treatment of erosive lichen planus of the vulva on its prognosis. *Arch Dermatol* 2006;142(3):289-94.
8. Kennedy CM, Peterson LB, Galask RP. Erosive vulvar lichen planus: a cohort at risk for cancer? *J Reprod Med* 2008;53(10):781-4.
9. Zendell K, Edwards L. Lichen Sclerosus With Vaginal Involvement. *JAMA Dermatology* 2013;149(10):1199.
10. Fairchild PS, Haefner HK. Surgical management of vulvovaginal agglutination due to lichen planus. *Am J Obstet Gynecol* 2016;214(2):289-2.

Neoplasia intraepitelial vulvar

Antecedentes históricos: el término neoplasia intraepitelial vulvar, *VIN* (del acrónimo anglosajón, *Vulvar Intraepithelial Neoplasia*) fue introducido por vez primera en la literatura por Ralph Richart y posteriormente difundido por Christopher Crum (1).

Sinonimia: términos como enfermedad de Bowen, papulosis *bowenoide* y carcinoma espinocelular *in situ*, se consideran sinónimos de esta entidad. Aunque la *ISSVD* (*International Society for the study of vulvovaginal disease*) propone no utilizarlos y clasificar al *VIN* en *HSIL: high-grade squamous intraepithelial lesion* (antiguamente denominado *VIN* usual) y *VIN* diferenciado (*VINd*) (2).

El *VIN* se considera la entidad precursora del carcinoma espinocelular (CEC) de la vulva. Se trata del reemplazo del epitelio escamoso vulvar normal por células neoplásicas que no invaden más allá de la membrana basal. Existen dos tipos de *VIN*, aquel que se relaciona con la infección por el virus del papiloma humano (*HPV*), denominado *HSIL* (*VIN* usual) y el que se relaciona con dermatosis preexistentes llamado *VINd*, si bien ambos comparten un mismo nombre, tienen características completamente diferentes. El carcinoma escamoso de vulva constituye del 1 al 4% de los cánceres en pacientes de sexo femenino y ocupa el cuarto lugar dentro de las neoplasias genitales en mujeres (3).

Clínica y evolución natural: para el correcto entendimiento de esta entidad, es necesario conocer los cambios taxonómicos que ha sufrido su clasificación en las últimas décadas. En el año 2004 la *ISSVD* clasificó al *VIN* en usual y diferenciado (4,5) (Ver tabla 1).

VIN usual	VIN diferenciado
Se relaciona con la infección por HPV.	Se relaciona con el <i>liquen</i> escleroso genital.
Mujeres jóvenes y fumadoras.	Mujeres mayores.
Multifocal.	Lesión única.
Multicéntrico (asociada a otras neoplasias intraepiteliales del tracto genital inferior: <i>cérvix</i> , vagina).	Limitado a la región vulvar.
Baja progresión al cáncer.	Alta progresión al cáncer.

Tabla 1: Clasificación de la neoplasia intraepitelial vulvar *ISSVD* 2004

Ocho años más tarde, el comité *LAST* (*Lower Anogenital Squamous Terminology*) en un intento de unificar la nomenclatura de todas las lesiones del tracto genital inferior relacionadas al *HPV*, publicó la clasificación que rige actualmente (6).

Clasificación *LAST* (2012):

L-SIL: Low-grade squamous intraepithelial lesion. (Lesión intraepitelial escamosa de bajo grado).

H-SIL: High-grade squamous intraepithelial lesion. (Lesión intraepitelial escamosa de alto grado).

Dicha clasificación toma en cuenta sólo lesiones *HPV* relacionadas, dejando al *VINd* fuera de consideración, esta situación alarmó a la *ISSVD*, ya que éste último es el que presenta mayor progre-

sión a carcinoma invasor (6). Por lo que en el año 2015, dicha sociedad emitió la clasificación que rige actualmente para lesiones intraepiteliales vulvares incluyendo a los dos tipos de VIN (7).

Clasificación ISSVD (2015):

.L-SIL: Lesiones de bajo grado (efecto citopático viral), no deben ser tratadas
H-SIL (VIN USUAL): Lesiones HPV relacionadas.

.VIN diferenciado:

El H-SIL (VIN usual) es el más frecuente de las neoplasias intraepiteliales vulvares (de ahí heredó su nombre de “usual”). Su incidencia ha ido en aumento en los últimos 30 años, y en USA los reportes indican que es de 5/100.000 mujeres. Suelen afectar a mujeres con edades en torno a los 40-45 años, con un segundo pico a partir de los 55 (4,5,8). Clínicamente presenta un patrón polimorfo en cuanto a color, morfología y localización. Las lesiones pueden ser únicas o múltiples, de tonalidad blanca, roja o pigmentada, y una superficie totalmente plana o sobreelevada. El tercio inferior de vulva corresponde a su localización más frecuente (4,5,8). El HSIL suele ser multifocal (más de una lesión a nivel vulvar), extenso, hiperpigmentado, multicéntrico (localizado en otras áreas del tracto genital inferior tales como *cérvix*, vagina, ano) y se presentan en pacientes jóvenes y fumadoras. El síntoma más frecuente es el prurito, seguido de dolor, *dispareunia* o *disuria*. Sin embargo la mitad de las pacientes son asintomáticas por lo que su diagnóstico se suele realizar de manera fortuita durante el examen ginecológico (8) (Figs. 49.1 y 49.2).

El VINd no se asocia a infección viral. Se relaciona con dermatosis inflamatorias crónicas vulvares tales como *liquen escleroso*, *liquen plano* y *liquen simple crónico* (antiguamente llamado hiperplasia epitelial). Es menos frecuente que el H-SIL. Puede pasar desapercibido ya que rápidamente progresa a carcinoma. Solo se diagnostica precozmente en pacientes bajo seguimiento por *liquen escleroso*. En general se observa en pacientes mayores de 60 años, no se asocia al hábito tabáquico ni guarda relación con la conducta sexual. Las manifestaciones clínicas son inespecíficas, las lesiones son únicas, se presentan como placas blancas o rojizas mal definidas, en ocasiones se aprecian ulceradas. Habitualmente las pacientes refieren prurito vulvar de larga data; otros síntomas acompañantes son el ardor, el dolor y la *dispareunia*. No se asocia con otras neoplasias a nivel del tracto genital inferior (5,8) (Fig. 49.3).

Se debe biopsiar siempre cualquier placa blanca que aparezca en el contexto de un *liquen escleroso*, ya que la presencia de *atipias* en la histología nos hará el diagnóstico de VINd y se deberá instaurar tratamiento quirúrgico. Por el contrario la ausencia de *atipias* hablará a favor de un *liquen simple crónico* (antiguamente denominado hiperplasia epitelial), el cual presenta una terapéutica diferente basada en corticoides de alta potencia.

Etiología y patogenia: como se mencionó anteriormente los dos tipos de VIN son muy diferentes y esto también se pone de manifiesto en su génesis. El HSIL está asociado a los genotipos oncogénicos del HPV (en su mayoría 16, 33 y 18) y generalmente se observa en mujeres jóvenes. El tabaquismo y la inmunosupresión facilitan la persistencia viral y se consideran factores de riesgo para desarrollar este tipo de VIN.

La oncogénesis del VINd es menos comprendida. Los procesos inflamatorios crónicos constituyen el principal factor involucrado en el desarrollo de esta entidad, teniendo en cuenta que se relaciona con dermatosis de larga data, previamente mencionadas. Desde el punto de vista molecular se constata sobreexpresión de p53 y negatividad para p16 en más del 80% de los casos (5,8).

Progresión tumoral: el riesgo de desarrollar un carcinoma varía sustancialmente de acuerdo al tipo de VIN. van de Nieuwenhof *et al* (9) demostró que la tasa de progresión del VINd es del 32,9%, mientras que esta cifra es notablemente menor cuando se hace referencia al HSIL, siendo 5,7% el valor correspondiente a este último. El tiempo medio de progresión a CEC, es menor para el VINd si se lo examina comparativamente con el relacionado al HPV. En este último la edad juega un rol importante ya que el tiempo que le toma a una lesión precursora, transformarse en carcinoma, disminuye en pacientes añasas.

Laboratorio: no existen alteraciones específicas en el laboratorio en relación a esta patología.

Histopatología: si bien el diagnóstico se confirma con el estudio histológico, resulta valioso destacar que el VIN, cualquiera sea su tipo, se estudia mediante vulvoscopía, entendiéndose a la misma como el examen minucioso a ojo desnudo, es decir, se debe mirar la vulva y la región perianal con una buena iluminación natural. Antiguamente se utilizaba el ácido acético al 3 o 5% rutinariamente en búsqueda al azar de imágenes acetoblancas, simulando lo que se realiza en el cuello uterino. Sin embargo con el tiempo se determinó que ambos epitelios presentan diferencias. La vulva posee epitelio estratificado, queratinizado y no tiene zona de transformación, de manera que no son comparables. La ISSVD acepta hoy el uso de ácido acético al 3-5% en una lesión vista previamente a ojo desnudo para determinar la extensión de la misma (10).

La histología del HSIL (VIN usual) muestra *acantosis*, hiperqueratosis y paraqueratosis. Se evidencia hiper celularidad del epitelio con pérdida de la maduración celular, hiper cromasia nuclear, incremento de figuras mitóticas, pleomorfismo y aumento de la relación núcleo citoplasmática. Los *coilocitos* atípicos se disponen en la epidermis superficial. En un tercio de los casos las células atípicas se extienden a los anexos cutáneos. Esta situación puede ser confundida fácilmente con invasión incipiente. Se clasifica en dos subtipos: basaloides y condilomatoso (denominadas en inglés *warty*). La inmunohistoquímica se caracteriza por una banda continua basal y parabasal de células positivas que muestran tinción intensa tanto nuclear como citoplasmática para p16, extendiéndose frecuentemente a estratos altos de la epidermis. Con el marcador Ki67 se evidencia incremento de la actividad proliferativa, con células positivas que se extienden hacia los dos tercios altos del epitelio (8) (Figs. 49.4).

La anatomía patológica del VINd presenta *acantosis* con elongación de las crestas interpapilares y anastomosis de las mismas, a nivel de la capa córnea se aprecia hiperqueratosis paraqueratósica. La *atipia* celular, a menudo importante, está confinada a los estratos basales y parabasales de la epidermis. En estas capas se identifican con frecuencia mitosis atípicas. De forma característica los queratinocitos de las capas basales muestran un citoplasma abundante y eosinófilo, puentes intercelulares muy prominentes y nucléolos eosinófilos prominentes. Los hallazgos histológicos del VINd son sutiles y difíciles de reconocer. En consecuencia, estas lesiones se diagnostican, hasta en el 40% de los casos, erróneamente como dermatosis benignas (4,5,8).

Diagnóstico diferencial: el diagnóstico diferencial del HSIL (VIN usual) se debe establecer con los condilomas acuminados, las queratosis seborreicas, la psoriasis vulvar y el *liquen* simple crónico (8). El VINd debe distinguirse de: la enfermedad de Paget vulvar, el *liquen* simple crónico, el *liquen* escleroso, el *liquen* plano hipertrófico, el carcinoma de vulva.

Tratamientos: los principales objetivos que debe perseguir el tratamiento son: prevenir la progresión a carcinoma invasor, aliviar los síntomas, evitar las recidivas y preservar la anatomía y la funcionalidad vulvar. El aumento de la incidencia del HSIL (VIN usual) en mujeres jóvenes, observada en los últimos años, ha contribuido a la búsqueda de tratamientos más conservadores (11).

En las lesiones *HPV* relacionadas el tratamiento quirúrgico, se considera de elección ya que mediante ésta técnica se obtiene material para su posterior evaluación histológica. La resección debe realizarse con un margen de seguridad lateral de 5 mm y se debe extender en profundidad hasta el tejido celular subcutáneo. La vaporización con laser CO₂ es un procedimiento con muy buenos resultados cosméticos. Se debe tener en cuenta que previo a la realización de esta técnica debemos descartar mediante una biopsia indicios de invasión ya que la desventaja de este método radica en que no se obtiene pieza quirúrgica para su correspondiente estudio histopatológico. La vaporización debe realizarse con un margen lateral de seguridad de 5 mm y el profundo debe llegar hasta la dermis reticular. Esta técnica es de gran utilidad en zonas anatómicas donde se deba preservar al máximo el tejido sano, tales como: periclitoris, periano y periuretra. Así como también es de elección en lesiones multicéntricas.

Los tratamientos tópicos surgieron con el afán de evitar resecciones extensas en pacientes con *H-SIL*, conservando así la anatomía vulvar y la función sexual. Hasta la fecha de publicación de este libro, ninguno de estos tratamientos médicos han sido aprobados por la *FDA (Food and Drug Administration)* para el tratamiento de *H-SIL*. Sin embargo existen suficientes estudios controlados, randomizados que demuestran su eficacia por lo cual la *ISSVD* avala el uso del Imiquimod al 5%. Se debe aplicar sobre la lesión y debe permanecer al menos 8 horas en contacto con la misma, por lo general se indica durante las horas de sueño. Se utiliza 3 veces por semana durante tres a cuatro meses. Puede ocasionar efectos adversos locales tales como irritación, prurito, ardor, erosiones, que remiten al suspender el fármaco, pudiéndose luego retomar el tratamiento. No se aconseja su uso en mucosas. Está contraindicado en pacientes embarazadas. Se acepta el uso de imiquimod como terapia adyuvante antes o después de los tratamientos escisionales o destructivos, ya sea para disminuir el tamaño de las lesiones evitando así resecciones muy amplias o bien posterior a tratamientos quirúrgicos para espaciar las recurrencias (5,8,11,12). Otras terapias tópicas que se describen son el 5-fluorouracilo, el cidofovir, con calidad de evidencia baja, siendo necesarios más estudios para avalar su uso (5,8,11).

Existen poblaciones especiales que merecen ser mencionadas por separado, las primeras son las pacientes inmunodeprimidas, en quienes el tratamiento quirúrgico se considera de elección debido a la mayor severidad de las lesiones, menor probabilidad de regresión, mayor riesgo de progresión a cáncer infiltrante y alta tasa de recurrencia. Se acepta el tratamiento destructivo en lesiones seleccionadas que involucren áreas anatómicas extensas o que comprometan de manera severa de la funcionalidad vulvar. El segundo grupo singular está representado por las mujeres embarazadas, en quienes la conducta expectante es un escenario posible, descartando siempre lesión invasora con biopsia previa. En los casos en los que existe indicación de tratamiento, se recomienda laser CO₂ (8).

El tratamiento del *VINd* es quirúrgico y siempre se debe obtener pieza para anatomía patológica por el riesgo de carcinoma oculto. En caso que el estudio histológico informe márgenes de resección comprometidos, deberá intervenir nuevamente a la paciente para extender los márgenes quirúrgicos (5,8).

Si bien no hay un acuerdo con respecto al seguimiento de las pacientes que han padecido *HSIL (VIN usual)* con curación completa, se propone un primer control a los 6 meses *post* tratamiento y uno segundo a los 12 meses, a partir de entonces los exámenes se realizan de manera anual, de por vida (3). En el *VINd* la visita debe ser semestral a largo plazo. Se considera fundamental continuar con el tratamiento de la dermatosis de base (5,8).

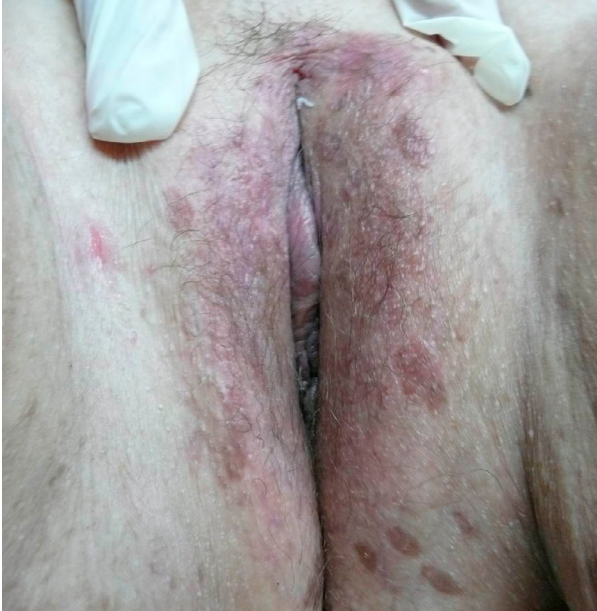

Figura 49.1: Múltiples placas redondeadas, eritematosas, localizadas en labios mayores, compatible con HSIL (VIN usual)

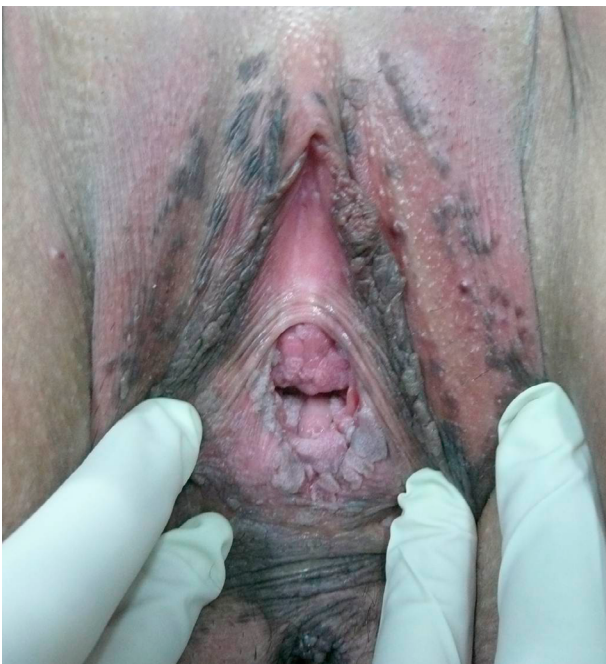

Figura 49.2: Pápulas y placas pigmentadas, se destaca la variabilidad en el tono (gris, marrón, negro). Las lesiones son multifocales y multicéntricas, ya que comprometen vagina y cuello del útero

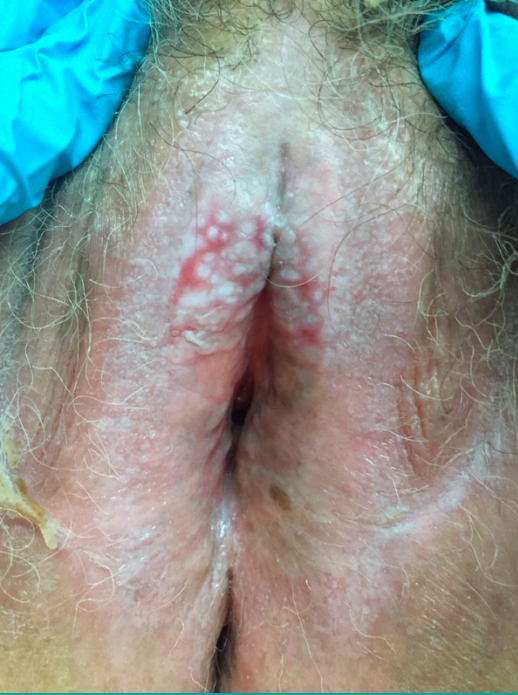

Figura 49.3: VINd sobre terreno de liquen escleroso. Nótese la alteración en la anatomía vulvar, con fusión de labios menores y capuchón del clítoris y entierro del clítoris

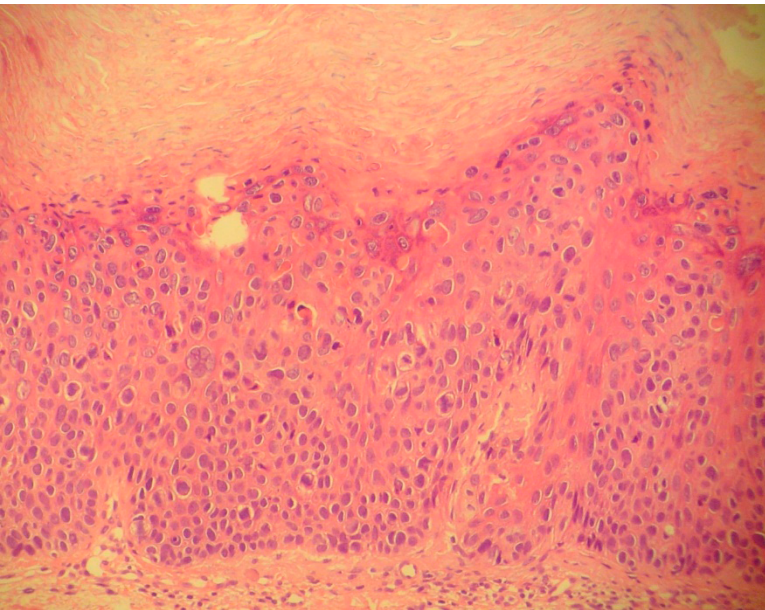


Figura 49.4: H&E. H SIL condilomatoso. A nivel epidérmico se destaca *acantosis*, *papilomatosis* marcada con crestas interpapilares engrosadas, marcado pleomorfismo celular y cambios *coilocíticos* prominentes

Bibliografía

1. Crum C, Fu Y, Levine R, Richart R, Townsend D, Fenoglio C. Intraepithelial squamous lesions of the vulva: Biologic and histologic criteria for the distinction of condylomas from vulvar intraepithelial neoplasia. *Am J Obstetr Gynecol* 1982;144(1):77-83.
2. Cooper S, Wojnarowska F. Anogenital (Non-venereal) Disease. Bologna JL, Jorizzo JL, Schaffer JV, Cerioni L, Heymann WR & Callen JP. *Dermatology*, vol. 2. New York, NY, Mosby;2012, pp 183, 201.
3. Parra V, Flores F, Sánchez de Giménez C, Daguerre P, García LLaver V, Galdeano AF, Driban N. Carcinoma de células escamosas de vulva. Presentación de 28 pacientes. *Dermatol Argent* 2009;15(5):44-9.
4. Sideri M¹, Jones RW, Wilkinson EJ, Preti M, Heller DS, Scurry J, Haefner H, Neill S. Squamous vulvar intraepithelial neoplasia: 2004 modified terminology, ISSVD Vulvar Oncology Subcommittee. *J Reprod Med* 2005 Nov;50(11):807-10.
5. Preti M, Scurry J, Marchitelli CE & Micheletti L. Vulvar intraepithelial neoplasia. *Best Practice & Research Clin Obstetr & Gynaecol* 2014;28(7):1051-62.
6. Darragh TM, Colgan TJ, Thomas Cox J, Heller DS, Henry MR, Luff RD, McCalmont T, Nayar R, Palefsky JM, Stoler MH, Wilkinson EJ, Zaino RJ, Wilbur DC; Members of the LAST Project Work Groups. The Lower Anogenital Squamous Terminology Standardization project for HPV-associated lesions: background and consensus recommendations from the College of American Pathologists and the American Society for Colposcopy and Cervical Pathology. *Int J Gynecol Pathol* 2013;32(1):76-115.
7. Bornstein J, Bogliatto F, Haefner H, Stockdale C, Preti M, Bohl T, Reutter J. The 2015 International Society for the Study of Vulvovaginal Disease (ISSVD) Terminology of Vulvar Squamous Intraepithelial Lesions. *Obstetr & Gynecol* 2016;127(2):264-8.
8. [Internet]. 2017 [cited 15 July 2017]. Available from: <http://8>. AEPCC-Guía: Neoplasia vulvar intraepitelial (VIN). Publicaciones AEPCC, noviembre 2015.
9. van de Nieuwenhof H, Massuger L, van der Avoort I, Bekkers R, Casparie M, Abma W, van Kempen LC, de Hullu JA. Vulvar squamous cell carcinoma development after diagnosis of VIN increases with age. *Eur J Cancer* 2009;45(5):851-6.
10. Micheletti L, Preti M, La Monica F. La vulvoscopy no debe ser destinada como el examen colposcópico de la vulva. *Archivos Médicos de Actualización en Tracto Genital Inferior* 2011;3(4):29-34.
11. Preti M. VIN usual type-from the past to the future. *ecancermedicalscience* 2015;9.
12. Marchitelli C, Secco G, Perrotta M, Lugones L, Pesce R, Testa R. Treatment of Bowenoid and Basaloid Vulvar Intraepithelial Neoplasia 2/3 with Imiquimod 5% cream. *J Reprod Med* 2004;49(11):876-82.

Y dado que empezamos esta obra con un aforismo, permítasenos terminar con otro:

*“Algunos libros son probados, otros devorados,
poquísimos masticados y digeridos”*

Sir Francis Bacon

Índice Alfabético

Índice Alfabético

A

Acantoma 20, 26, 49, 51, 85, 87, 193, 240, 257, 346
 Alcohol 113, 114, 136, 220, 310, 317, 318, 319, 320, 326
 Amalgama 283, 285, 299, 300, 302, 312
 Analgésicos 41, 89, 122, 290, 313
 Anemia de Fanconi 64, 320, 322
 Antibióticos 119, 277, 289
 Antocianinas 302, 314
 Arsénico 257
 Arseno-betaína 230
 Arsenocolina 230
 Azatioprina 122, 147, 289, 303

C

Cáncer de pene 331, 336, 348
 Cancerización de campo 51, 313
 Candida albicans 317
 Carcinoma in situ 10, 17, 326, 336, 346
 Celecoxib 277, 290, 314
 Cirugía de Mohs 20, 33
 Clasificación "de la cebolla" 94
 Condiloma acuminado 348
 Cromoblastomicosis 12, 242, 243
 Cubetas de acrílico 302
 Cuerno cutáneo 41, 43, 48, 189, 210

D

Dermatoscopia 29, 31, 32, 169, 172, 173, 176, 185, 200, 349
 Desórdenes potencialmente malignos 317
 Didymosis 191, 192, 207
 Displasia 10, 12, 36, 37, 39, 41, 49, 50, 85, 167, 170, 171, 172, 173, 192, 262, 264, 301, 309, 310, 311, 312, 317, 319, 326, 327, 331, 332, 346, 347
 Displasia liquenoide 301
 Displasia ortoqueratósica 311
 Disqueratosis congénita 313, 319
 Disqueratosis intraepitelial hereditaria benigna 313
 Distritos inmuno-comprometidos 145
 Donovanosis 12, 244, 245

E

Elaiocniosis 81
 Eliminación transepitelial 152, 158, 161, 163, 243, 245, 255
 Enfermedad de Bowen 11, 15, 21, 26, 42, 44, 45, 49, 51, 87, 132, 193, 194, 222, 232, 233, 258, 276, 285, 326, 336, 346, 347, 349, 362
 Enfermedad de Darier 51, 113, 189, 195, 264, 283, 313
 Enfermedad de los pies negros 229
 Enfermedad de Naxos 262
 Enfermedad de Queyrat 11, 15, 326, 336, 341, 342, 346, 347, 349

Enfermedad de Verneuil 110
 Epidermodisplasia verruciforme 12, 16, 18, 42, 85, 264
 Epidermolisis ampollar 93
 Epitelioma (fenómeno) de Borst -Jadassohn 11, 19, 26, 259
 Erythema ab igne 12, 44, 69, 75, 89
 Erythroplasia de Queyrat 11, 336
 Extractos de hierbas 314

F

Fenómeno de Köbner 85, 140, 159, 163, 272, 283, 341
 Fenómeno isomórfico 297
 Fibrosis oral submucosa 293
 Fístulas y sinus pilonidal 12
 Fluoroscopia 278
 Fotodinamia 337
 Fulminans 113

G

Gingivitis descamativa 297, 302, 303
 Glucocorticoides 122, 290, 360

H

Hidradenitis suppurativa 12, 112
 Hidroarsenicismo 43, 318
 Hidrocarburos policíclicos 81, 83
 Hidroclorotiazida 288
 Hidróxido de calcio 293
 Hiperqueratosis ortoqueratósica 311
 Hipoqueratosis palmar 20, 51, 71
 Hipoqueratosis palmar circumscripta maligna 12
 Hipoqueratosis palmar-plantar circumscripta 71
 Hipotensores 288
 HPV 17, 20, 46, 85, 86, 87, 116, 117, 131, 145, 146, 147, 194, 208, 211, 257, 317, 318, 322, 341, 362, 363, 364, 365
 Hyalohyphomycosis 12, 248

I

Imiquimod 20, 21, 33, 52, 53, 54, 66, 87, 223, 251, 277, 286, 333, 337, 349, 365
 Índice de Framingham 114
 Índice de Hurley 112, 120, 123
 Índice de Sartorius 112, 120
 Inhibidores de la fosfo-diesterasa 289
 Irritación mecánica crónica 311, 319

K

KIN 10, 41

L

Lentigo 11, 33, 44
 Lentigo maligno 11, 33, 44
 Lentigo maligno melanoma 44

Lentigo solar 29, 32
 Lepra 12, 71, 85, 90, 135, 136, 137, 163, 235, 243, 247, 264, 283
 Lesiones de boca (misceláneas) 317
 Leucemia mielocítica aguda 231
 Leucoedema 312
 Leucoeritroplasia 309, 311
 Leucoplasia 11, 293, 294, 302, 309, 314, 317, 318, 319, 320, 321, 322, 326, 327, 342, 347
 Leucoplasia oral 309, 317, 318
 Leucoqueratosis 309
 Línea alba 312
 Línea de Klein 36
 Línea de Wallace 261
 Líneas de Mees 229, 234
 Linfogramuloma venéreo 12, 108, 252
 Liquen bucal y reacciones liquenoides 297
 Liquen escleroso y atrófico 339, 343, 346, 349
 Liquen oral y reacciones liquenoides 142, 283, 297
 Liquen plano 12, 32, 44, 45, 89, 140, 141, 231, 235, 264, 266, 272, 283, 297, 300, 312, 317, 336, 337, 339, 341, 342, 346, 349, 353, 354, 358, 359, 361, 363, 364
 Liquen plano vulvar 358
 Lliquen inducido por drogas 297
 Lobomycosis 12, 254
 Lupus discoide 51, 272
 Lupus eritematoso discoide 12, 71, 143
 Lupus vulgar 71, 73, 75, 150, 276

M

Mano Roentgen 271
 Materiales odontológicos 302
 Mebutato de ingenol 21, 52, 54, 223
 Medicamentos como probables precursores neoplásicos 288
 Melanocitosis dérmicas 176, 181, 202
 Melanocitosis ocular 184
 Melanoma 9, 13, 15, 18, 20, 27, 29, 30, 44, 46, 48, 49, 51, 53, 55, 63, 64, 65, 70, 74, 87, 97, 99, 100, 117, 137, 152, 160, 167, 173, 181, 182, 184, 194, 199, 200, 202, 212, 217, 222, 239, 243, 258, 259, 265, 275, 276, 285, 288, 289, 290
 Melanoma in situ 27, 152
 Melanosis dérmicas 181
 Metaloproteinasas 45, 46, 72
 Metotrexato 118, 120, 157, 163, 278, 290, 360
 Miliun 32, 97, 194, 200, 202
 Morfea 13, 155, 163, 247, 272, 276, 277, 278, 339, 341
 Mosaicismo inverso 97, 101
 Mucosa mordisqueada 312

N

Necrobiosis lipóidica 12, 71
 Neoplasia intraepitelial peniana - NIP 336, 346, 349
 Neoplasia vulvar intraepitelial - VIN 49, 354, 355, 359, 362, 363, 364, 365, 366, 367
 Nevus atípico 12, 167
 Nevus azul 12

Nevus azul celular 106, 181, 185, 201
 Nevus blanco esponja 313
 Nevus de Hori 185
 Nevus de Ito 12, 181, 184
 Nevus de Ota - NO 12, 86, 176, 181, 184, 185, 186
 Nevus de Sun 185
 Nevus de Wolters 211
 Nevus displásico - ND 167, 171
 Nevus epidérmico 12, 26, 44, 188, 189, 192, 193, 207, 209, 218
 Nevus fusco-caeruleus acromiodeltoideus 181
 Nevus fusco-caeruleus ophthalmomaxillaris 184
 Nevus lentiginoso moteado 217
 Nevus melanocítico congénito gigante 199, 203
 Nevus melanocíticos eruptivos 100
 Nevus persistente 100
 Nevus sebáceo 12, 44, 191, 192, 194, 195, 207, 218
 Nevus sobre nevus 217
 Nevus spilus 12, 191, 217
 Nicotinamida 55, 163, 290
 NMC en traje de baño 200
 NMC gigante 199, 200, 203
 Nuez de areca 293, 294, 318

P

Palatitis nicotínica 312, 319
 Papulosis bowenoide 17, 19, 20, 336, 346, 362
 Paquioniquia congénita 113, 263, 267, 319, 320
 Poroqueratosis 9, 12, 16, 44, 45, 85, 130, 132, 189, 190, 194, 220, 222, 234, 266
 Pre-cancerosis 9, 289
 Pseudo-cáncer 13
 Pseudo hipoqueratosis palmar-plantar circumscripción 130
 Psoriasis 17, 19, 20, 44, 82, 116, 121, 189, 231, 234, 235, 239, 240, 263, 283, 336, 337, 341, 342, 349, 354, 364
 Puente doble 18
 Puntuación de compromiso 298, 299
 PUVA 12, 42, 43, 46, 142, 157, 239, 240, 273, 290, 355

Q

Queilitis actínica 41
 Queilitis solar 11, 36, 38, 39, 317, 319
 Quemaduras 30, 36, 69, 72, 82, 83, 90, 269, 271, 319
 Queratodermias palmo-plantares 12, 85, 261, 262, 265, 266
 Queratosis arsenical 12, 228
 Queratosis friccionales 312, 318
 Queratosis por arsénico 43, 46, 51, 83, 228, 231, 233, 257, 318
 Queratosis por hidrocarburos 81, 90
 Queratosis por PUVA 12, 239
 Queratosis por radiación 12
 Queratosis reaccionales 12, 72, 242
 Queratosis seborreica 16, 17, 18, 20, 26, 27, 32, 41, 44, 49, 51, 85, 87, 189, 194, 195, 209, 223, 235, 240, 257, 332, 364
 Queratosis solar 10, 11, 27, 30, 41, 44, 65, 73, 75, 81, 82, 95, 222, 232, 235, 240, 259, 272, 290

R

Radiación ionizante 83, 145
Radiodermatitis 12, 163, 270, 272, 273, 275, 276, 278
Radiodermatitis aguda 269
Radiodermatitis crónica 272, 273, 275, 276, 278
Reacción injerto vs huésped 302, 321, 323
Receptores de trasplante 36, 289, 311
Respuesta fototópica 271
Respuesta iso-caumatópica 271
Respuesta iso-radiotópica 271

S

Satélites 43, 135, 176, 200
Score 31, 32, 112, 114, 120, 299
Signo de Aberastury 151
Signo de Auspitz 41, 51
Signo de Grinspan 144
Signo de la bandera 49
Signo de la banderilla 151
Signo de la frutilla 51
Signo de la jalea de manzana 151
Signo de las manchas de carbón 271
Signo del delineador 19
Signo de Parra 158
Simuladores histológicos 47
Síndrome aplástico-sebáceo 207
Síndrome CEDNIK 264
Síndrome de Bart-Humphrey 262
Síndrome de Bazex 113, 263
Síndrome de Brunauer-Fuhs-Siemens 263
Síndrome de Bureau-Barriere 262
Síndrome de Buschke-Fisher-Brauer 263, 265
Síndrome de Camisa 262
Síndrome de Cantú 264
Síndrome de Carbajal-Huerta 263
Síndrome de Clouston 262
Síndrome de Cole 265
Síndrome de Costa 263
Síndrome de Greither 262, 265
Síndrome de Haim-Munk 265
Síndrome de Haxthausen 263
Síndrome de Heide 190
Síndrome de Howel-Evans 261, 263, 265
Síndrome de Huriez 262, 265, 266
Síndrome de Jackson-Lawler 263, 319
Síndrome de las callosidades dolorosas 263
Síndrome del nevus displásico 167
Síndrome de los surcos palmares 263, 266
Síndrome de Olmsted 262, 265
Síndrome de Papillon-Lefèvre 265, 266
Síndrome de Plummer-Vinson 321
Síndrome de Richner-Hanhart 263
Síndrome de Schimmelpenning-Feurstein-Mims 191, 207
Síndrome de Schöpf-Schulz-Passarge 263, 265, 266

Síndrome de Sjögren-Larsson 264, 266
Síndrome de Sybert 262
Síndrome de Unna-Thost 130, 234, 261, 262, 265
Síndrome de Vohwinkel 262, 265
Síndrome de Vörner 262, 265, 266
Síndrome de Wachters 263
Síndrome de Witkop Von Sallmann 313
Síndrome de Zinsser Cole Engman 313, 319
Síndrome EMPACT 272
Síndrome KID 113, 264
Síndrome SCALP 191, 192, 207
Sirolimus 113, 223, 289
Smoker's boils 110
Sorafenib 43, 271, 290
STROBE-Radiation 273

T

Tabaco 114, 115, 230, 231, 293, 310, 317, 318, 319, 320, 326
Tatuaje 12, 151, 282, 284, 285
Trauma odontológico 298, 302, 310, 312, 318, 319
Treponema pallidum 317
Triada de Wohlbach 271
Trigémico 184
Trismo 293, 294
Tuberculosis cutáneas 150, 151, 243, 250
Tumores en colisión 11, 194, 209, 257

U

Ulceraciones 11, 36, 70, 75, 117, 135, 200, 229, 245, 258, 271, 273, 339

V

Vemurafenib 113, 117, 289
Verrugas genitales 330, 334
Verrugas por alquitrán 82, 83
Verrugosis 86, 87
VIN 15, 49, 354, 355, 359, 362, 363, 364, 365
Virus del papiloma humano 317

X

Xeroderma pigmentoso 12, 42, 63, 270, 320

Otras obras de los autores:

- 1) N.E. Driban y col: Manual de Dermatología, Edit. Facultad de Medicina de la UNCuyo (Mendoza), 1- edición 2006, 2- edición 2010.
- 2) N.E. Driban, V. Parra de Cantú, Bassotti de Ahuad, A. : Dermatología Semiología Sistematizada, Edit. EDIUNC (Mendoza) 2008
- 3) N.E. Driban y A. Innocenti: Quistes y *seudo* quistes cutáneos Edit. Maimónides (Buenos Aires), 2014
- 4) N.E. Driban, F. Galdeano, M.L. Poljak: Manifestaciones cutáneas de neoplasias malignas internas, Edit. Elsevier (Barcelona) 2015

Este libro fue editado el 24 de octubre de 2018
en Mendoza, Argentina

Diagramación y diseño editorial: Juan Cruz Groisman
juanogroisman@gmail.com