



## Caso clínico

### **Síndrome de Pickering. Estenosis de arteria renal y “flash” edema pulmonar.**

#### **Caso clínico.**

Pulenta Pablo Hernán<sup>1</sup>

Hospital Luis Lagomaggiore. Mendoza. Argentina.

Correo electrónico de contacto: pablohernanpulenta@gmail.com

Recibido: 11 de noviembre de 2019 - Aceptado: 05 de diciembre de 2019

#### **RESUMEN**

Se presenta una mujer de 85 años con numerosos episodios de edema agudo de pulmón principalmente nocturnos asociado a aumento de las cifras tensionales. Se realiza angiografía coronaria y renal evidenciando enfermedad coronaria de múltiples vasos, con lesión severa del 98% en arteria descendente posterior. En angiografía renal se observa ausencia de flujo en arteria renal izquierda y lesión severa ostial en arterial renal derecha.

Se decide angioplastia con implante de stent DES en arteria descendente posterior, recurriendo durante la internación los EAP nocturnos. En forma diferida se realiza angioplastia a arteria renal derecha en forma exitosa, con mejoría clínica significativa. A los dos meses recurre clínicamente, requiriendo segunda angioplastia de arteria renal derecha. Actualmente asintomática con tratamiento farmacológico.

#### **ABSTRACT**

A 85 years old woman it's presented with numerous episodes with Pulmonary Acute Edema principally in the night associated with high blood pressure. An coronary and renal angyografy has done, and it shows coronary disease of multiple vassels, with several injury of 98% in decending posterior artery. Then, a renal angiografy, shows absence of flug in left renal artery, and several ostial injury of right renal artery.

An angioplasty with DES stent implant in decending posterior artery is done, resorting during hospital staying with nocturnal acute pulmonary edema. Afterwards, an angioplasty has done of right renal artery succsesfully, with significant clinical recovery. Two months later, a new angioplasty of right renal artery is needed because of clinical recurrency. Actually, the patient is asymptomatic, with farmacology treatment under control during next two years.

## Caso clínico

Paciente de sexo femenino de 85 años de edad, quien ingresa a Unidad Coronaria por disnea súbita. Presenta como antecedentes relevantes IAM ST evolucionado inferior reciente no revascularizado e HTA de larga data. Al ingreso estaba recibiendo Valsartan 160 mg/día, Amlodipina 10 mg/día, Carvedilol 6,25 mg c/12 hs, Aspirina, Clopidogrel y Rosuvastatina.

Ingresa en mal estado general, presión arterial 180/110 mmHg, frecuencia cardíaca 110 lpm, frecuencia respiratoria 35 rpm, saturación de oxígeno: 85%, afebril. Al examen cardiovascular no presentaba R3 ni R4, soplo sistólico aórtico 2/6 piante. Presentaba ingurgitación yugular 2/3 sin reflujo hepatoyugular, y edemas ++/4+ infrapatelares. Al examen respiratorio rales húmedos hasta vértices pulmonares.

En el electrocardiograma: sobrecarga auricular izquierda e hipertrofia ventricular izquierda (HVI). Fibrosis inferior con patrón disquinético e isquemia subepicárdica anterior. Laboratorio: hemograma normal, uremia: 0,38 g/l, creatinina: 1,03 mg/dl, K<sup>+</sup>: 4,22 mEq/l, Na<sup>+</sup>: 133 mEq/l. Troponina T US elevadas con CPK y CPK-MB normales. Durante la internación deteriora función renal (secundario al balance negativo y a la nefropatía por contraste), uremia 0,91 g/l, creatinina 2,49 mg/dl.

Ecocardiograma: HVI con fracción de eyección conservada, sin trastornos en la motilidad. La paciente respondió exitosamente al tratamiento con vasodilatadores y diuréticos endovenosos, asociado a ventilación no invasiva, con mejoría clínica evidente. Durante la internación presentó

numerosos episodios de EAP (edemas agudo de pulmón) principalmente nocturnos asociado a aumento de las cifras tensionales. Debido al deterioro de la función renal se solicita ecografía renal donde se evidencia riñón izquierdo de menor tamaño con aumento de la ecogenicidad cortical y disminución del espesor del parénquima, riñón derecho normal.

Se decide la realización de angiografía coronaria y renal evidenciando lesión del 50% en tronco de arteria coronaria izquierda, del 70% en segmento proximal de arteria descendente anterior y lesión del 98% en arteria descendente posterior. En angiografía renal se observa ausencia de flujo en arteria renal izquierda y lesión severa ostial en arterial renal derecha (figura 1). En dicho procedimiento se decide angioplastia con implante de stent DES en arteria descendente posterior. Se planea angioplastia de arteria renal diferida. Se progresa medicación anti-isquémica completa y se optimiza medicación antihipertensiva, presentando de igual forma recurrencia del EAP durante la internación. Por dicho motivo se realiza angioplastia a arteria renal derecha en forma exitosa. Paciente evoluciona favorablemente, asintomática recibiendo el alta hospitalaria.

A los dos meses presenta nuevamente EAP, se realiza angiotomografía de arterias renales evidenciando oclusión intrastent (Figura 2). Se realiza una segunda angioplastia de arteria renal derecha, con éxito angiográfico (Figura 3). Al año de seguimiento la paciente no presentó nuevas internaciones, persistiendo asintomática con buena clase funcional.

## Discusión

En 1988 Pickering describió una serie de 11 pacientes con episodios recurrentes de EAP, de los cuales 7 tenían EAR bilateral de causa aterosclerótica.<sup>1</sup> En la Reunión Europea de Hipertensión de 2010 se ha denominado a esta patología síndrome de Pickering en honor al mencionado autor.<sup>2</sup> Es una patología infradiagnosticada, dado que la mayoría de casos de EAP se orientan como cardiogénicos.<sup>3</sup>

Los pacientes con síndrome de Pickering presentan HVI y alteración en el llenado ventricular izquierdo.

Esto junto con la suspensión de la natriuresis secundaria a la EAR (estenosis de la arteria renal) es el principal mecanismo que conduce al FEP (flash edema pulmonar).<sup>3,4</sup>

La hipoperfusión sostenida activa el sistema renina-angiotensina-aldosterona provocando retención hidrosalina. El riñón contralateral sano puede contrarrestar la retención hidrosalina realizando natriuresis por presión, restaurando de esta manera el volumen intravascular.<sup>5-7</sup> En

pacientes con estenosis crítica bilateral este mecanismo se pierde y la hipervolemia favorece los episodios de EAP especialmente durante la noche debido al patrón Dipper de la PA, que compromete aún más la perfusión renal.<sup>2-4</sup>

La presencia en enfermedad coronaria puede conllevar a un error diagnóstico de la causa del EAP repentino, siendo la misma frecuente en los pacientes con EAP, ya que ambas comparten el mismo sustrato fisiopatológico y engloban la enfermedad aterosclerótica generalizada, hecho que retrasa y enmascara al diagnóstico.<sup>8</sup>

El tratamiento de la EAR siempre ha presentado controversia en cuanto a su enfoque terapéutico. Si bien muchos pacientes pueden ser manejados en forma segura y eficazmente con tratamiento

médico, la revascularización renal es el tratamiento de elección<sup>9</sup>, mejorando la función renal, el control de las cifras tensionales y el FEP.<sup>10</sup> Los resultados técnicos con la angioplastia son generalmente buenos, con baja morbilidad y menor hospitalización que con la intervención quirúrgica. En los pacientes que presentan recurrencia del FEP después de la angioplastia, la causa más frecuente es la reestenosis, hecho que se presenta hasta en un 11%.<sup>11</sup>

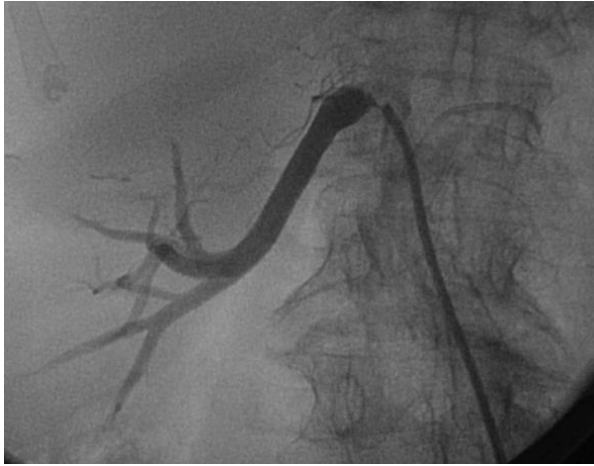En conclusión, el Síndrome de Pickering es parte del síndrome cardiorrenal, constituye una emergencia hipertensiva, forma parte del diagnóstico diferencial del EAP no cardiogénico y se beneficia de una actitud terapéutica intervencionista agresiva y rápida.

### Agradecimientos

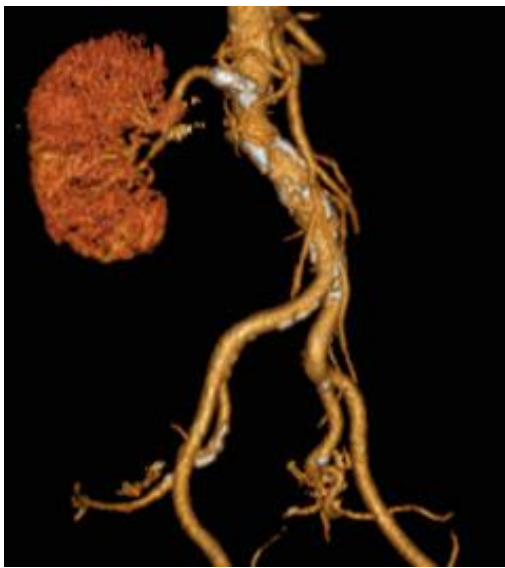Este trabajo no podría haberse realizado sin los conocimientos transmitidos, el aporte profesional y el estímulo continuo del Prof. Dr. Adolfo Gambarte, Dr. Jorge Piasentin y Dr. Fernando Peñafort.

### Referencias bibliográficas

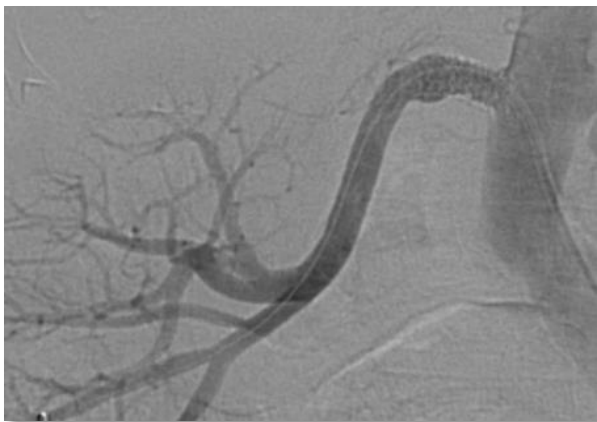
- Pickering TG, Herman L, Devereux RB, Sotelo JE, James GD, Sos TA, et al. Recurrent pulmonary edema in Hypertension due to bilateral renal artery stenosis: treatment by angioplasty or surgical revascularisation. *Lancet*. 1988;2:551-2.
- Messerli FH, Bangalore S, Makani H, Rimoldi S, Allemann Y, White C, et al. Flash pulmonary edema and bilateral renal artery stenosis - The Pickering syndrome - A hypertensive emergency. *J Hypertens*. 2010;28 Suppl A:e447.
- Mansoor S, Shah A, Scoble JE. "Flash pulmonary edema" - a diagnosis for both the cardiologist and the nephrologist. *Nephrol Dial Transplant*. 2001;16:1311-3.
- Messerli FH, Bangalore S. The Pickering Syndrome - A pebble in the mosaic of the cardiorenal syndrome. *Blood Pressure*. 2011;20:1-2.
- Garovic VD, Textor SC. Renovascular Hypertension and Ischemic Nephropathy. *Circulation*. 2005;112:1362-74.
- Gray BH, Olin JW, Childs MB, Sullivan TM, Bacharach JM. Clinical benefit of renal artery angioplasty with stenting for the control of recurrent and refractory congestive heart failure. *Vasc Med*. 2002;7:275-9.
- Textor SC. Current Approaches to Renovascular Hypertension. *Med Clin North Am*. 2009;93:717-32.
- Pelta A, Andersen UB, Just S, Bækgaard N. Flash pulmonary edema in patients with renal artery stenosis - The Pickering Syndrome. *Blood Pressure*. 2011;20:15-9.
- Garovic VD, Textor SC. *Circulation* 112:1362-1374, 2005, Levin A. *Am J Nephrol* 27: 212-220, 2007
- Hirsch AT, Haskal ZJ, Hertzner NR, Bakal CW, Creager MA, Halperin JL, et al. ACC/AHA 2005 Practice Guidelines for the Management of Patients With Peripheral Arterial Disease. *Circulation*. 2006;113:e534-557.
- Mancia G, Fagard R, Narkiewicz K, Redón J, Zanchetti A, Böhm M, et al Task Force Members. 2013 ESH/ESC Guidelines for the management of arterial hypertension. The Task Force for the management of arterial hypertension of the European Society of Hypertension (ESH) and of the European Society of Cardiology (ESC). *J Hypertens* 2013; 31: 1281-1357.



**Figura 1:** Lesión severa ostial en arterial renal derecha



**Figura 2:** Angiotomografía renal: reestenosis del stent



**Figura 3:** Segunda angioplastia renal.