

Casos Clínicos

Uso de Sticky bone para el tratamiento de dehiscencias en implantes unitarios: una alternativa de tratamiento

Sticky bone's use for the treatment of dehiscences in single implants: an alternative treatment

AUTORES

OD. NANCY DA DALT
OD. ADRIANA MARRA

COAUTORES

OD. IVANA VIEGAS
OD. MARIANA PEZZUTTI
OD. PAOLA GARZON
OD. FEDERICO ALBO

Trabajo realizado en el contexto del curso de Cirugía Plástica Periodontal

RESUMEN

La finalidad de este artículo es mostrar una alternativa más de tratamiento a una problemática de dehiscencia en implante unitario, en épocas donde la demanda de estética por parte de los pacientes ha ido en aumento, utilizando sticky bone y membranas de LPRF como fuente de factores de crecimientos, células y citoquinas proinflamatorias para su reparación y cicatrización.

Se trata de demostrar las cualidades del LPRF, junto al fibrinógeno y a un xenoinjerto óseo, formando el llamado "Sticky bone" para el tratamiento de las dehiscencias periimplantarias buscando la reparación ósea, más allá de la cobertura de la dehiscencia con tejido blando, con resultados favorables a corto y largo plazo.

Palabras clave: Dehiscencia- implante unitario-Sticky bone-LPRF- fibrinógeno.

ABSTRACT

The purpose of this article is to show one more treatment alternative to a problem of dehiscence in a single implant, in times where the demand for aesthetics by patients has been increasing, using sticky bone and LPRF membranes as a source of risk factors. Growths, cells and pro-inflammatory cytokines for their repair and healing.

The aim is to demonstrate the qualities of LPRF, together with fibrinogen and a bone xenograft, forming the so-called "Sticky bone" for the treatment of peri-implant dehiscence seeking bone repair, beyond the coverage of the dehiscence with soft tissue, with results favorable in the short and long term.

Key words: Dehiscence-unitary implant- Sticky bone- LPRF- fibrinogen.

INTRODUCCIÓN

El sticky bone es un injerto compuesto por un xenoinjerto (partículas minerales óseas bovinas desproteinizadas) que actúa como andamio con membranas de LPRF picadas que sirven como nódulo bioactivo con capacidad osteoinductora.

Las partículas óseas se encuentran rodeadas de plaquetas y leucocitos, incrustadas en una red de fibrina que libera factores de crecimientos hasta 14 días (Pinto-Cortellini- Castro y col) Esa red de fibrina proporciona un soporte físico para diferentes células (neutrófilos, macrófagos y

fibroblastos) que producirán colágeno, fibronectina y otros componentes de la matriz extracelular.

LPRF (fibrina rica en plaquetas y leucocitos)

El LPRF es un concentrado plaquetario

Uso de Sticky bone para el tratamiento de dehiscencias en implantes unitarios: una alternativa de tratamiento

Nancy Da Dalt; Adriana Marra; Ivana Viegas; Mariana Pezzutti; Paola Garzón; Federico Albo

de 2ª generación (Choukroum 2001) que estimula la celularidad en el sitio quirúrgico, debido a la liberación continua de factores de crecimiento y citoquinas, acelerando el proceso regenerativo y disminuyendo el proceso inflamatorio.

Es 100% autógeno y se consigue por centrifugación de sangre sin aditivos. Es considerado un biomaterial natural con propiedades mecánicas y biológicas que estimulan y favorece la regeneración de los tejidos y es una fuente autóloga de factores de crecimiento derivados de las plaquetas (Simonpieri 2012)

El componente celular del LPRF contiene un 97% de plaquetas y más del 60% de leucocitos

En cuanto a los factores de crecimiento encontramos presentes:

- PDGF AB: factor de crecimiento derivado de las plaquetas, que estimulan la angiogénesis

- TGF B1: factor de crecimiento transformante, antiinflamatorio, aumenta la quimiotaxis de los fibroblastos, estimula la formación de colágeno, fibronectina y proteoglicanos.

- VEGF: factor de crecimiento endotelial vascular, estimula la vasculogénesis y angiogénesis, aumenta la permeabilidad vascular.

- EGF: factor de crecimiento epidérmico, estimula la mitosis de células epiteliales y fibroblastos y favorece la cicatrización de las heridas.

- FGF: factor de crecimiento de fibroblastos: aumenta actividad mitótica, aumenta la síntesis de ADN de condroblastos, osteoblastos y fibroblastos. Estimula la angiogénesis. (Dohan 2006)

En cuanto a las citoquinas proinflamatorias presentes en el LPRF encontramos:

- IL 1B: estimula linfocitos B, Linfocitos T helpers y macrófagos

- IL 6: estimula la diferenciación de Linfocitos B y T. Estimula la secreción de

anticuerpos y la proliferación de células madre de la médula ósea. Crucial en etapas iniciales de cicatrización y formación de tejido de granulación.

- Factor de necrosis tumoral alfa: activa monocitos y estimula la capacidad remodeladora de los fibroblastos

- IL 4: citoquina antiinflamatoria y estimula la reparación de los tejidos.

En cuanto a la obtención de los coágulos de LPRF se realiza según las "Pautas de consenso sobre el uso de LPRF de la 1ª reunión europea sobre curación natural mejorada en odontología" (Pinto-Temmerman-Castro-Cortellini-Teughels-Quiryneen -2016)

Básicamente se extrae sangre en tubos de plásticos recubiertos de sílice, de tapa roja y se coloca en una centrifuga tipo IntraSpin TM a 2700 RPM durante 12 minutos. Luego del centrifugado se extraen los coágulos de fibrina de los tubos quedando la serie roja separada en la base.

Fibrinógeno

Es una proteína soluble del plasma, precursor de la fibrina y responsable de la formación de los coágulos. También es un reactante de fase aguda que aumenta en procesos de daño tisular o inflamación.

Se extrae sangre en tubos sin recubrimiento de sílice, de tapa blanca y se somete a centrifugación a 2700 RPM, y se retira a los 3 minutos. El líquido amarillento que queda como sobrenadante en el tubo es el fibrinógeno y se recoge con una jeringa estéril. Este fibrinógeno contiene los mismos factores de crecimiento que el LPRF, siendo el TGF B1 el que más se encuentra. Además, posee 88% de plaquetas y 70% de leucocitos. La función específica del fibrinógeno es actuar como agente de unión o aglutinante.

Obtención del Sticky Bone (Fig.5)

Se recolecta sangre en dos tubos de plástico recubiertos de vidrio de 9 ml

(tapón rojo tipo vacutainer) y en un tubo de plástico de 9 ml sin recubrimiento (tapón blanco) en este orden y se centrifuga inmediatamente a 2700 rpm (IntraSpin, Intra-Lock). La centrifugación se interrumpe después de 3 minutos y el tubo con tapa blanca se retira de la centrifuga. Los tubos de tapa roja restantes se centrifugan adicionalmente durante 9 minutos, completando el ciclo de 12 minutos de centrifugación. Inmediatamente después de retirar el tubo de tapa blanca de la centrifuga, el líquido amarillo obtenido por encima de los glóbulos rojos se recoge con una jeringa estéril (5 ml). Este líquido es el fibrinógeno líquido. Cuando finaliza la centrifugación completa (12 minutos), se retiran los tubos de tapa roja y los coágulos de LPRF se prepararán como membranas utilizando la caja de compresión siguiendo el protocolo descrito en el Consenso antes citado *

Dos membranas de L-PRF se cortan en trozos pequeños usando tijeras tipo Goldman Fox y se mezclan con 0,5 g de mineral óseo bovino desproteínizado particulado. Después de obtener una mezcla homogénea, se agregan 2 mL de fibrinógeno líquido mientras se le va dando forma al bloque durante 5 a 10 segundos. Después de 3 minutos, el sticky bone o PRF-block está formado gracias a las propiedades del fibrinógeno que actúa como agente aglutinante.

CASO CLÍNICO

Mujer de 41 años de edad, no fumadora y con un estado de salud general bueno, que concurre a la consulta con compromiso estético en su implante en sector 21, el cual se transluce dando un color oscuro a la encía. Al examen clínico se puede observar una falta de volumen del tejido vestibular con exposición del pilar protésico, y la corona metalocerámica presenta excesivo volumen en su contorno vestibular. (Fig.1) No se tiene registro del estado del teji-

Uso de Sticky bone para el tratamiento de dehiscencias en implantes unitarios: una alternativa de tratamiento

Nancy Da Dalt; Adriana Marra; Ivana Viegas; Mariana Pezutti; Paola Garzón; Federico Albo

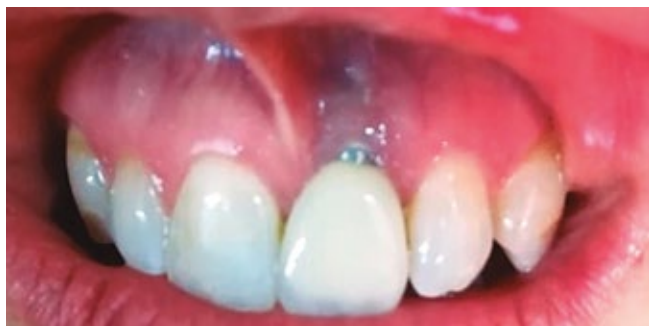

Figura 1

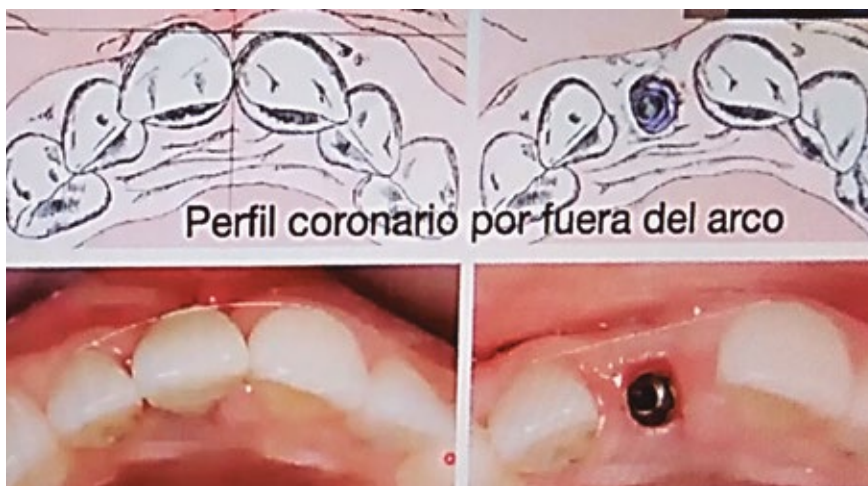

Figura 2

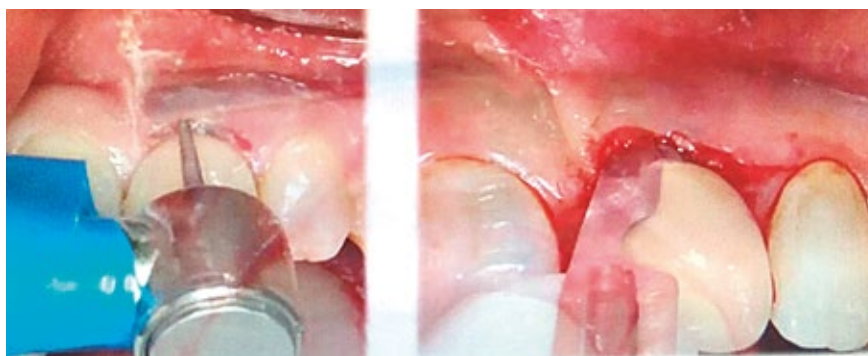
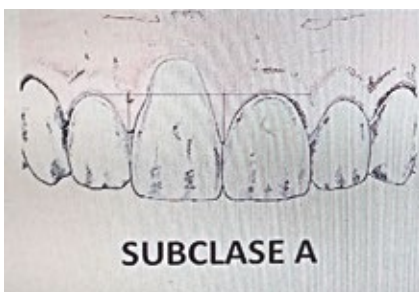


Figura 3

do previo a la colocación del implante. Por el estado en que se presenta se encuadra el caso, de acuerdo a la "Clasificación de dehiscencias o deficiencias de tejidos blandos periimplantares en sitios de implantes individuales en zona estética" (Stefanini, Zucchelli y col, 2019) como Clase III subclase a. (Fig. 2) Clase III: El margen de tejido blando se encuentra más apical a la posición ideal del margen gingival del diente natural homólogo y el perfil de la corona soportada por implante se encuentra fuera (más facial) de la línea curva imaginaria que conecta el perfil de los dientes adyacentes a nivel del margen de tejido blando.

Subclase a: porque la punta de ambas papilas es ≥ 3 mm coronal a la posición ideal del margen de tejido blando de la corona implantosoportada

En el tratamiento propuesto por el artículo antes mencionado para estas clases es conveniente retirar la corona implantosoportada y realizar CAF + CTG, sin necesidad de remover el pilar protésico. En nuestro caso no sacamos la corona, sino que la adelgazamos con instrumental rotatorio dejando la superficie bien pulida. Se realiza la incisión y al decolar se observa una exposición total de las espiras del implante. (Fig.3-4)

Se procede a fabricar el sticky bone en la forma anteriormente descrita. (Fig.5)

Se toma injerto de tejido conectivo del paladar y se preparan los tres elementos que se colocarán en el defecto: sticky bone + injerto de tejido conectivo + membrana de LPRF

(Fig.6) Y se procede a colocarlas en ese orden: (Fig.7)

Luego de suturar el colgajo desplazado hacia coronal se inyecta el exudado que queda luego de la obtención por compresión de las membranas de LPRF,

Uso de Sticky bone para el tratamiento de dehiscencias en implantes unitarios: una alternativa de tratamiento

Nancy Da Dalt; Adriana Marra; Ivana Viegas; Mariana Pezzutti; Paola Garzón; Federico Albo

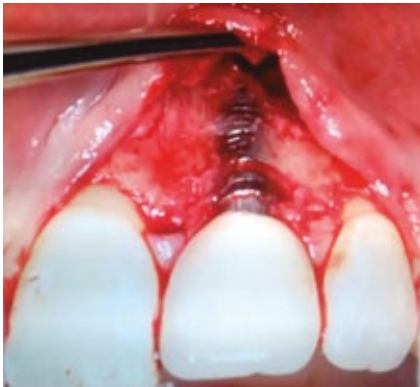

Figura 4

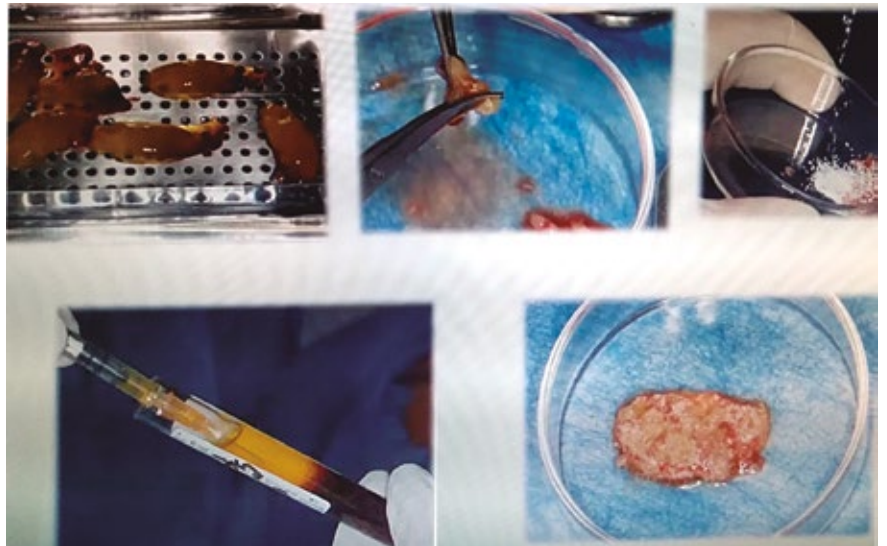


Figura 5

lo que posee gran efecto antiinflamatorio (Fig.8) Posteriormente se coloca sobre el colgajo ya posicionado una membrana de LPRF para protección y acción antiinflamatoria. (Fig.9)

Control a los 7 días, donde se puede observar la degradación paulatina de la membrana de LPRF colocada externamente. (Fig.10)

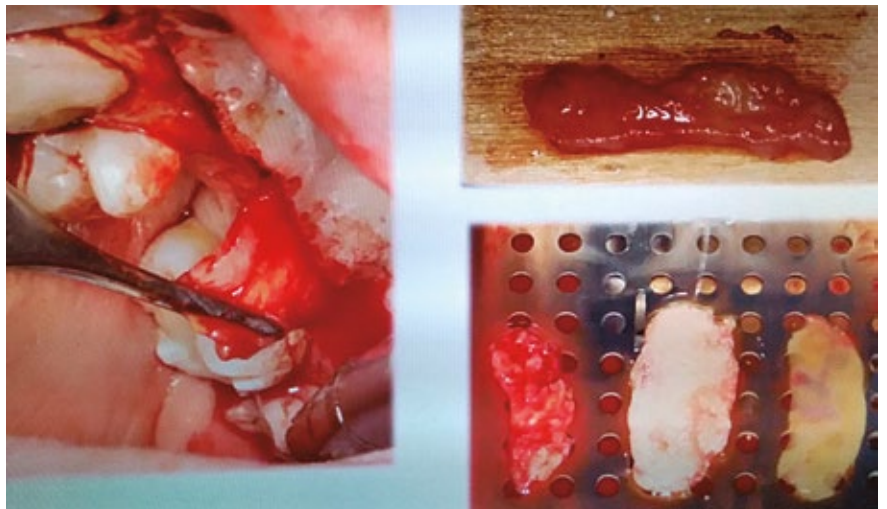


Figura 6

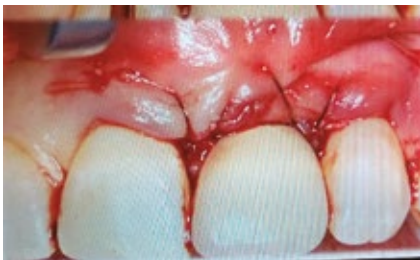

Figura 8a

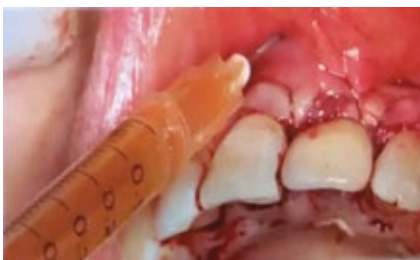

Figura 8b

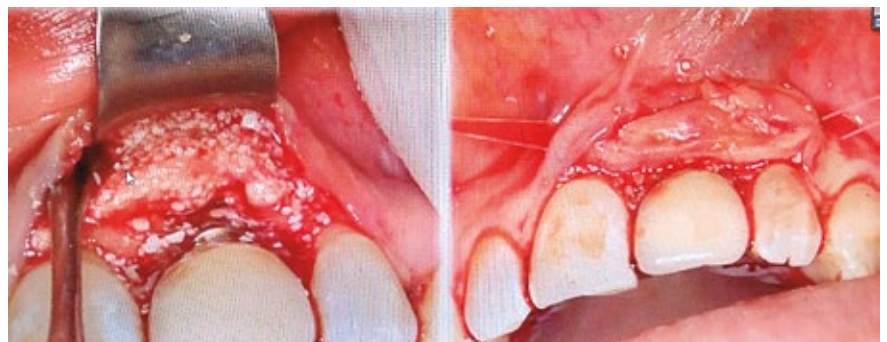

Figura 7

Uso de Sticky bone para el tratamiento de dehiscencias en implantes unitarios: una alternativa de tratamiento

Nancy Da Dalt; Adriana Marra; Ivana Viegas; Mariana Pezutti; Paola Garzón; Federico Albo

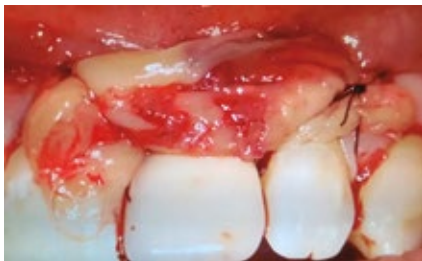

Figura 9

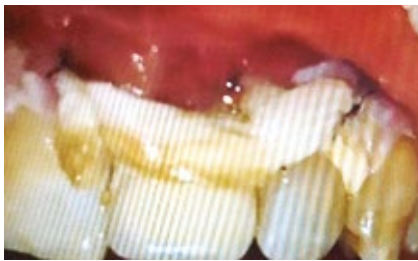

Figura 10

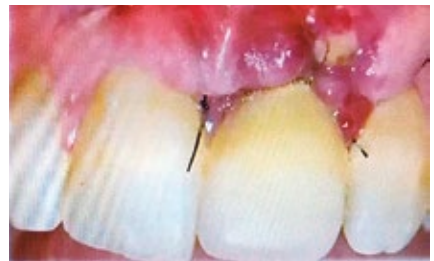

Figura 11

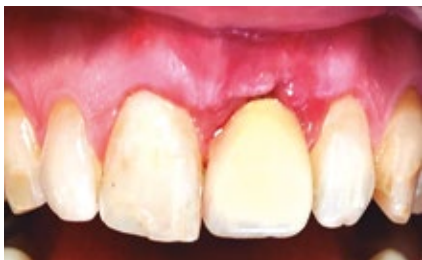

Figura 12

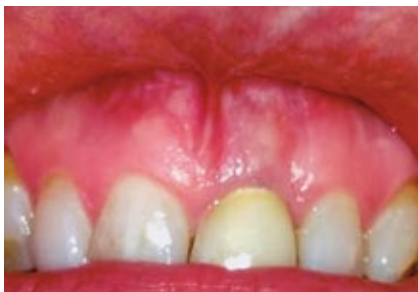

Figura 13

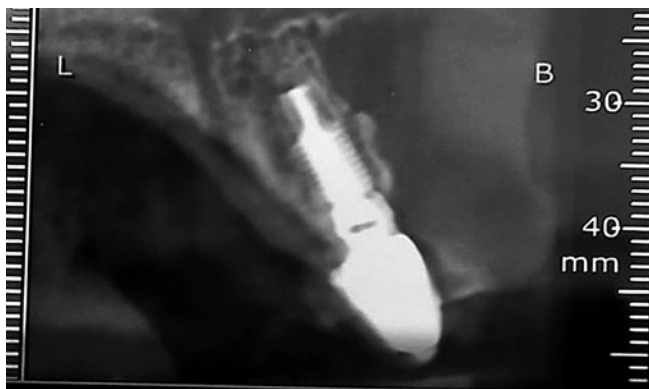

Figura 14

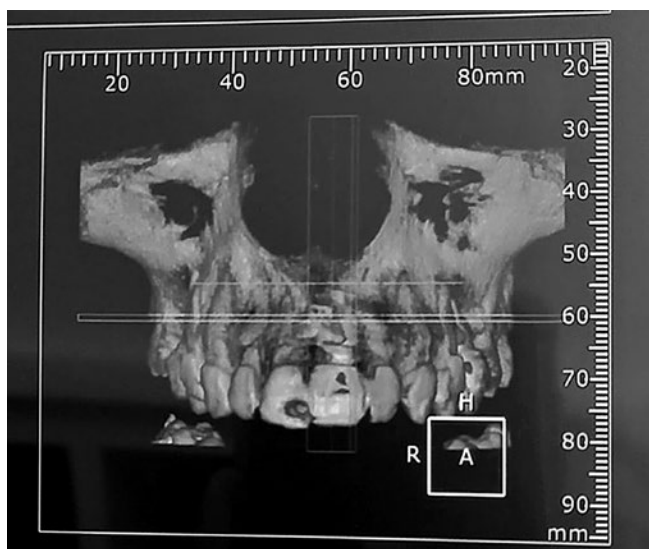


Figura 14

A los 10 días.

(Fig.11)

Control a los 30 días.

(Fig.12)

Control a los dos años. Se observa no solo el engrosamiento del tejido blando (cambio de fenotipo) sino también la estabilidad del margen gingival.

(Fig.13)

Obsérvese el volumen óseo vestibular donde se encontraron espiras expuestas.

(Fig.14)

CONCLUSIONES

Según los resultados obtenidos a largo plazo en este caso documentado, podemos concluir que el tratamiento con sticky bond se presenta como una buena alternativa de tratamiento a la problemática de dehiscencia en implante unitario, como así también los efectos de una nueva técnica de regeneración ósea guiada con un enfoque de ingeniería tisular.

Uso de Sticky bone para el tratamiento de dehiscencias en implantes unitarios: una alternativa de tratamiento

Nancy Da Dalt; Adriana Marra; Ivana Viegas; Mariana Pezzutti; Paola Garzón; Federico Albo

BIBLIOGRAFÍA

1. SIMONE CORTELLINI 1, 2 | ANA B. CASTRO1, 2 | ANDY TEMMERMAN1, 2 | JEROEN VAN DESSEL, 3 | NELSON PINTO1, 4 | REINHILDE JACOBS 3, 5 | MARC QUIRYNEN 1, 2 “Leucocyte- and platelet-rich fibrin block for bone augmentation procedure: A proof-of-concept study”
2. GIOVANNI ZUCHELLI*, DDS, PHD, LORENZO TAVELLI†, DDS, MARTINA STEFANINI*, DDS, PHD, SHAYAN BAROOTCHI†, DMD, CLAUDIO MAZZOTTI*, DDS, GUIDO GORI‡, DMD, HOM-LAY WANG, DDS, MS, PHD† “Clasificación de dehiscencias / deficiencias de tejidos blandos periimplantes faciales en sitios de implantes individuales en la zona estética”
3. ANA B. CASTRO, DDS, MSC1/ SIMONE CORTELLINI, DDS, MSC1/ ANDY TEMMERMAN, DDS, MSC, PHD1/ XIN LI, DDS, MSC, PHD2/ NELSON PINTO, DDS3/ WIM TEUGHEL, PROF DR, DDS, PHD1/ MARC QUIRYNEN, PROF DR, DDS, PHD1 “Caracterización de leucocitos y bloque de fibrina rico en plaquetas: liberación de factores de crecimiento, contenido celular y estructura”
4. SE-LIM OH1 | CHAO JI1, 2 | SALAR AZAD “Free gingival grafts for implants exhibiting a lack of keratinized mucosa: Extended follow-up of a randomized controlled trial”
5. NELSON R. PINTO1, ANDY TEMMERMAN2, ANA B. CASTRO2, SIMONE CORTELLINI2, WIM TEUGHEL2, & MARC QUIRYNEN2 “Fibrina rica en plaquetas y leucocitos (L-PRF): diferentes aplicaciones intraorales usando el concepto IntraSpin”
6. SIMONPIERI, ALAIN; DEL CORSO, MARCO; VERVELLE, ALAIN; JIMBO, RYO; INCHINGOLO, FRANCESCO; SAMMARTINO, GILBERTO; M. DOHAN EHRENFEST, DAVID “Current Knowledge and Perspectives for the Use of Platelet-Rich Plasma (PRP) and Platelet-Rich Fibrin (PRF) in Oral and Maxillofacial Surgery Part 2: Bone Graft, Implant and Reconstructive Surgery”
7. PINTO, TEMMERMAN, CORTELLINI, CASTRO, QUIRYNEN. Consensus guidelines on the use of L-PRF from 1st European Meeting on Enhanced Natural Healing in Dentistry (Leuven-Belgium 2016)