

Área Estomatología

Síndrome de Melkersson-Rosenthal. Un caso de difícil resolución

AUTOR

ALFREDO RUBEN MASSARELLI

Prof. Tit. de la Cátedra de Clínica Estomatológica. U. N. Cuyo.
Profesor Titular de las Cátedras de Estomatología I y II. U. de

Mendoza.

Av. San Martín 941 3º 1 Mendoza
Tel: (0261) 420 3421

RESUMEN

Presentamos un informe sobre un caso clínico incompleto de un Síndrome de Melkersson-Rosenthal (SMR).

Los motivos de la presentación son: la baja frecuencia de aparición de esta patología, el manejo diagnóstico llevado a cabo en nuestro paciente, el estudio detallado de esta enfermedad, las dificultades terapéuticas que ofreció este caso, y el intercambio de experiencias que pudiera resultar de esta presentación. Fue estudiado minuciosamente para confirmar el proceso clínico, histológico, ver las posibles etiologías, diagnósticos diferenciales. Finalmente se establecieron acciones terapéuticas con variados resultados.

Palabras claves: Melkersson-Rosenthal , queilitis granulomatosa, parálisis facial.

ABSTRACT

We are presenting a report about an incomplete case of the Melkersson-Rosenthal Syndrome (MRS).

The reasons of the presentation are the following: low frequency of appearance of this pathology, the diagnostic procedure used in our patient, the detailed analysis of this disease, the therapeutic difficulties experienced in this case, and the exchange of experiences that may result from this presentation.

It was thoroughly studied in order to confirm the clinical and histological processes. In addition, it was analysed to see the possible etiologies and the differential diagnosis. Finally, therapeutic actions were performed with different results.

Key Words: Melkersson- Rosenthal- granulomatous cheilitis- facial drooping.

INTRODUCCIÓN

El síndrome de Melkersson Rosenthal es una enfermedad de género inflamatorio-granulomatosa. (5)

Es una alteración de muy baja frecuencia y de causa desconocida hasta la actualidad. (1)

Presenta como característica semiológica más constante una tumefacción de los labios, denominada queilitis granulomatosa de Miescher (7), cuya descripción his-

tológica se corresponde con un infiltrado crónico de células epitelioides con patrones sarcoidiformes, además del linfoplasmatocitario, lengua escrotal o cerebriforme y parálisis facial que no siempre está presente, constituyendo a veces formas oligosintomáticas. (6)

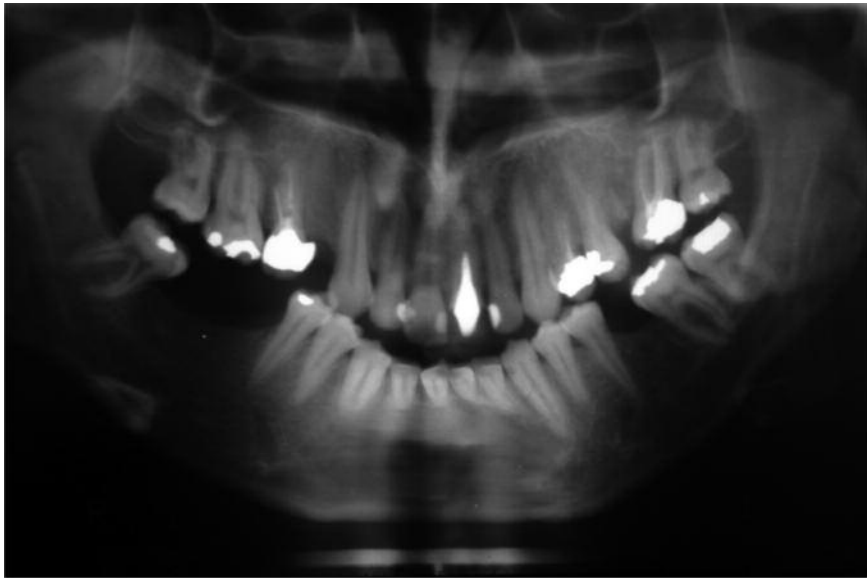
No presenta adenopatías y es vista por igual en sexo masculino y femenino, a pesar de que algunos autores sostienen mayor prevalencia en las mujeres. (4)

CASO CLÍNICO

Se presentó a nuestra consulta un paciente de sexo masculino de 22 años de edad, residente en la ciudad de San Juan, quien manifestó haber comenzado con hinchazón en el labio de abajo hace 4 años, que luego se extendió al labio de arriba, lo cual le produjo una fea sensación, dificultad para hablar y le trajo molestias para desarrollar sus normales actividades personales, sociales y laborales.

Síndrome de Melkersson-Rosenthal. Un caso de difícil resolución

Massarelli, Alfredo Ruben

**Foto 1**

Como antecedentes personales mencionó enfermedades de la infancia y haber padecido Hepatitis A.

Relató que, hace aproximadamente un año, le hicieron una biopsia que arrojó como resultado el de Hemangioma intramuscular (el que no se condice con el pro-

ceso clínico que estamos estudiando).

Posteriormente le hicieron algún tipo de tratamiento quirúrgico, y luego fue infiltrado, no recordando el medicamento utilizado.

Al poco tiempo las lesiones volvieron a aparecer.

También le solicitaron T. A. C. en las que no se interpretaron cambios tanto en los tejidos duros como en los tejidos blandos y una radiografía panorámica con evidentes cambios en el aspecto odontológico (Foto nº 1).

En el estado actual, a la inspección, se observa una alteración en los labios (tanto superior como inferior) la que se manifiesta como una importante tumefacción, denominada macroqueilia. Ésta induce a

la formación de surcos en distintas direcciones, sobre la mucosa de la boca, no habiendo solución de continuidad. Se aprecia un notable color rojizo (eritematoso) y desaparición de la unión entre la semimucosa labial y piel. (Fotos nº 2, 3, 4 y 5).

La importante eversión de ambos labios hizo que el paciente respire parcialmente por la boca, generándole una gran descamación a nivel de la semimucosa. (Queilitis exfoliativa) (Fotos nº 6 y 7).

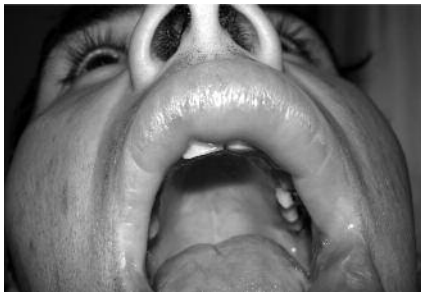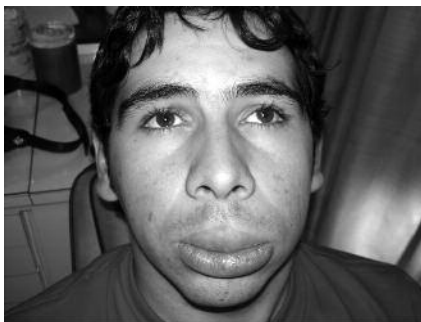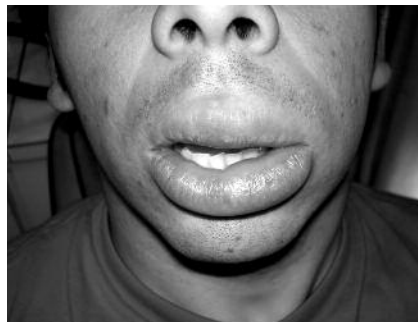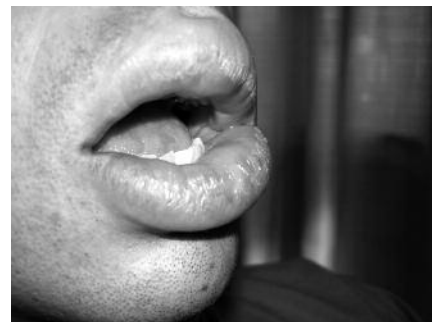A la palpación es notorio un edema ligeramente blando, homogéneo y renitente, es decir que al liberar la presión vuelve a su lugar sin dejar marcas isquémicas. (Fotos nº 8 y 9).

Presentó una lengua aumentada de tamaño y sobre la cara dorsal se apreciaron gran cantidad de surcos en distintas direcciones, sin presentar fisuras, lo cual nos permitió hacer el diagnóstico de lengua escrotal o plegada, constituyendo el segundo aspecto muy importante que compone este síndrome. (Fotos nº 10, 11 y 12).

A pesar del examen minucioso del enfermo, no presentó parálisis facial y en la anamnesis mencionó no haberla padecido (esta situación sería la que completa la triada diagnóstica para este proceso).

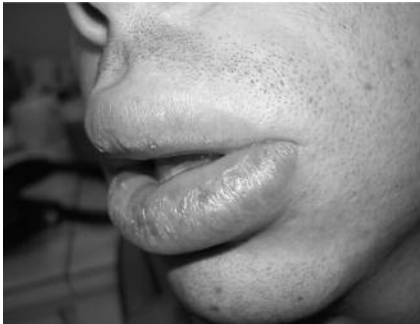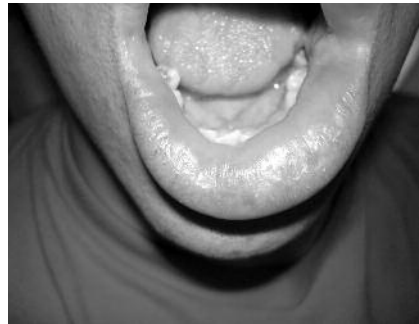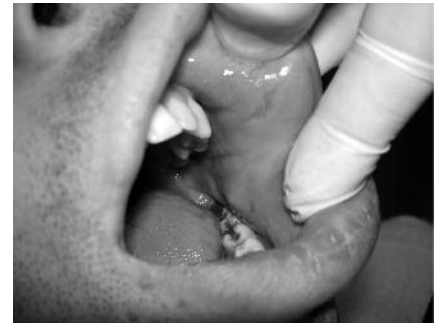El paciente no acusó situaciones prodrómicas como hipertermia, cefaleas, sequedad ocular, enfriamientos o traumatismos previos, aunque manifestó tener mucha saliva de aspecto pegajoso especialmente en la noche.

Se le solicitaron análisis de sangre de ruti-

**Foto 5****Foto 2****Foto 3****Foto 5**

Síndrome de Melkersson-Rosenthal. Un caso de difícil resolución

Massarelli, Alfredo Ruben

**Foto 6****Foto 7****Foto 8**

na y coagulograma completo, no habiendo alteraciones en los valores de referencia, si bien algunos autores mencionan que puede haber aumento en la velocidad de sedimentación globular, linfocitosis, eosinofilia periférica y aumento en los valores de Ig A.

También se le solicitó radiografía panorámica y periapical del sector anterior. En las mismas se revelan imágenes con distintos tratamientos odontológicos efectuados en diferentes momentos, tales como exodoncias en sectores alternados, endodoncias en los sectores anterior y posterior del maxilar superior, caries y restauraciones de tipo estética y amalgamas. En el sector anterior se observó un proceso periapical en relación al elemento n° 21 que mostraba la presencia de un perno muñón. (Fotos n° 13 y 14). No obstante, no presentaba grandes trastornos de oclusión. (Fotos n° 15, 16 y 17)

El paciente fue medicado con amoxicilina más ácido clavulánico como preparación para efectuarle una biopsia del labio.

La misma se efectuó tomando mucosa del labio superior del lado izquierdo (el más afectado), con un Punch de 5 mm de diámetro, llegando a la profundidad del corion y colocando sobre la herida polvo de subgalato de bismuto y dos puntos de sutura.

La descripción histopatológica mostró un epitelio pavimentoso conservado y en el corion la presencia de granulomas pequeños con células epitelioides, numerosos linfocitos periféricos, histiocitos, ausencia

de necrosis central y como diagnóstico: Granulomatosis Disciforme (Granuloma de Miescher).

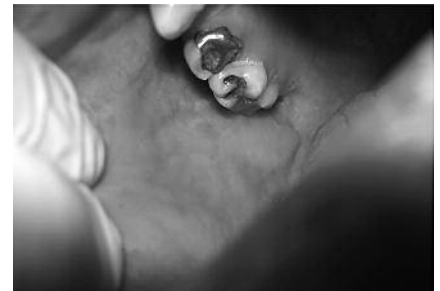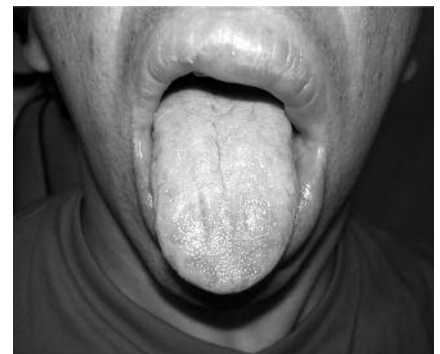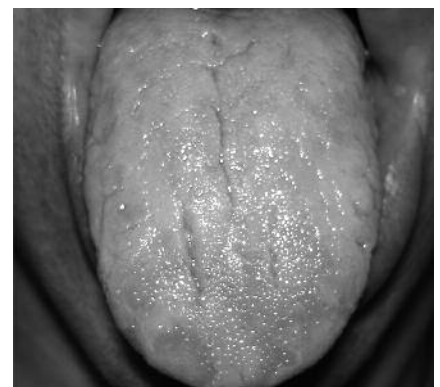Con el diagnóstico de certeza, se le solicitó como tratamiento odontológico y apoyando la teoría del origen infeccioso: rehacer las endodoncias en elementos 11, 21 y 15; rehacer endodoncia en el 24 o exodoncia, y eliminar posibles restos radiculares en zona del 26. No todos estos tratamientos pudieron ser completados. Se comenzó el tratamiento general utilizando meprednisona 40 mg/día en una sola dosis por la mañana, durante 5 días, se bajó la dosis a la mitad los siguientes 5 días y se continuó más tarde con una dosis de mantenimiento de 10 mg/día hasta completar los 30 días. Se combinó con Minociclina 200 mg/día en la noche durante 15 días.

En la revisión a los 30 días, hubo alguna mejoría con disminución del cuadro inflamatorio. Se continuó con meprednisona 8 mg/día y se agregó difenidramina 200 mg. cada 12 hs. (Benadryl)

A la siguiente visita no se observaron cambios, por lo que se decidió aumentar la dosis de Meprednisona.

Cuatro meses después del comienzo del tratamiento, la respuesta fue notoria, disminuyendo el tamaño de los labios. En consecuencia se suspende la medicación. En el control a distancia, cuatro meses más tarde, volvieron a aparecer los signos.

Se aplicaron infiltraciones intralesionales con triamcinolona a razón de una por

**Foto 9****Foto 10****Foto 11**

Síndrome de Melkersson-Rosenthal. Un caso de difícil resolución

Massarelli, Alfredo Ruben

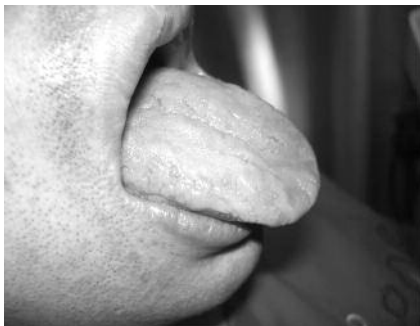

Foto 12

semana durante 5 semanas, obteniendo remisiones parciales.

En visitas posteriores se efectuaron desgastes selectivos en algunos elementos dentarios para eliminar factores traumáticos, se agregó Dapsona 100 mg. por día durante 30 días, encontrando en el tiempo sólo una leve mejoría.

Finalmente el paciente desistió del tratamiento.

DISCUSIÓN

El llamado síndrome de Melkersson-Rosenthal es una enfermedad de estirpe inflamatorio-granulomatosa que fue descrita por Melkersson en 1928 como ataques de parálisis facial con edemas recurrentes en los labios hasta que se hacían constantes (2), luego por Rosenthal en 1931, quien describe las mismas alteraciones y les agrega la lengua escrotal (4).

Posteriormente es estudiada por Miescher en 1945 quien la describe como queilitis granulomatosa (7).

Se trata de un trastorno no muy frecuente, cuya etiología es desconocida hasta el momento (5).

Presenta como característica semiológica más constante, una tumefacción de los labios denominada queilitis granulomatosa de Miescher cuya descripción histológica se corresponde con un infiltrado crónico de células epitelioides con patrones sarcoidiformes, además del linfoplasmocitario, se suma la lengua escrotal o cerebri-forme y parálisis facial, que no siempre es constante, constituyendo a veces formas oligosintomáticas (6).

El aumento de tamaño de los labios puede conducir a problemas funcionales y estéticos (11).

Se aprecia en ambos sexos por igual, aunque algunos autores mencionan mayor frecuencia en las mujeres (4).

Los diagnósticos diferenciales los establecemos con: queilitis crónicas específicas como la Blastomycosis Sudamericana o la Leishmaniasis que son procesos que terminan produciendo lesiones destructivas. Los Hemolinfangiomas presentan contenidos serosos y el edema de Quinke es de evolución aguda. La Sarcoidosis se presenta como lesiones nodulares, aunque algunos autores sostienen que se trataría del mismo proceso (1).

Etiopatogenia: es hasta el día de hoy desconocida, pero se postulan diversas teorías sobre sus causas:

a) Causa infecciosa: las infecciones de origen odontógeno tales como necrosis pulpares y alteraciones periapicales, fueron mencionadas como agentes causales y forma parte de la estrategia terapéutica la realización de tratamientos endodónticos, existiendo resultados favorables para algunos autores (10).

b) Origen alérgico: en algunos casos por contacto con alimentos, cosméticos o uso de anestésicos locales.

Hay autores que le agregan aumento en la eritrosedimentación, en las globulinas y leucocitosis con receptores IL-2 (11).

c) Origen malformativo: se trataría de una alteración durante el desarrollo que se podría asociar con megacolon, otosclerosis, coloboma de iris y edemas compresivos que pueden provocar parálisis facial (1).

d) Origen hereditario: se encontró en grupos familiares, especialmente en hermanos (2).

Al parecer, en algún caso se encontró una alteración en el gen 9p 11, como algunos cambios en patrones de HLA, pero esto requerirá de estudios posteriores para ser confirmado (8).

e) Traumatismos y enfriamientos también fueron reportados como implicados en la génesis de este proceso (1).

Tratamiento: ningún tratamiento aislado ni combinado ha resultado ser completamente efectivo, por no conocerse la etiología y por el carácter recurrente de la patología.

No obstante, se han ensayado diferentes alternativas: los corticosteroides son los más utilizados, especialmente por vía sistémica, con reducción progresiva de la dosis (4). También su uso por vía intralesional (6), a razón de una infiltración semanal, llegando a las 5 semanas.

En el caso de infecciones, se han combinado antibióticos como amoxicilina, clin-

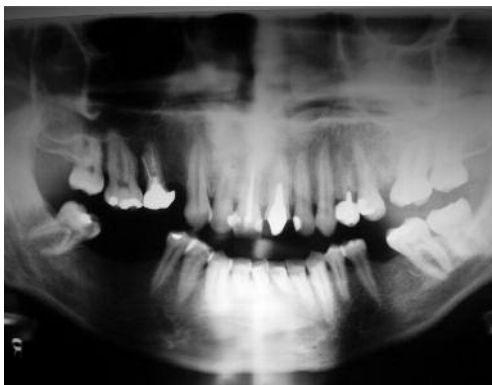

Foto 13

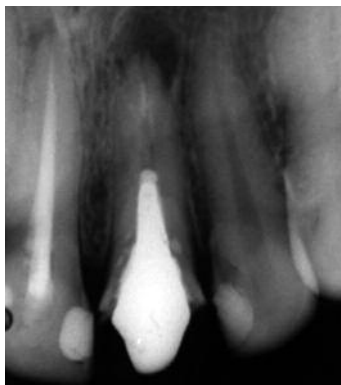


Foto 14

Síndrome de Melkersson-Rosenthal. Un caso de difícil resolución

Massarelli, Alfredo Ruben

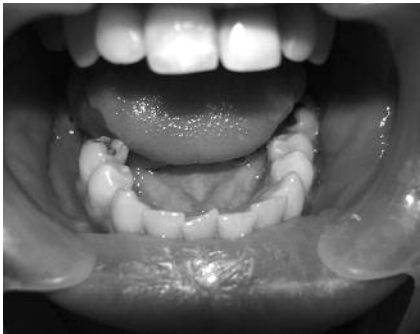

Foto 15

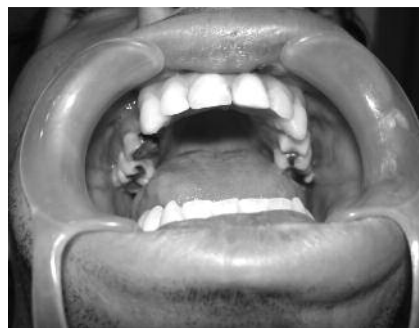

Foto 16

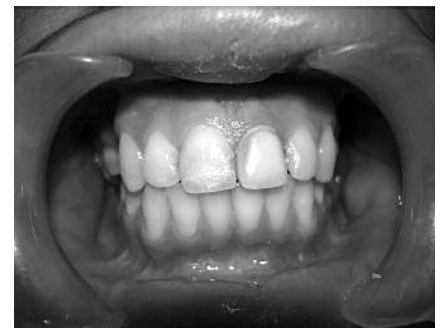

Foto 17

damicina y metronidazol. Minociclina y linciclinas (tetraciclinas de moderna generación, que poseen actividad anti-granulomatosa, fueron mencionadas (12)).

Se presentaron también experiencias con inmunosupresores como la azatioprina y el metotrexato: antiinflamatorios como sulfasalazina y sulfapiridina; antihistamínicos como la difenidramina (12).

En los últimos años, la clofazimina se muestra como el medicamento más efec-

tivo, pero tiene notorios efectos colaterales. No obstante, los resultados son más alentadores (4).

El tratamiento quirúrgico está indicado cuando haya lesiones extensas que no responden a la medicación (13).

En algunos casos fue necesario realizar técnicas descompresivas para evitar la parálisis facial (14).

CONCLUSIÓN

Aunque han sido vistas remisiones espontáneas y evoluciones por brotes, el SMR es una patología de difícil resolución terapéutica.

Se han ensayado diferentes técnicas tradicionales para su tratamiento. Especialmente corticoides, antibióticos e inmunosupresores, con variados resultados. Queda planteado para un futuro, la aparición de nuevos tratamientos más efectivos y la experimentación con medicamentos, entre los cuales podemos mencionar Clofazimina.

BIBLIOGRAFÍA

- 1- GRINSPAN D. "Enfermedades de la Boca". Tomo VI pags. 4.678-4.693. Ed. Actualizaciones Médicas. (1991).
- 2-BAGÁN SABASTIAN J. V., CEBALLOS SALOBREÑA A y Otros. Medicina Oral. Ed. Masson. Págs. 157 y 164. (1995).
- 3- TREJO RUIZ J. J., SAUCEDO RANGEL P., PEÑALOZA MARTINEZ A. Síndrome de Melkersson-Rosenthal. Comunicación de un caso y breve revisión del tema. Rev Cent Dermatol Pascua • Vol. 9, Núm. 1. Ene-Abr 2000.
- 4- BELLÓ GONZALEZ C., PINAR MANZANET J. M., CARRAVILLA J. R., NOGALES AGUADO P., LLAMAS SERENO C. Síndrome de Melkersson-Rosenthal: a propósito de un caso familiar. An. Med. Interna (Madrid) v,19 n.8 Madrid ago. 2002.
- 5- TUCTO S. Síndrome de Melkersson-Rosenthal. Reporte de un caso. Folia dermatol. Peru 2004; 15 (3): 176-182.
- 6- CAMACHO ALONSO F, BERMEJO FENOLL A y cols. Queilitis granulomatosa de Miescher: Presentación de cinco casos. Med Oral Patol Oral Cir Bucal(Ed. Impr)v.9 n.5 Valencia nov.-dic. 2004; 425-9.
- 7- MIESCHER G, Cheilitis et parotiditis granulomatosa obne facialparese der vorhanden seis einer lingua scrotalis. Dermatologica, 112:536, 1956.
8. GALLEGLO LOPEZ L, LLORENTE PENDAS S. LOPEZ ARRANZ J. S. Servicio de Cirugía Oral y Maxilofacial. Hospital Universitario Central de Asturias. España.
9. SUSSMAN G. L., YANG W. H., STEINBERG S. Melkersson-Rosenthal Syndrome: Clinical, pathologic, and therapeutic considerations. Ann Allergy 1992; 69 (3): 187-194.
- 10- TADOKORO T, OZAWA K, MUSO Y, ITO H, ITAMI S, YOSHIKAMA K. Melkersson-Rosenthal syndrome caused by saproductia: a case report. J Dermatol. 2003;30(9):679-82.
- 11- RIGAMONTI A, BONCORAGLIO G, CARRIERO M, BUSSONE G. A case of Melkersson-Rosenthal syndrome with features suggesting immune etiology. Eur Neurol. 2004; 51(1): 42-43.
- 12- STEIN SL, MANZINI AJ. Melkersson-Rosenthal syndrome in childhood: successful management with combination steroid and minocycline therapy. J Am Acad Dermatol. 1999; 41:746-8.
- 13- GLICKMAN L. T., GRUSS J.S., KHOLI-DANG N. The surgical management of Melkersson-Rosenthal Syndrome. Plast Reconstr. Surg 1992;89(5): 815-821.
- 14- DUTT S., SHOWCAT M., IRVING R, y cols. Total decompression of facial nerve for Melkersson-Rosenthal Syndrome. The Journal of laryngology and otology 2000; 114: 870-873.